UNIVERSIDADE FEDERAL DO ESPÍRITO SANTO

CENTRO DE CIÊNCIAS DA SAÚDE

PROGRAMA DE PÓS-GRADUAÇÃO EM CIÊNCIAS FISIOLÓGICAS

JOÃO VICTOR DA SILVA COUTINHO

TRIBUTILESTANHO PREJUDICA A MORFOFIOSLOGIA RENAL DE RATAS.

VITÓRIA

2016

JOÃO VICTOR DA SILVA COUTINHO

TRIBUTILESTANHO PREJUDICA A MORFOFISIOLOGIA RENAL DE RATAS.

Dissertação apresentada ao programa de Pós-Graduação em Ciências Fisiológicas do Centro de Ciências da Saúde da Universidade Federal do Espírito Santo, como requisito parcial para obtenção do grau de Mestre em Ciências Fisiológicas.

Orientador: Prof. Jones Bernardes Graceli.

VITÓRIA

2016

Coutinho, João Victor da Silva 1988

Tributilestanho prejudica a morfofisiologia renal de rata. [Vitória] 2016

73p, 29,7 cm (UFES, M. Sc., Ciências Fisiológicas, 2016)

Dissertação de Mestrado – Programa de Pós-Graduação em Ciências Fisiológicas, Centro de Ciências da Saúde, Universidade Federal do Espírito Santo.

Orientador: Profº. Drº. Jones Bernades Graceli

Co-orientadora: Profª. Drª Ágata Lages Gava

1. Cloridrato de Tributilestanho 2. Estrogênio 3. Estresse Oxidativo 4. Função Renal

UNIVERSIDADE FEDERAL DO ESPÍRITO SANTO

CENTRO DE CIÊNCIAS DA SAÚDE

PROGRAMA DE PÓS-GRADUAÇÃO EM CIÊNCIAS FISIOLÓGICAS

Dissertação submetida ao Programa de Pós-Graduação em Ciências Fisiológicas da Universidade Federal do Espírito Santo como requisito parcial para obtenção do grau de Mestre em Ciências Fisiológicas.

Aprovado em___de____de 2016.

Prof. Dr. Jones Bernardes Graceli
Orientador, UFES

Prof. Dr. Ágata Lages Gava
Co-Orientadora, UFES

Prof. Dr. Roger Lyrio dos Santos
Examinador Interno

Prof. Dr. Leandro Miranda-Alves
Examinador Externo

Universidade Federal do Espírito Santo
Vitória, Maio de 2016.

AGRADECIMENTOS

Agradeço toda a minha vida, a minha saúde e a minha consciência a Deus, a quem me protegeu durante esses anos todos e nunca deixou faltar o pão em minha casa e a dos meus familiares, a quem eu confio. Agradeço a Deus por ter nascido e conhecido a Cristo, o qual o negligencio todos os dias, porém levo a vida com harmonia e paz e não prego a discórdia entre os homens de acordo com seus ensinamentos. Agradeço a Deus por ter sido um desbravador e ter aprendido a proteger a minha família e a palavra.

Agradeço a Deus por ter me dado uma Senhora Mãe, e por ela ser tão integra e respeitada. Por ela ter me dado o melhor, me deu mais do que podia e durante a minha infância gastou boa parte de sua saúde com um filho hiperativo e que lhe deu muito trabalho. Agradeço novamente a Deus por tudo que o que se passou até hoje para a formação do meu caráter inviolável. Agradeço a minha mãe e tudo aquilo que ele fez para me criar e criar seus filhos, de todas as vezes que ela foi chamada na escola, e por sempre ter esperança em min. Acredito que essa foi mais uma alegria que pude dar a ela em vida, e como um filho homem espero sempre protegê-la. Dedico meu mestrado a ela, uma leoa e uma verdadeira Mãe. Não tenho palavras para descrever o quanto eu ti amo.

Agradeço a Deus por ter me dado um pai rude e trabalhador, que não precisava de muita coisa, mas sempre se preocupou em não falta nada para sua família me dando uma educação a moda antiga tão difícil de ver hoje em dia, pela proteção e pelo alimento. Talvez em um mundo tão cheio de diferenças, hoje eu percebo que tive tudo que precisei em minha vida. E como ele me mostrou o que um pai de família precisa fazer para manter sua casa, apesar de duras suas palavras, meu pai nasceu para trabalhar.

Agradeço a Deus pela minha família, pelos meus irmãos, pelas nossas diferenças e mesmo assim sempre estamos dispostos a nos proteger. Amo todos eles.

Agradeço a Deus por ter bons amigos, amigos fiéis os quais realizamos muitas proezas nessa terra, e o senhor sempre nos protegeu toda vez que saímos para casa retomamos com vida e saúde.

Agradeço a Deus por ter feito todas as obras em minha vida, até o momento em que eu decidi que este era o caminho a ser tomado.

Agradeço ao Professor Jones, por ter me acolhido em seu laboratório e também ter me aguentado durante esse mestrado. Passei por tantas dificuldades aqui, pois tudo era muito novo. Apesar de todo alvoroço, ele é uma pessoa boa a qual me orientou e me preparou para o mercado de trabalho.

Agradeço a professora Ágata por ter me dado à oportunidade, pois se ela não tivesse me acolhido talvez não fizesse parte deste programa de mestrado. Mesmo não me conhecendo e sabendo que não tinha experiência com o laboratório ela e o professor Jones foram pessoas que realmente fizeram a diferença na minha vida.

Agradeço a todos os amigos da UFES, do laboratório LTCC, pessoal da renal, aprendi muito com todos vocês, sou eternamente grato.

Agradeço as meninas da Histotécnico, Luciana e Rafaela pela disposição em ajudar, sou grato a vocês.

Agradeço a Priscila Lang Podratz por tudo que ela fez por min, e também agradeço a todos os amigos do nosso laboratório (Eduardo, Gabriela e a pequena Julia), pois somos uma equipe muito unida e também eficiente.

Agradeço a Deus por ter me dado uma mulher que me honra. Agradeço a Alessandra por estar esse tempo todo comigo, por ser minha companheira, por saber de minhas necessidades, por me ajudar, por me aturar, por ser verdadeiramente uma mulher de fibra a qual dedico também esse mestrado. Sou um homem de sorte.

Sou um homem feliz e completo por tudo que vivenciei nessa vida, de onde eu vim e aonde quero ir.

Deus escreve certo por linhas tortas...

RESUMO

O cloreto de tributilestanho (TBT) é um poluente organometálico que é utilizado como um biocida em tintas antivegetativas. O TBT induz vários efeitos tóxicos e de desregulação endócrina. No entanto, estudos que avaliaram os efeitos do TBT na função renal são raros. Este estudo demonstra que a exposição TBT pode causar prejuízos a função renal, bem como o desenvolvimento de anormalidades morfofisiológicas nos rins de mamíferos. Nós utilizamos ratas Wistar que foram tratadas com TBT para posterior avaliação da morfofisiologia renal. Foi verificado neste tratamento anormalidades morfofisiológicas como a diminuição da taxa de filtração glomerular e o aumento dos níveis de proteinúria. Além disso, houve um aumento da inflamação, deposição de colágeno e maior expressão da proteína (α-SMA) foram observados nos rins das ratas TBT. Também foi verificado um desequilíbrio redox celular e apoptose no tecido renal dos animais tratados. As ratas TBT demonstraram redução dos níveis de estrogénio no soro e redução da expressão da proteína receptora de estrogênio (ERα). Dessa forma, estes dados fornecem evidência *in vivo* em que o TBT é tóxico para a função renal, e que esses efeitos podem estar associados com complicações renais histopatológicas.

Palavras-chave: Cloridrato de tributilestanho, função renal, estrogênio, estresse oxidativo.

ABSTRACT

Tributyltin chloride (TBT) is an organometallic pollutant that is used as a biocide in antifouling paints. TBT induces several toxic and endocrine-disrupting effects. However, studies evaluating the effects of TBT on renal function are rare. This study demonstrates that TBT exposure is responsible for improper renal function as well as the development of abnormal morphophysiology in mammalian kidneys. Female rats were treated with TBT, and their renal morphophysiology was assessed. Morphophysiological abnormalities such as decreased glomerular filtration rates and increased proteinuria levels were observed in TBT rats. In addition, increases in inflammation, collagen deposition and α-smooth muscle action (α-SMA) protein expression were observed in TBT rat kidneys. A disrupted cellular redox balance and apoptosis in kidney tissue were also observed in TBT rats. TBT rats demonstrated reduced serum estrogen levels and kidney estrogen receptor-α (ERα) protein expression. Together, these data provide *in vivo* evidence that TBT is toxic to normal renal function and that these effects may be associated with renal histopathology complications.

Keywords: Tributyltin chloride, renal function, inflammation, estrogen, oxidative stress

LISTA DE FIGURAS

Figura 1: Avaliação dos níveis de estanho no soro e nos rins 38
Figura 2: Avaliação da taxa de filtração glomerular e proteinúria..... 39
Figura 3: Representação dos danos na estrutura renal. 42
Figura 4: Representação dos danos morfológicos. 45
Figura 5: Avaliação dos níveis de estrogênio e análise da expressão dos receptores ERα. 47
Figura 6: Esquema representando o estresse oxidativo renal..... 49

LISTA DE TABELAS

Tabela 1 – Tabela de avaliação dos pesos corporais, dos órgãos e dos tecidos.....43
Tabela 2 – Tabela de comparação dos efeitos do TBT.....52

LISTA DE ABREVIATURAS

CON: Controle
DBT: Dibutilestanho
CEUA: Comissão de Ética no Uso de Animais
CYP-19: Citocromo p450
DAF: Diaminofluoresceína
DCF: 2',7'diacetato de diclorofluoresceína
DHE: dihidroetídio
DMSO: Dimetiosulfóxido
E2: Estradiol
ER: Receptores de estrogênio
ER-α: Receptor de estrogênio alfa
ER-β: Receptor de estrogênio beta
FSH: Hormônio folículo estimulante
HPF: Hidroxifenil fluoresceína
H&E: Hematoxilina e eosina
IMO: International maritime organization
IN: Inulina
IRA: Insuficiência renal aguda
IRC: Insuficiência renal crônica
LH: Hormônio luteinizante
MBT: Monobutilestanho
NO: Óxido Nítrico
NO3 -: Peroxinitrito
OH-: Íon Hidroxila
OTs: Organoestanhos
PAH: Para-Aminohipurato
PAS: Ácido periódico de schiff
PBS: Tampão fosfato-salina
PPARγ: Fator de proliferação de peroxissoma
PS: Picrossírius red
ROS: Espécies Reativas De Oxigênio
RXR: Receptor do ácido retinóide X
SDS: Dodecil sulfato de sódio
Sn: Estanho inorgânico
TFG: Taxa De Filtração Glomerular
TBT: Tributilestanho
TCP: Túbulo contorcido proximal
UFES: Universidade Federal do Espírito Santo
USEPA: United States Environmental Protection Agency

SUMÁRIO

1 INTRODUÇÃO 15
2 OBJETIVOS 26
2.1 OBJETIVOS GERAL 26
2.2 OBJETIVOS ESPECÍFICOS 26
3 METODOLOGIA 27
3.1 OS ANIMAIS EXPERIMENTAIS 27
3.2 GRUPOS EXPERIMENTAIS 27
3.3 AVALIAÇÃO DOS NÍVEIS DE ESTANHO 28
3.4 AVALIAÇÃO DO PESO DOS ANIMAIS E DOS TECIDOS 29
3.5 AVALIAÇÃO DOS NÍVEIS DE ESTROGÊNIO NO SORO 29
3.6 AVALIAÇÃO DA TAXA DE FILTRAÇÃO GLOMERULAR (TFG) 29
3.7 AVALIAÇÃO DA PROTEINÚRIA 30
3.8 PREPARAÇÃO DOS TECIDOS 31
3.9 HISTOMORFOMETRIA 31
3.10 AVALIAÇÃO DA PRESENÇA DE MASTÓCITOS 32
3.11 ANÁLISE HISTOLÓGICA GLOMERULAR 32
3.12 AVALIAÇÃO DA DENSIDADE SUPERFICIAL DE COLÁGENO 33
3.13 EXTRAÇÃO DE PROTEÍNA E IMUNOBLOTTING 33
3.14 VIABILIDADE CELULAR E ENSAIO PELO CITÔMETRO DE FLUXO. 34
3.15 AVALIAÇÃO DO ESTRESSE OXIDATIVO CELULAR 35
3.16 ANÁLISE DE CÉLULAS APOPTÓTICAS RENAIS 35
3.17 AVALIAÇÃO DA SENESCÊNCIA CELULAR RENAL 36
3.18 ANÁLISE ESTATÍSTICA 36

4 RESULTADOS 37
4.1 O TRATAMENTO AUMENTOU OS NÍVEIS DE ESTANHO NOS RINS E NO SANGUE 37
4.2 O TBT DIMINUIU A TFG E AUMENTOU OS NÍVEIS DE PROTEINÚRIA 38
Tabela 1: 40
4.3 O TBT PREJUDICOU A MORFOLOGIA RENAL DAS RATAS 40
4.4 A ÁREA DE TUFO GLOMERULAR FOI MAIOR NOS RINS DE RATOS TBT 43
4.5 O DEPOSIÇÃO DE COLÁGENO FOI SUPERIOR NOS RINS DAS RATAS TBT 43
4.6 A PRESENÇA DE α-SMA FOI SUPERIOR NOS RINS DAS RATAS TBT 44
4.7 AS RATAS TBT APRESENTARAM BAIXOS NÍVEIS DE ESTROGÊNIO NO SORO E BAIXA EXPRESSÃO DA PROTEÍNA ERα..... 46
4.8 O ESTRESSE OXIDATIVO FOI MAIOR NOS RINS DE RATOS TBT.... 47
5 DISCUSSÃO 50
Tabela 2: 50
6 CONCLUSÂO..... 62
REFERÊNCIAS..... 63

1 INTRODUÇÃO

Durante a função renal, as forças de Starling conduzem os eventos biofísicos que atuam diretamente sobre o glomérulo estimulando à taxa de filtração glomerular, o fluxo plasmático renal, a reabsorção de água e de solutos a partir do ultrafiltrado. Conduzindo a ativação dos transportadores renais, modificando a secreção de solutos selecionados e, consequentemente, levando a formação final de urina pelos segmentos dos néfrons, a função renal é extremamente complexa e é altamente regulada pelo organismo (Gava et al., 2011).

A função renal é realizada através do controle do balanço hidroeletrolítico, da conservação de nutrientes, na liberação de hormônios, na regulação do equilíbrio ácido e base, na excreção de resíduos metabólicos e na regulação em longo prazo da pressão arterial. Todos esses eventos são controlados pelos rins para a manutenção da homeostase corporal (Barbosa et al., 2006; Gava et al., 2011; Levey et al., 2005).

A maior parte da massa renal é formada pelo aparelho filtrador, o qual é constituído pelo parênquima renal, que possui duas grandes regiões. A região que é responsável pela filtração é o córtex renal, o qual possui os corpúsculos renais e está situado mais externamente. E também possui os túbulos, sendo responsável por inúmeros mecanismos de absorção e secreção tubular que fazem parte da função renal (Fenton e Knepper, 2007; Grenier et al., 2016).

A medula é a outra região do parênquima renal, localizada mais internamente, é constituída principalmente pelos túbulos. As pirâmides renais, que são projeções cônicas oriundas da parte final da medula desembocam nos cálices renais, este pertencente à borda externa da pelve renal, a qual não faz parte do aparelho filtrador. Os pequenos cálices que coletam a urina diretamente dos túbulos direcionam a urina até os cálices maiores até ela entrar na parte superior do ureter levando-a até a bexiga (Fenton e Knepper, 2007; Grenier et al., 2016)

Os rins são extremamente capilarizados. Eles recebem boa parte do débito cardíaco, com um fluxo sanguíneo bastante considerado em relação aos outros. Este

suprimento sanguíneo pode ser correlacionado a sua alta demanda metabólica. Os rins necessitam de muita energia e oxigênio para realização da sua função, pois muitos mecanismos do manejo renal envolvem transporte ativo, gastando ATP para ativar as bombas e trocadores, os quais coordenam o movimento de íons e água ao longo dos túbulos renais. Parte desta capilarização e aporte sanguíneo também são correlacionados com a alta taxa de filtração do sangue nos néfrons cerca de 180 mL/min (Donald et al., 1987; Eyre et al., 2007; Stegmayr, 2003).

Os néfrons são à unidade funcional dos rins, são constituído por um corpúsculo renal (glomérulo) e uma rede de túbulos. Estes túbulos correspondem ao túbulo contorcido proximal, a alça de Henle e o túbulo contorcido distal e os ductos coletores. Cada segmento renal possui um conjunto variado de células que são responsáveis pela sua função que são denominadas de células tubulares. Além disso, os podócitos, as células mesangiais e as células da mácula densa também estão envolvidas em vários processos renais, inclusive na manutenção da homeostase, entre outros (Eyre et al., 2007; Fenton e Knepper, 2007).

O rim é considerado o órgão com a maior diferenciação morfofisiológica do corpo. A célula renal é considerada uma das mais complexas, rica em proteínas e complexos moleculares em sua membrana plasmática o que lhes confere a especificidade ao manejo de solutos. A função renal pode ser influenciada por vários fatores diretos e indiretos que contribuem para a sua regulação final ao passo das necessidades do organismo. Entre eles a inervação autonômica do rim, fatores circulantes e endócrinos (Eyre et al., 2007; Fenton e Knepper, 2007; Graceli et al., 2013).

Os rins podem sofrer a influência também de fatores externos e ambientais. Isso vai depender da dieta, do nível de hidratação, da exposição a agentes tóxicos e do estilo de vida do ser humano. Essas vão influenciar a produção de fatores circulantes e hormonais que podem modular diretamente os rins, alterando a taxa de filtração glomerular e os outros parâmetros da função renal em curto prazo. Outros fatores, como os hormônios esteroides podem influenciar a longo prazo a função renal, alterando a expressão gênica e o comportamento da célula, como o estrogênio, por exemplo (Krepinsky et al., 2002).

O dimorfismo sexual reflete diretamente sobre a morfofisiologia renal, provavelmente relacionado a ação direta dos hormônios sexuais sobre as células renais. Os

diferentes mecanismos moleculares envolvidos via parácrina sobre os rins, são influenciados pelo gênero, idade e estilo de vida refletem em um conjunto de diferenças fisiológicas entre os homens e as mulheres (Graceli et al., 2013). Os hormônios esteroides além da sua função clássica no controle da reprodução, também podem influenciar diversos outros mecanismos em diferentes órgãos (Hutchens et al., 2014).

Os hormônios esteroides são altamente regulados pelo eixo hipotálamo hipófise gonadal. O hipotálamo coordena o funcionamento da glândula pituitária, fazendo a interfase entre e o meio ambiente e o organismo, alterando a expressão e a liberação de mensageiros que vão regular o funcionamento do corpo de acordo com suas necessidades. Esta liberação ocorre obedecendo a um complexo mecanismo de sinalização, regido pelo ciclo circadiano o que vai promover ações diretamente nos sistemas e nos órgãos (Filicori et al., 1986).

O sistema nervoso central controla os neurônios hipotalâmicos para eles produzirem o hormônio liberador de gonadotrofinas (GnRH), que após alcançar a adeno-hipófise, estimula a liberação das gonadotrofinas, hormônio luteinizante (LH) e o hormônio folículo-estimulante (FSH). Esses hormônios gonadotróficos estimulam a diferenciação dos folículos ovarianos, a produção de estrogênio e progesterona nas mulheres (Brunette et al., 2001).

Normalmente associa-se a função dos hormônios esteroides a suas funções reprodutivas, entre elas: a regulação das mudanças morfofisiológicas em órgãos-alvo, ciclo menstrual, gravidez e lactação. Porém muitas pesquisas mostraram o papel desses hormônios em outras funções fisiológicas, regulando o funcionamento de outros tecidos, como os vasos sanguíneos, músculos e tireoide, rins, por exemplo. A liberação do estrogênio ocorre por meio da ação direta do LH sob o folículo ovariano maduro, estimulando a liberar o estrogênio (Couse et al., 1997; Radovick et al., 2012).

O estrogênio é formado a partir de andrógenos pela ação da enzima aromatase, comumente chamada de CYP19, enzima pertencente ao citocromo P450 presentes no retículo endoplasmático. Ela é responsável na aromatização de andrógenos a estrogênio, transformando a androstenediona para estrona e testosterona para estradiol. Esta enzima é expressa em diferentes tecidos, entre eles: os ovários,

cérebro, tecido adiposo, placenta, vasos sanguíneos, pele, osso, testículos. Muitos trabalhos mostram que em certos tipos de tumores a enzima aromatase pode ser largamente encontrada em miomas uterinos, câncer de mama e câncer do endométrio. No desenvolvimento embrionário, a aromatase participa da diferenciação dos tecidos sexuais femininos. A maturação sexual em algumas espécies também ocorre de acordo com sua atividade, em muitos casos, os fatores ambientais são responsáveis diretamente pelo seu mecanismo de ação, como a temperatura, por exemplo. A atividade da enzima pode sofre modulações por diferentes mecanismos que vão influenciar na quantidade de estrogênio produzido (Antal et al., 2008; Duffy et al., 2010).

Os hormônios sexuais esteroides desempenham seu papel nos tecidos alvos por meio de seus receptores. Esses são os responsáveis diretos pelos seus mecanismos de ação tanto genômicos quanto não genômicos. O estrogênio possui dois receptores pertencentes à superfamília dos receptores nucleares, eis: o ER-α (alfa) e o ER-β (beta), geneticamente diferentes, possuindo atividade e expressão diferentes, com ações regulatórias diferenciadas da transcrição gênica, no citoplasma e na membrana celular. E também o estrogênio possui o mais recente receptor descoberto GPR-30 acoplado a membrana à proteína G (Brunette et al., 2002; Brandenberger et al., 1997).

Esses receptores possuem uma infinidade de ações que regulam o funcionamento celular por meio de ações diretas no núcleo em regiões chamadas de elementos responsivos aos hormônios (HRE). E também podem modificar a função de outras enzimas e receptores celulares através de mecanismos não genômicos devido a sua capacidade de sofrer rearranjos conformacionais deslocando proteínas que fazem parte da sua estrutura que vão agir diretamente nessas moléculas. Essas ações ocorrem com a participação dos receptores em cascatas de sinalizações que agem fora do núcleo exercendo rápidos efeitos sobre o comportamento celular (Levin, 2014).

Os ERs dependendo do tecido que se encontram podem agir formando homo ou heterodímeros de ER-α e ER-β. Outra característica desses receptores é que eles podem ativar a maquinaria de transcrição gênica atuando como promotores ou inibidores de fatores de transcrição (Radovick et al., 2012).

O ER alfa (ER-α) e o beta (ER-β) possuem diferentes distribuições e funções nos variados tecidos (Couse et al., 1997; Kuiper et al., 1996, Tremblay et al, 1997). O receptor ER-α é predominante expressado e encontrado na pituitária, no útero, nos rins, no fígado e nas glândulas suprarrenais (Couse et al., 1997; Kuiper et al, 1997). O receptor ER-β é encontrado principalmente no hipotálamo, ovário, bexiga, próstata e pulmão (Antal et al., 2008; Kuiper et al., 1996, Kuiper et al., 1997).

Vários estudos têm sugerido que o estrogênio reduz o risco de desenvolvimento de doenças cardiovasculares e renais, por via de ação dos seus receptores (Gava et al., 2011; Grosdstein et al., 2000; Neugarten et al., 1999; Silbiger et al., 1999). A literatura demonstrou que os três tipos de receptores para o estrogênio são expressos nos rins, o ER-α, o ER-β, e o GPR-30, o que explica o potencial do estrogênio para a regulação da função renal (Thomas et al., 2005).

Em rins fetais humanos, o ER-β é o receptor mais expresso, enquanto que ER-α é expresso mais tardiamente. Os dados na literatura são muito convergentes, alguns autores revelaram que os receptores ER-α são mais expressos no córtex renal de fêmeas enquanto os ER-β são mais expressos no córtex renal de machos, e outros autores mostraram resultados contrários. Esta compreensão é necessária pois estes receptores possuem papéis diferentes na regulação da função renal mediante sua atividade transcricional e também por alterações rápidas dentro das células, por mecanismos acoplados a membrana (Brandenberger et al., 1997; Gava et al., 2011; Rogers et al., 2007). E o receptor GPR-30 é o responsável pelos efeitos mais rápidos das ações do estrogênio sobre os mecanismos renais, porém o seu real papel sobre os mecanismos renais ainda está sobre intensas investigações científicas (Filardo et al., 2002; Thomas et al., 2005).

O estrogênio mostrou possuir um papel renoprotetor, pois mulheres antes da menopausa apresentam problemas renais em menores proporções do que os homens. Estes resultados se igualam quando comparados os dados de mulheres depois da menopausa com homens da mesma idade (Seliger et al., 2001). É também bem conhecido na literatura, em estudos populacionais, que os homens com a mesma idade que as mulheres apresentam doenças renais crônicas em maior quantidade (Eriksen e Ingebretsen, 2006).

Muitos estudos apontam os possíveis efeitos benéficos do estrogênio sobre a função renal. O estrogênio mostrou suprimir a deposição de colágeno e o remodelamento da matriz extracelular que estão presentes na fisiopatologia das lesões renais progressivas. O estrogênio é capaz de modular o crescimento celular alterando a expressão de promotores da diferenciação celular nos rins (Krepinsky et al., 2002).

Estudos também apontaram o papel do estrogênio diminuindo a espécies reativas de oxigênio (ROS) no tecido renal. O estresse oxidativo pode influenciar de modo negativo a função renal, causando prejuízos ao tecido, podendo levar a glomeruloesclerose e expansão mesangial. Na realidade o estrogênio atua no tecido renal como um potente antioxidante, evitando os efeitos dos radicais livres sobre as estruturas renais. O que sugere que ele pode limitar a progressão da glomeruloesclerose e de outras doenças renais progressivas (Neugarten et al., 1999; Silbiger et al., 1999; Silbigir e Neugarten, 2008).

Alguns estudos corroboraram com essa hipótese mostrando a capacidade do estrogênio em modular o balanço hidroeletrolítico, alterando a reabsorção de sódio nos néfrons de mamíferos. Quando os níveis de estrogênio estão altos nas mulheres do período pré-ovulatório durante o ciclo menstrual o volume de líquido extracelular nelas aumentam consideravelmente. O mesmo ocorre com a retenção de água e sal na mulher durante a gravidez (Stachenfeld et al., 2005).

A identificação desse papel protetor dos hormônios sexuais em função da morfofisiologia renal é indispensável pois o rim é um órgão extremamente vital, e o seu tecido quando lesado não regenera. Processos como a glomeruloesclerose, glomerulonefrite, cálculos renais, insuficiência renal aguda (IRA) e insuficiência renal crônica (IRC), entre outros, são considerados como um problema de saúde pública, e causam grande sofrimento ao acometido com perda direta na qualidade de vida. Por isso existe a necessidade de compreender melhor a fisiopatologia dessas comorbidades (Seliger et al., 2001).

A modulação dos hormônios esteroides podem sofrer a influência de fatores ambientais, genéticos, metabólicos, pelo uso de drogas e a exposição a xenobióticos. A sua produção, armazenamento e seus mecanismos de ações nas glândulas alvos podem sofrer inúmeras influências. A literatura é bem clara a respeito dos prejuízos causados pela poluição ambiental e a desregulação

endócrina. E algumas doenças e comorbidades podem estar relacionadas aos prejuízos causados pela interferência a fatores externos, incluindo os mecanismos renais (Barouki et al., 2012; Crean et al., 2014; Seliger et al., 2001).

A regulação da função renal não é imputável unicamente aos controles clássicos, embora estes sejam mais óbvios. Muitos estudos já mostraram a possibilidade do meio ambiente desempenhar um papel importante na fisiologia corporal de mamíferos, e algumas pesquisas têm sugerido que existe uma ligação entre o ambiente e a disfunção renal (Casals-Casas e Desvergne, 2011; Crean et al., 2014).

Alguns trabalhos indicaram a existência de vários fatores ambientais nefrotóxicos, e que estes efeitos toxicológicos só têm piorado nas últimas décadas (Balls, et al., 2001; Hernandez et al., 2014). Esta problemática é acentuada devido a dois fatores, o aumento exponencial da produção e da utilização de produtos químicos industriais ao longo dos últimos 40 anos. Atualmente a produção mundial de insumos industriais alcançou a marca de 400 milhões de toneladas anuais, ao mesmo tempo ocorreu um aumento da poluição ambiental causado por essas substâncias químicas (Barouki et al., 2012; Heindel et al, 2015; Newbold et al., 2009). Como tal, é grande o conhecimento dos impactos toxicológicos desses produtos químicos sobre a saúde humana, através de seus efeitos conhecidos ou desconhecidos nos sistemas fisiológicos (Casals-Casas e Desvergne, 2011).

Estudos anteriores relataram que a exposição aos xenobióticos foram capazes de causar um prejuízo no funcionamento renal (Crean et al., 2014; Wang et al., 2014). Os rins são especialmente vulneráveis aos fatores e exposições ambientais, pois cerca de 20% do débito cardíaco passa pelos os rins, este valor é bem considerável em comparação aos outros tecidos (Stegmayr, 2003; Ximenes et al., 2015).

O tecido renal é extremamente susceptível a exposição e a bioconcentração desses poluidores ambientais, devido a sua intensa vascularização. Levando a anormalidades renais, causando prejuízo à função renal, principalmente ao longo dos túbulos nos néfrons (Donald et al., 1987; Hernandez et al., 2014; Li et al., 2003; Van der Hauwaert et al., 2015; Wedden, 1997). Poluidores ambientais como os organoestanhos (OTs) mostraram possuir um efeito nefrotóxico, causando diminuição da borda em escova, vacuolização basolateral das células do túbulo

proximal, bem como na dilatação tubular cortical grave, ou seja, com um forte impacto sobre a morfofisiologia renal (Donald et al., 1987).

Organoestanhos como o tributilestanho (TBT) entre outros, pertencem a uma classe de poluentes organometálicos que são utilizados para vários fins industriais, tais como na desinfecção de águas que são usadas na refrigeração industrial, agentes anti-incrustantes e na conservação da madeira (Airaksinen et al., 2010; Lee et al., 2006; Penza et al, 2011; Rantakokko et al., 2008). Todavia esse metal já era conhecido pelo homem desde a idade do bronze, sendo utilizado na produção de diversas ligas metálicas (Rudel, 2003).

O Sr. Edward Frankland (1825-1899) foi o primeiro pesquisador a realizar estudos com os OTs. Porém esses compostos só começaram a serem utilizados amplamente pela indústria por volta de 1940, primeiramente na fabricação de plásticos, pois os OTs mostraram-se bastante eficientes como estabilizadores químicos (Hoch, 2001). Logo mais tarde os efeitos biocidas dos OTs foram descobertos e eles passaram a ser amplamente usados para outros fins comerciais. Eram utilizados na lavoura, na refrigeração de máquinas indústrias, e principalmente como princípio ativo de tintas anti-incrustantes de embarcações e navios, sendo que o ápice do seu uso na década de 90, cerca de 80% dos barcos de todo mundo utilizavam produtos à base do OTs (Airaksinen et al., 2010; Penza et al, 2011; Rantakokko et al., 2008).

Devido a suas propriedades físico-químicas os OTs são facilmente absorvidos ao longo das cadeias alimentares. Possui um caráter hidrofóbico, pois o estanho normalmente está ligado a radicais apolares, conferindo-lhe essa característica. Os efeitos do OTs dependem diretamente da quantidade de átomos ligados à molécula de estanho, sendo que a forma tri-substituída é a mais tóxica de todas (TBT). O TBT é degradado no ambiente ao dibutilestanho (DBT) e depois ao monobutilestanho (MBT) (Hoch, 2001).

Os conhecimentos sobre os efeitos toxicológicos do TBT viraram motivo de grande preocupação na comunidade científica, pois na década de 70 estes efeitos passaram a serem descobertos em diferentes modelos animais, incluindo m mamíferos. O que mobilizou a busca incessante pelos pesquisadores para compreender o real impacto da poluição causado por esses compostos (Alzieu,

1998). O TBT é facilmente assimilado pelos organismos vivos, pois foi observado que em ambientes marinhos os OTs ficam presos aos sedimentos superficiais orgânicos e não orgânicos, como os fitoplânctons, por exemplo. Sendo que o destino do TBT é ser facilmente absorvido pelos animais e plantas dos ecossistemas marinhos (Gadd, 2000; Hoch, 2001).

Grande parte do comércio mundial ocorre via marítima. Navios carregados de produtos cortam os oceanos espalhando sujeira e poluição. Verificou-se que as incrustações de mexilhões, gastrópodes, de microalgas e de microrganismos marinhos provocavam grandes prejuízos a esse segmento. Então as fábricas químicas desenvolveram produtos para combater e diminuir os prejuízos dessas empresas transportadoras, pois 10 mm de incrustação pode gerar um aumento no gasto de até 1% no consumo de combustível, além dos prejuízos estruturais no casco dos navios, por isso a maior parte do consumo de TBT foi utilizada para proteger os cascos dos navios (Felizzola, 2005).

As empresas marítimas justificaram o largo uso do TBT afirmando que o mesmo era uma forma de diminuir os impactos do comércio sob o meio ambiente. Pois a utilização do TBT diminui a biota incrustante, reduzindo a frequência de docagem e conserto dos navios, ajudava na economia de combustível e assim promoveria uma redução nos níveis de emissão gazes poluentes na atmosfera. O que de um modo geral é muito controverso (Omae, 2003).

Depois de algumas descobertas sobre os efeitos tóxicos do TBT, os pesquisadores o consideraram o maior poluidor ambiental e desregulador endócrino introduzido pelo homem nos ambientes marinhos (Delgado Filho, 2010; Hoch, 2001). A poluição do TBT também pode ser ocasionada pelo mau uso na agricultura, na indústria e nas grandes cidades, direcionando esse composto para redes de esgoto e também para os mananciais, os quais fornecem água para a própria população das grandes e pequenas cidades. Dessa forma em 1982, o Ministério do Meio Ambiente Francês, com a finalidade de reduzir sua utilização, proibiu a utilização de tintas à base de OTs (Alzieu, 1998).

Aqui no Brasil em 1992, foi proibido o uso total do TBT a partir de 1º de janeiro de 2003, pelo “Princípio da Precaução” (Agenda 21. Seção 17.22). Para restringir ainda mais os impactos ambientais a IMO em 2001 lançou um decreto no qual as tintas à

base do TBT deveriam ser removidas e seladas em embarcações até 2008 (IMO, 1999). Porém como boa parte da indústria utiliza em grandes escalas os OTs é muito difícil à retirada total deste poluente do meio ambiente, estima-se que até o ano de 2003 aproximadamente 70% das embarcações mundiais ainda utilizam tintas com o TBT (Swennen et al., 1997). Mesmo com a proibição do uso do TBT pela União Europeia desde 2003, ainda os ecossistemas marinhos e de água doce são altamente contaminados pelos OTs, normalmente excedendo os níveis de toxicidade preconizados (Antizar-Ladislao, 2008; Podratz et al., 2015).

Muitas pesquisas comprovaram que os OTs podem causar inúmeros prejuízos provocando toxicidade hepática, genotóxica, neural e imune em vários modelos de mamíferos (Grondin et al., 2007; Krajnc et al., 1984; Wiebkin et al., 1982), e também em outros modelos animais (Delgado filho, 2010). Relatórios recentes indicam que o TBT é um químico altamente persistente e é considerado um dos maiores desreguladores endócrinos existentes. Ele também é conhecido por prejudicar a função metabólica, e por possuir um alto padrão de toxicidade na função reprodutiva, principalmente quando a exposição ocorre durante o desenvolvimento da vida fetal, todavia as pesquisas também indicam seu alto poder de toxidade para organismos já desenvolvidos e adultos (Bertuloso et al., 2015; Grün et al., 2006; Penza et al., 2011; Tabb e Blumberg, 2006; USEPA, 2000).

Um dos efeitos toxicológicos desses compostos mais prejudiciais existentes ocorrem em marisco e molusco contaminados. Esses organismos sofrem um fenômeno denominado de “imposex”, trata-se da superposição de órgãos genitais masculinos em fêmeas. Este efeito ocorre devido o TBT poder alterar a atividade da enzima aromatase (Matthiessen e Gibbs, 1998; Oehlmann et al., 1998). Este problema é irreversível, causando um grande prejuízo morfofuncional, podendo colocar em risco a perpetuação da espécie causando esterilização das espécies. As populações mais sensíveis são as mais prejudicadas, por isso algumas dessas espécies são usadas como bioindicadores marinhos (Costa et al., 2008).

O TBT mostrou ser capaz de produzir inúmeros prejuízos fisiológicos, alterando o padrão de regulação dos hormônios sexuais em diferentes modelos animais. Os xenobióticos são capazes de alterar o metabolismo, a produção hormonal, os mecanismos de ação dos hormônios, a eliminação, e também podem atuar

mimetizando a ação hormonal, o que dificulta e muita a compreensão dos efeitos tóxicos desses produtos. Eles podem atuar diretamente sobre as glândulas endócrinas, comprometendo sua função e a expressão dos receptores hormonais (Nakanishi et al., 2006; Tabb, Blumberg, 2006).

Nakamura e colaboradores (2008) sugeriram que o TBT pode se ligar a uma classe de receptores nucleares sensíveis a xenobióticos e também a receptores órfãos como o receptor do ácido retinóide X (RXR), e os receptores do fator de proliferação de peroxissoma (PPRAγ), podendo comprometera a integridade dos sistemas, causando desregulação das vias celular e levando a célula a morte (Nakamura et al, 2008). Bertuloso et al., (2015) mostrou que o TBT reduziu os níveis séricos de estrogênio em ratas tratadas via gavage. Ressaltando os efeitos dos OTs na desregulação endócrina, com ações diretas ou indiretas na função das glândulas, alterando seu padrão de liberação hormonal causando um desiquilíbrio no eixo hipotálamo hipófise gonadal, e outros. O TBT pode possuir efeitos toxicológicos em diferentes tecidos, em diferentes doses e também em diferentes modelos animais (Donald et al., 1987).

Apesar das descobertas sobre a toxicologia do TBT, poucos estudos avaliaram a relação entre TBT e as alterações morfofisiológicas nos rins. O TBT mostrou ser altamente tóxico em diferentes modelos animais e também um potente desregulador endócrino, reduzindo os níveis de estrogênio circulante. Como o estrogênio possui um efeito renoprotetor bem conhecido pela literatura, e a redução da sua concentração e também da sua biodisponibilidade mostraram serem prejudiciais a função renal (Gava et al., 2011; Grosdstein et al., 2000). E pelo fato dos rins serem considerados um dos órgãos alvos de poluidores ambientais, a hipótese de nosso estudo é investigar os possíveis efeitos do TBT sobre a morfofisiologia renal de ratas.

Para isso, nós avaliamos a função renal de ratas Wistar na exposição ao TBT, analisando os principais indicadores de competência renais, tais como a taxa de filtração glomerular (TFG), a proteinúria, a morfologia renal, a deposição de colágeno, a contagem de mastócitos, a produção de estresse oxidativo, avaliação da senescência e da apoptose celular renal, mensuração dos níveis de estrogénio circulante, bem como na expressão de alfa receptores de estrogênio. Dessa forma,

as implicações de identificar precisamente os impactos do TBT nos rins vão contribuir muito para a nossa compreensão em constante evolução dos efeitos do TBT sobre a função renal de mamíferos.

2 OBJETIVOS

2.1 OBJETIVOS GERAL

Avaliar os efeitos do tributilestanho (TBT) na morfofisiologia renal de ratas.

2.2 OBJETIVOS ESPECÍFICOS

Avaliar nos animais tratados com TBT, e nos animais controle os seguintes parâmetros:

- Os níveis de estanho no tecido renal e no soro;
- Se o tratamento influenciou o ganho ou a perda de peso corporal dos animais e também o peso dos rins;
- A morfologia renal;
- A função renal pela mensuração da taxa de filtração glomerular;
- Avaliar fibrose e prejuízos estruturais pela quantificação da deposição de colágeno glomerular e fibrose tubulointersticial;
- Avaliar a presença de inflamação e células inflamatórias no córtex renal;
- Avaliar o estresse oxidativo celular causado pelo tratamento;
- Mensurar os níveis séricos de estrogênio circulantes;

- Quantificar a expressão dos receptores de estrogênio;

3 METODOLOGIA

3.1 OS ANIMAIS EXPERIMENTAIS

Os animais usados neste trabalho foram Ratas Wistar adultas (12 semanas de vida). Mantidas sob temperatura controlada entre 22-24 °C com ciclo claro/escuro 12/12 h luz. Os animais tiveram ração e água livres. Todos os protocolos foram aprovados pela comissão de Ética no Uso de Animais da Universidade Federal do Espírito Santo (UFES) (05/2016). Além disso, todos os experimentos foram realizados de acordo com as orientações relativas à investigação biomédica para o Cuidado e Uso de Animais de Laboratório disponível on-line no e site das Diretrizes da Associação Médica Veterinária Americana (2007).

3.2 GRUPOS EXPERIMENTAIS

Os animais foram divididos randomicamente em três grupos experimentais, todos tratados durante 15 dias consecutivos com solução *via gavage*:

- **Grupo controle:** (CON, n=10), tratados diariamente com solução veículo (etanol a 0,4%);
- **Grupo TBT100:** (TBT100, n=10), tratados diariamente com solução contendo TBT a (100 ng/kg/dia).

- **Grupo TBT500:** (TBT500, n=10) tratados diariamente com solução contendo TBT a (500 ng/kg/dia).

Todos os animais foram anestesiados durante os procedimentos cirúrgicos com tiopental de sódio (50 mg/kg, *i.p.*). Após os procedimentos cirúrgicos, os animais foram eutanasiados com sobredose de anestésico. As doses e as vias de exposição foram escolhidas com base em protocolos em trabalhos anteriores realizados por nosso grupo (Bertuloso et al., 2015; Podratz et al., 2012), e de outros (Zhou et al., 2013).

3.3 AVALIAÇÃO DOS NÍVEIS DE ESTANHO

Os níveis séricos de estanho foram realizados a partir de amostras de sangue coletadas durante o protocolo da avaliação da taxa de filtração glomerular (TFG), utilizando um espectrômetro de absorção atômica Modelo ZEEnit700 (Analytik Jena, Jena, Alemanha) equipado com um atomizador de tubo de grafite aquecido transversalmente, a correção do efeito de fundo foi realizada pelo sistema de Zeeman (Potratz et al., 2015). Resumidamente, as amostras foram pesadas diretamente sobre as plataformas de grafite utilizando um 50a micro balança analítica interna. As amostras foram introduzidas no tubo de grafite utilizando um sistema automático de amostragem direta de sólidos Modelo 600 SSA (Analytik Jena, Jena, Alemanha). A fonte de linha utilizada foi uma Lâmpada de cátodo oco de Sn (Analytik Jena, Jena, Alemanha). As medições foram realizadas utilizando a absorbância integrada a 224,6 nm. Nós utilizado Pd (solução de estoque 10000 mg ml^{-1} - Merck) e MgNO3 (solução de estoque de 1000 mg ml^{-1}- SCP Science®) como modificadores. Em cada medição das amostras ou padrões, o modificador foi adicionado (10 mg de Pd + 6 mg $MgNO_3$). Todas as amostras foram analisadas diretamente, sem diluição. Para a diluição dos modificadores, utilizou-se uma solução de 0,2% (v/v) HNO_3, e a água ultrapura utilizada neste protocolo foi obtida utilizando o sistema Ultra Elga – Purelab (Marlow, UK).

3.4 AVALIAÇÃO DO PESO DOS ANIMAIS E DOS TECIDOS

Os estudos anteriores de nosso grupo mostraram que o tratamento com o TBT foi capaz de aumentar os níveis de estanho no soro dos animais tratados (Bertuloso et al., 2015, Podratz, 2015). Outros estudos evidenciaram que a exposição ao TBT pode provocar alterações no corpo inteiro de roedores e mamíferos (Grun et al., 2006; Penza et al., 2011.). Dessa forma, os pesos das ratas controle e das ratas tratadas com TBT foram avaliados duas vezes por semana durante todo o período do estudo. No final do tratamento os animais foram pesados, para serem anestesiados com tiopental de sódio (50 mg/kg, *i.p.*) para coleta dos diferentes órgãos e tecidos, entre eles: Pituitária, coração, fígado, rins, adrenais, ovários, úteros, gordura perirrenal, e gordura parametrial.

3.5 AVALIAÇÃO DOS NÍVEIS DE ESTROGÊNIO NO SORO

Para medir os níveis de estrogênio no soro, as amostras de sangue foram coletadas de ratas após a eutanásia. Os níveis séricos de estrogênio foram medidos utilizando ensaio de ELISA (# 42K034 DRG Instruments GmbH, Alemanha) em um leitor de absorvância de microplacas ELx808^{TM} (BioTek Instruments, Inc., Winooski, VT, USA). Uma curva padrão foi gerada utilizando 6 diluições em série do hormônio de referência fornecida pelo Diagnostic Systems Laboratories. Foram executados em cada ensaio controles de baixa e de alta qualidade para avaliar os valores do coeficiente de variação. O limite de detecção do ensaio para o estrogênio foi 9,71 pg/mL. O coeficiente de variação de intraensaio foi entre 4% e 7%. O coeficiente de variação de interensaio foi entre 6% e 9%. Este ensaio de estrogênio foi previamente validado para o uso em ratos realizados por nosso grupo (Podratz et al. 2015).

3.6 AVALIAÇÃO DA TAXA DE FILTRAÇÃO GLOMERULAR (TFG)

Os animais foram anestesiados com tiopental de sódio (50 mg/kg, *i.p.*, Fontoveter, Brasil) logo em seguida foi realizada uma traqueostomia para facilitar a respiração. Para realização da avaliação da taxa de filtração glomerular (TFG) foi necessário utilizar cateteres de polietileno para serem inseridos na veia e na artéria femoral dos animais, para coleta de amostras de sangue e para infusão de soluções. Além disso, outro cateter foi inserido na bexiga para recolher amostras de urina. O cateter inserido na veia também foi ligado a uma seringa de capacidade de 20 mL (BD Yale, Brasil) na qual foram adicionadas as soluções de infusão. Isto foi colocado em uma bomba de infusão de seringa (Harvard Apparatus, EUA), mantendo uma taxa de infusão constante de 0,1 mL/min. A primeira infusão, durou 30 minutos e foi realizada com a injeção de solução contendo manitol a 3% (Sigma-Aldrich, St. Louis, Missouri, EUA) e 0,9% de NaCl. A substância usada na determinação da taxa de filtração glomerular (TFG) foi a inulina (IN, Sigma-Aldrich, St. Louis, Missouri, EUA) utilizando o método modificado por Rocco et al. (2008). Resumidamente, imediatamente após a primeira infusão contendo manitol, foi administrada através do cateter da veia uma solução *prime* que consiste em 1 mL de solução salina de doses variadas de manitol a 3% contendo 90 mg de IN. Em seguida, a perfusão foi mantida a uma taxa constante de 0,1mL/min durante duas horas de solução salina contendo manitol a 3% e IN (15 mg/ml). A partir do início da administração da dose *prime* de inoculação foram recolhidas 4 amostras de 0,8 ml de sangue e urina, mantendo um intervalo de 30 minutos entre cada recolha. Estas amostras foram utilizadas para determinar a concentração de inulina no plasma e na urina e também utilizadas para avaliação de outros parâmetros avaliados neste trabalho. A quantificação de inulina foi realizada utilizando o método colorimétrico de Antrona (Sigma-Aldrich, St. Louis, Missouri, EUA), em um espectrofotómetro com a absorvância em 620 nm (Bioespectro, sp220) (de Almeida et al., 2016).

3.7 AVALIAÇÃO DA PROTEINÚRIA

Durante o protocolo da TFG, parte das amostras de urina coletadas foram utilizadas para avaliação dos níveis de proteinúria dos animais, este método já aprovado foi anteriormente descrito por Landgraf et al. (2014). Antes da análise urinária, as amostras foram centrifugadas e o sobrenadante foi separado e armazenado a -20 °C até a realização dos ensaios. Os níveis de proteínas urinárias foram determinados pelo método de modificado de Lowry (1951). As amostras de urina (100 µg) juntamente com a albumina de soro bovina (BSA - que foi utilizada como controle nesta experiência) foram coradas com azul de Coomassie e posteriormente pipetadas em um gel de SDS-PAGE a 10%, a corrida das proteínas foi realizada a 120 v em meio a uma solução tampão de glicina. As análises de proteinúria foram baseadas na análise da intensidade das bandas de proteína com a coloração de azul de Coomassie.

3.8 PREPARAÇÃO DOS TECIDOS

Os animais foram anestesiados com tiopental sódico (50 mg/kg, *i.p.*) para serem perfundidos com solução salina contendo heparina (10 U/mL) através do ventrículo cardíaco esquerdo, seguida de perfusão com 4% de formaldeído em solução salina tamponada com fosfato (PF 4% -PBS). Os rins foram removidos e seccionados em 2 mm de espessura e fixados em PF 4% -PBS pH 7,4 durante 24-48 horas à temperatura ambiente. Após a fixação, os tecidos foram embebidos em parafina a 60 °C e posteriormente seccionados em fatias de 4 µM. Os cortes foram corados com hematoxilina e eosina (H&E) para visualização das regiões renais (Trujillo et al., 2015). A coloração de Alician blue foi utilizada para visualizar a presença de mastócitos (Bertuloso et al., 2015). A coloração de ácido periódico de Schiff (PAS) (Sigma-Aldrich, St Louis, MA) foi utilizada para visualizar a membrana basal e a expansão mesangial dos glomérulos (Castiglione et al., 2013). A deposição de colágeno na área cortical e intersticial de tufos glomerulares foi determinada utilizando a coloração de Picrosirius red (PS) (Sigma-Aldrich, St Louis, MA) (Landgraf et al., 2014).

3.9 HISTOMORFOMETRIA

Para histomorfometria, foram capturados em objetivo de 40x 25 glomérulos corticais por animal para serem posteriormente analisada. As imagens foram obtidas usando imagens de alta qualidade (2048 × 1536 pixels) em um microscópio Olympus (AX70; Olympus, Center Valley, PA), fotografado com uma câmera AxioCamICc1 e exportados para Axio-Vision Software (AxioVision Rel 4.8 de software). As imagens foram avaliadas pelo programa Image J (version1.33, PublicDomain).

3.10 AVALIAÇÃO DA PRESENÇA DE MASTÓCITOS

Foram coradas com Alcian blue regiões corticais renais de acordo com um protocolo padrão (Sigma-Aldrich Co., LLC). Cada uma das secções de 4 µM foi usada para se obter 25 microfotografias (objetiva de 40x). O número de células foi avaliado de acordo com a presença positiva de grânulos citoplasmáticos roxos dentro do tecido. As áreas a serem analisadas foram selecionadas de forma aleatória, com a exceção de campos que continham vasos sanguíneos, os quais foram cuidadosamente evitados. O número de células coradas positivamente foi então expresso por unidade de área (mm^2), tal como descrito nos nossos estudos anteriores (Bertuloso et al., 2015) e outros (Arzi et al., 2010).

3.11 ANÁLISE HISTOLÓGICA GLOMERULAR

As seções coradas com PAS foram usadas para capturar 25 microfotografias de glomérulo, escolhidas aleatoriamente. A área glomerular e área de tufo glomerular foram medidas em cada imagem utilizando o Image-Pro Plus Software versão 4.5.1 para Windows (Media Cybernetics, Silver Spring, MD, EUA). Os campos para membrana basal e expansão mesangial foram escolhidos aleatoriamente e os resultados representam a porcentagem de expansão total por área de tecido (Castiglione et al., 2013).

3.12 AVALIAÇÃO DA DENSIDADE SUPERFICIAL DE COLÁGENO

A coloração de PS foi utilizada para quantificar a área total de deposição de fibras de colágeno na área do glomérulo e na área tubulointersticial (25 microfotografias cada). Os campos foram escolhidos aleatoriamente e os resultados representam a porcentagem de fibras colágenas totais por área de tecido (Castiglione et al., 2013).

3.13 EXTRAÇÃO DE PROTEÍNA E IMUNOBLOTTING

Foram dissecados o córtex e a medula renal utilizando um micrótomo Sttadie-Rigg como anteriormente descrito no Gracelli et al. (2012) e Carneiro et al. (2014). O córtex e a medula renal foram homogeneizados em tampão de lise, e a concentração de proteína foi determinada utilizando o método de Lowry (1951) (Bertuloso et al., 2015). Resumidamente, as proteínas foram transferidas para membranas de nitrocelulose em tampão de Tris-glicina (Bio-Rad Laboratories, Hercules, CA). As membranas foram incubadas durante a noite com 5% de bloqueador para blotting contendo leite seco não gorduroso em solução de Tris-soro fisiológico tamponado com 0,1% de Tween 20 e as soluções de anticorpos específicos (Bio-Rad Laboratories).

Os anticorpos primários foram anti- ERα (1: 500, SC-542, SCBT, CA), anti-α-SMA (1: 500, SC-53142, SCBT, CA) e anti-GAPDH (1: 1000, SC- 25778, SCBT, CA) na solução de bloqueio durante a noite a 4ºC. Os anticorpos secundários utilizados para a marcação de ERα e GAPDH foram conjugados com anti-IgG de coelho com fosfatase alcalina (A3687, 1: 1000, Sigma Aldrich, St Louis, EUA). As proteínas α-SMA foram detectados utilizando um anti-IgG de camundongo conjugado com fosfatase alcalina secundária (A3562, 1: 1000, Sigma Aldrich Co., LLC). As bandas para a ERα, α-SMA e o GAPDH em cada amostra foram visualizadas através de uma reação de desenvolvimento de cor, utilizando cloreto de tetrazólio nitroazul (NBT) e 50 mg/mL de 5-bromo-4-cloro-

3-indolilfosfato de p-tolui- jante sal (BCIP) (todos da Life Technologies, Rockville, MD). As bandas de ERα, α-SMA e de GAPDH foram analisados por densitometria utilizando o software Image J. A expressão relativa foi normalizada dividindo-se os valores de ERα e α-SMA pelos correspondentes valores do controle interno (GAPDH).

3.14 VIABILIDADE CELULAR E ENSAIO PELO CITÔMETRO DE FLUXO

As fracções enriquecidas de células renais dos animais foram preparadas com base em estudos anteriores (Folkmann et al., 2007; Swain et al., 2011). O rim esquerdo foi grosseiramente triturado utilizando tesouras cirúrgicas e incubadas com uma solução de extração contendo proteinase K (Sigma-Aldrich, St. Louis, MO, EUA) e colagenase tipo II (Gibco Life Technologies, São Paulo, SP, Brasil) para dissociar as células do tecido. O extrato celular foi filtrado através de uma peneira de nylon (70 µm BD Falcon) para remover os resíduos celulares; as amostras foram lavadas duas vezes em solução salina tamponada com fosfato (PBS) e armazenadas a -80 °C até a análise posterior.

A viabilidade celular foi avaliada por Iodeto de propídio (PI) (Sigma-Aldrich) a exclusão. As células foram incubadas com 2 µL de PI durante 5 min no escuro à temperatura ambiente. Em seguida, as células foram lavadas com PBS e analisadas com um citômetro de fluxo FACSCanto II (Becton Dickinson). Os dados foram obtidos usando o software FACSDiva (BD) e os histogramas foram analisados por meio do software de testes FCS Express (De Novo). Para a quantificação da fluorescência de DHE, DCF, DAF e HPF, as amostras foram adquiridas em duplicado e 10.000 eventos foram usadas para cada medição. As células foram excitadas a 488 nm; a fluorescência de DHE foi detectada utilizando um filtro de banda 585/42, e a fluorescência de DCF / DAF / HPF foi detectada utilizando um filtro de banda 530/30. Os dados estão expressos como a intensidade de fluorescência média. Para viabilidade e quantificação, as amostras foram adquiridas em triplicado, e 10.000 eventos foram usados para cada medição. As células foram detectadas pela fluorescência do PI

irradiado a 488 nm, utilizando um filtro banda 585/42. Os dados são expressos como a percentagem de células viáveis/células coradas (Shaffer et al., 2006).

3.15 AVALIAÇÃO DO ESTRESSE OXIDATIVO CELULAR

A análise do estresse oxidativo foi realizada por citometria de fluxo utilizando dihidroetídio (DHE), 2',7'diacetato de diclorofluoresceína (DCF), diaminofluoresceína (DAF) e hidroxifenil fluoresceína (HPF) para detectar os níveis intracelulares de •O2- H_2O_2, NO e •ONOO -, respectivamente, como anteriormente descrito (Campagnaro et al., 2013; Tonini, 2013). Resumidamente, 160 mM de DHE ou 10 µM de HPF ou 2 µM de DAF foram adicionados em uma suspensão de células (106 células) e incubadas no escuro a 37 °C durante 30 min (DHE e HPF) e 180 minutos (DAF). Para o controle positivo, as amostras foram tratadas durante 5 min com 50 mM de H_2O_2 e/ou 100 µM de nitroprussiato de sódio para criar o estresse oxidativo, sem ser tóxico para as células, enquanto que para o controle negativo, as células foram incubadas com etanol. O DCF é um indicador de produção de H_2O_2 que não é fluorescente até que a oxidação ocorre no interior da célula, o qual converte o DCF na forma fluorescente, que se mantém presa na célula. O DCF (20 mM) foi adicionado a suspensões de células (106 células), que foram então incubadas a 37°C durante 30 min no escuro, para determinar as concentrações intracelulares de H_2O_2 (Dias, et al., 2014a). As células foram então lavadas, ressuspensas em PBS e mantidas em gelo para detecção imediata por citometria de fluxo (BD). Para a quantificação da DHE, DAF e HPF de fluorescência, 100.000 eventos foram adquiridos e os dados foram analisados utilizando o software FACSDiva (BD) (Dias et al., 2014b).

3.16 ANÁLISE DE CÉLULAS APOPTÓTICAS RENAIS

Células renais em apoptose foram quantificadas pelo método de detecção de anexina usando o kit de apoptose V-FITC BD. Posteriormente a anexina e o PI

foram adicionados às células suspensas, incubados no escuro por 15 min à temperatura ambiente (25ºC), e foram analisadas por citometria de fluxo utilizando um citômetro FACSCanto II (BD). As células apoptóticas foram definidos como anexina V^+.

3.17 AVALIAÇÃO DA SENESCÊNCIA CELULAR RENAL

A quantificação da senescência celular foi realizada utilizando o método da massa lisossomal na citometria de fluxo (Porto et al., 2015). As células foram coradas com laranja de acridina (AO, Invitrogen, Eugene, OR). Resumidamente, 0.2 mL de células suspensas foram suavemente misturada com uma solução contendo 1 mg/mL de AO, 1 mM de EDTA-Na, e 0.15 M de NaCl em tampão de ácido fosfato-cítrico (pH 7.4) foi adicionado durante 10 minutos. As configurações fotomultiplicadoras no citômetro de fluxo foram ajustadas para detectar o sinal verde de fluorescência de AO (principalmente devido à coloração de ácidos nucleicos) em 530/30 nm e o filtro de banda do sinal de fluorescência laranja (devido à coloração lysosomal) em 585/42.

3.18 ANÁLISE ESTATÍSTICA

Todos os dados foram apresentados como a média±EPM. O teste de normalidade utilizado para avaliar os dados foi o de Omnibus D'Agostino e Pearson. As comparações entre os grupos foram feitas utilizando ANOVA uma via seguido do post-hoc de Tukey, os dados analisados obedeceram aos princípios da curva de Gauss. Além disso, para os dados não gaussianos, foi utilizado um teste de Kruskal-Wallis, seguido de comparação múltipla de Dunn. Os dados da citometria de fluxo foram expressos como a média geométrica da intensidade de fluorescência (GeomMean) ou a percentagem de células coradas. As análises estatísticas foram realizadas utilizando o software Prism (6.04, GraphPad Software, Inc., San Diego, CA, EUA). As diferenças foram consideradas significativas quando $*p < 0.05$, $*p < 0.01$ e $***p < 0.001$.

4 RESULTADOS

4.1 O TRATAMENTO AUMENTOU OS NÍVEIS DE ESTANHO NOS RINS E NO SANGUE

As amostras de soro foram obtidas a partir das ratas CON, TBT100 e TBT500 e os níveis de estanho no soro foram determinados usando um ICP-MS. O tratamento com o TBT aumentou os níveis de estanho soro no TBT100 ($p < 0.05$) e TBT500 ($p < 0.001$) em comparação com os ratos de controle (CON: 3.51 ± 0.65; TBT100: 56.22 ± 9.21; TBT500: 262.00 ± 15.93 $ng.g^{-1}$, n = 5, Figura 1A). Além disso, os níveis de estanho no soro foram mais elevados no grupo TBT500 como diferença significativa em comparação com as ratas TBT100 ($p < 0.001$), mostrando uma relação dose dependente. Da mesma forma, um aumento nos níveis de estanho nos rins foi observado nas ratas TBT100 ($p < 0.05$) e TBT500 ($p < 0.001$) em comparação aos animais controle (CON: 0.27 ± 0.02; TBT100: 7.38 ± 0.42; TBT500: 36.47 ± 6.99 $mg.g^{-1}$, n = 5, Figura 1B). Houve também uma maior concentração de estanho no grupo TBT500 em relação ao grupo TBT100, quando comparados ($p < 0.001$), sugerindo um efeito de forma dose dependente. Isto pode ser atribuído à presença de níveis elevados de estanho acumulados no tratamento com o TBT.

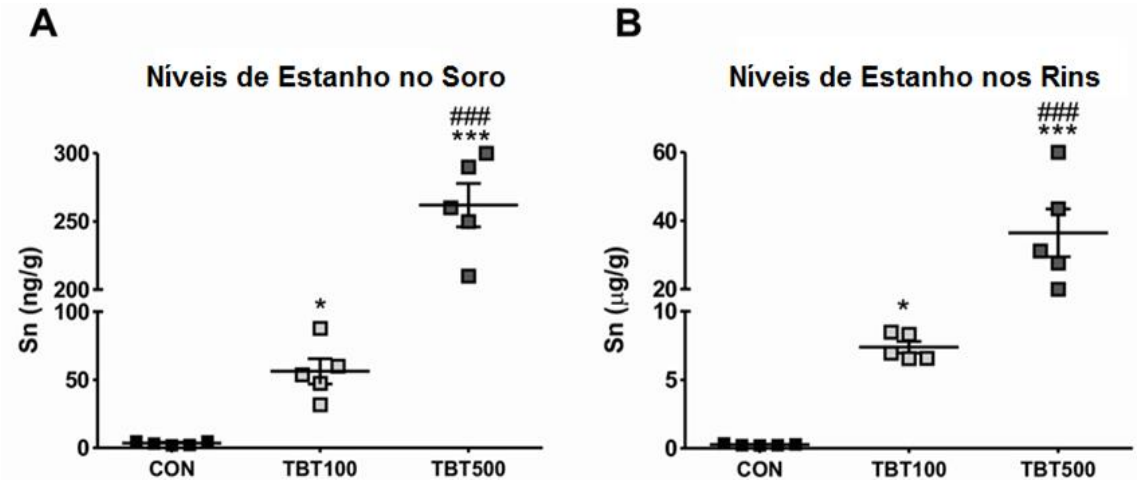

Figura 1: Avaliação dos níveis de estanho no soro e nos rins dos animais CON, TBT100 e TBT500. (A) os níveis de estanho no soro dos grupos de CON, TBT100 e TBT500. (B) Valores níveis de estanho nos rins. Os valores foram expressos como a média±SEM. (n = 4). *$p < 0.05$ vs CON.

4.2 O TBT DIMINUIU A TFG E AUMENTOU OS NÍVEIS DE PROTEINÚRIA

Para caracterizar os efeitos prejudiciais da exposição ao TBT na função renal, a análise da TFG foi realizada (Figura 2). As ratas tratadas com TBT exibiram uma significativa redução dos níveis de TFG dos animais TBT100 ($p < 0.05$) e TBT500 ($p < 0.01$) em comparação com as ratas controle (CON: 6.56 ± 0.40; TBT100: 4.75 ± 0.33; TBT500: 3.66 ± 0.67, n = 7, Figura 2A). No entanto, o tratamento do grupo TBT500 não conduziu a uma mudança significativa nos níveis de TFG em comparação com o tratamento dos animais TBT100 ($p < 0.05$).

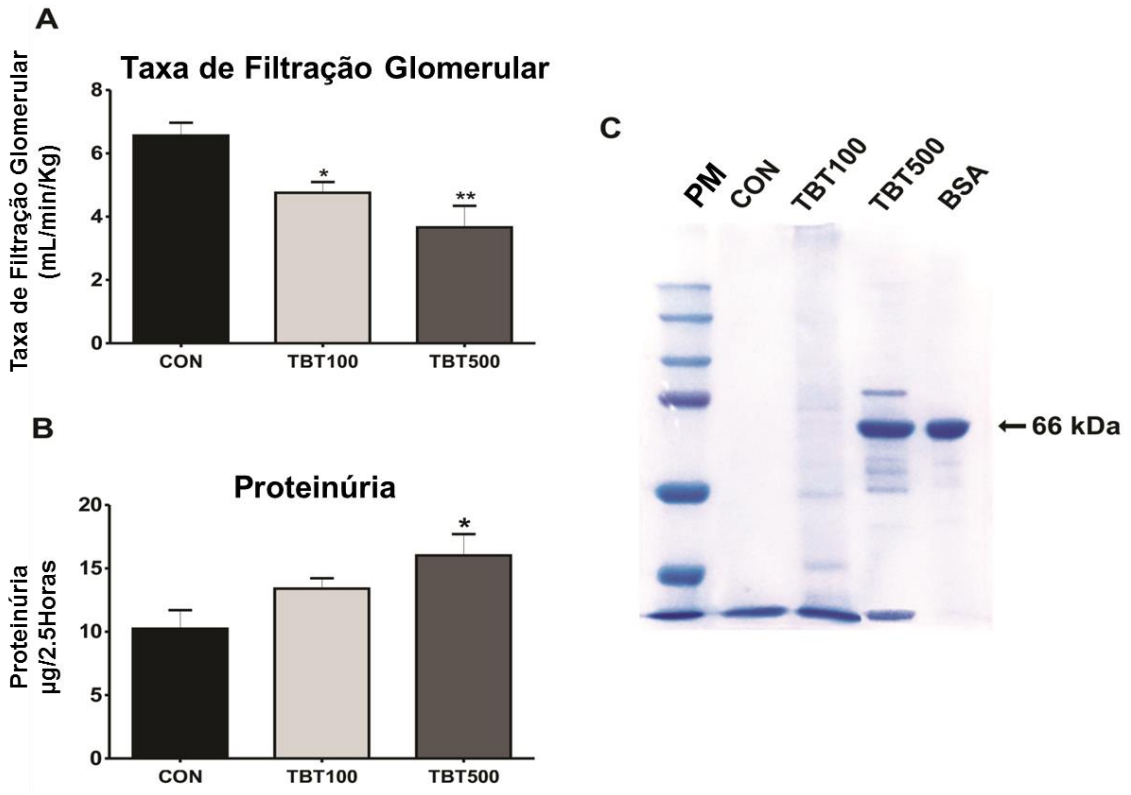

Figura 2: Avaliação da taxa de filtração glomerular e proteinúria nos grupos CON, TBT100 e TBT500 (n=4). (A) A taxa de filtração glomerular. (B) Gráfico representando os níveis de proteinúria. (C) Amostras de urina resolvidas em géis de SDS-PAGE. Os valores foram expressos como a média ± SEM. *$p < 0,05$ vs CON.

A quantidade de proteína excretada em 2.5 h foi avaliada na urina das ratas controle e TBT, como marcador de lesão renal. O grupo TBT500 apresentou a maior excreção proteica na urina em comparação com as ratas controle (CON: 10.24 ± 1.46; TBT100: 13.41 ± 0.80; TBT500: 16.02 ± 1,69, $p \leq 0.05$, n = 6, Figura 2B). A magnitude da proteinúria foi também observada nas amostras de urina resolvidos em gel de SDS-PAGE do grupo TBT500 quando comparada com as ratas controle e TBT 100 (Figura 2C). Além disso, o tratamento do TBT100 não conduziu a uma mudança significativa na excreção urinária de proteínas comparadas com as ratas controle ($p < 0.05$).

Além disso, para determinar o efeito do TBT no corpo, os pesos dos órgãos e dos tecidos foram avaliados (Tabela 1). O peso do corpo inicial foi semelhante entre os três grupos ($p < 0.05$). No entanto, o tratamento TBT500 foi capaz de

aumentar o peso corporal final em comparação com o controle ($p < 0.05$). Ambos os grupos tratados com TBT apresentaram um aumento no peso da gordura parametrial em comparação com as ratas controle ($p < 0.05$). No entanto, não foram observadas alterações significativas na hipófise e nas glândulas suprarrenais, coração, fígado, ovários, útero e gordura perirenal dos animais controle em comparação com os dois ratos TBT ($p < 0.05$).

Tabela 1: Avaliação do peso corporal, dos órgãos e dos tecidos nos grupos CON, TBT100 e TBT500.

Avaliação do peso corporal, órgãos e tecidos.

Corpo/órgãos/tecidos	CON	TBT100	TBT500
Peso inicial corporal (g)	208.71 ± 1.87	220.00 ± 4.26	209.33 ± 5.74
Peso final corporal (g)	223.50 ± 3.27	238.42 ± 5.45	242.12 ± 4.86*
Glândula Pituitária (mg)	8.00 ± 0.90	9.00 ± 0.70	11.00 ± 1.70
Coração (g)	0.67 ± 0.01	0.68 ± 0.02	0.68 ± 0.02
Fígado (g)	8.07 ± 0.38	7.34 ± 0.17	8.46 ± 0.58
Glândula Adrenal (mg)	55.00 ± 4.00	57.00 ± 3.00	64.00 ± 6.00
Ovário (mg)	80.00 ± 8.00	78.00 ± 6.00	79.00 ± 6.00
Útero (g)	0.48 ± 0.02	0.44 ± 0.06	0.43 ± 0.02
Gordura perirrenal (g)	0.94 ± 0.14	1.21 ± 0.19	1.19 ± 0.14
Gordura parametrial (g)	2.07 ± 0.09	3.38 ± 0.27*	3.51 ± 0.46*

Valores expressos como média±EPM. *$p < 0.05$ vs CONT.

4.3 O TBT PREJUDICOU A MORFOLOGIA RENAL DAS RATAS

Para caracterizar os efeitos da exposição ao TBT, a anatomia e a histologia do rim foram avaliadas (Figura 3). Um pequeno aumento do tamanho do rim em ratos expostos ao TBT foi observado na sua anatomia (Figura 3A). Houve um aumento de 4% e 28% no índice renal dos animais TBT100 e TBT 500, respectivamente. Os valores dos animais TBT500 foram significativamente diferentes quando comparados com as ratas controle ($p < 0.01$) e TBT100 ($p < 0.05$) (CON: 1.40 ± 0.02; TBT100: 1.46 ± 0.05; TBT500: 1.79 ± 0.09 g, n=9,

Figura 3B). Nenhuma mudança significativa foi observada no índice renal das ratas controle em comparação com os animais TBT100 ($p < 0.05$).

Os rins dos animais tratados com TBT apresentaram alterações histológicas com um comprometimento da organização do córtex renal. Ambos os grupos tratados apresentaram os rins com a presença de desorganização da borda apical (&), degeneração vacuolar (ponta de seta), apoptose e a presença de células inflamatórias (asteriscos) vizinhas aos túbulos renais (Figura 3E e G). Por estas razões, a avaliação dos mastócitos foi realizada utilizando como corante o Alcian Blue. Um aumento no número de mastócitos foi observado nos rins do grupo TBT100 ($p < 0.01$, Figura F e F1) e TBT500 ($p < 0.001$, Figura H e H1) em comparação com o controle (CON: 3.76 ± 0.20; TBT100: 5.22 ± 0.33; TBT500: 7.95 ± 0.38 mastócitos / $\mu m^2 x10^3$ n = 5, A Figura 4I). Além disso, um aumento no número de mastócitos foi observado no grupo TBT500 em comparação com o grupo TBT100 ($p < 0.05$), sugerindo um efeito dose dependente.

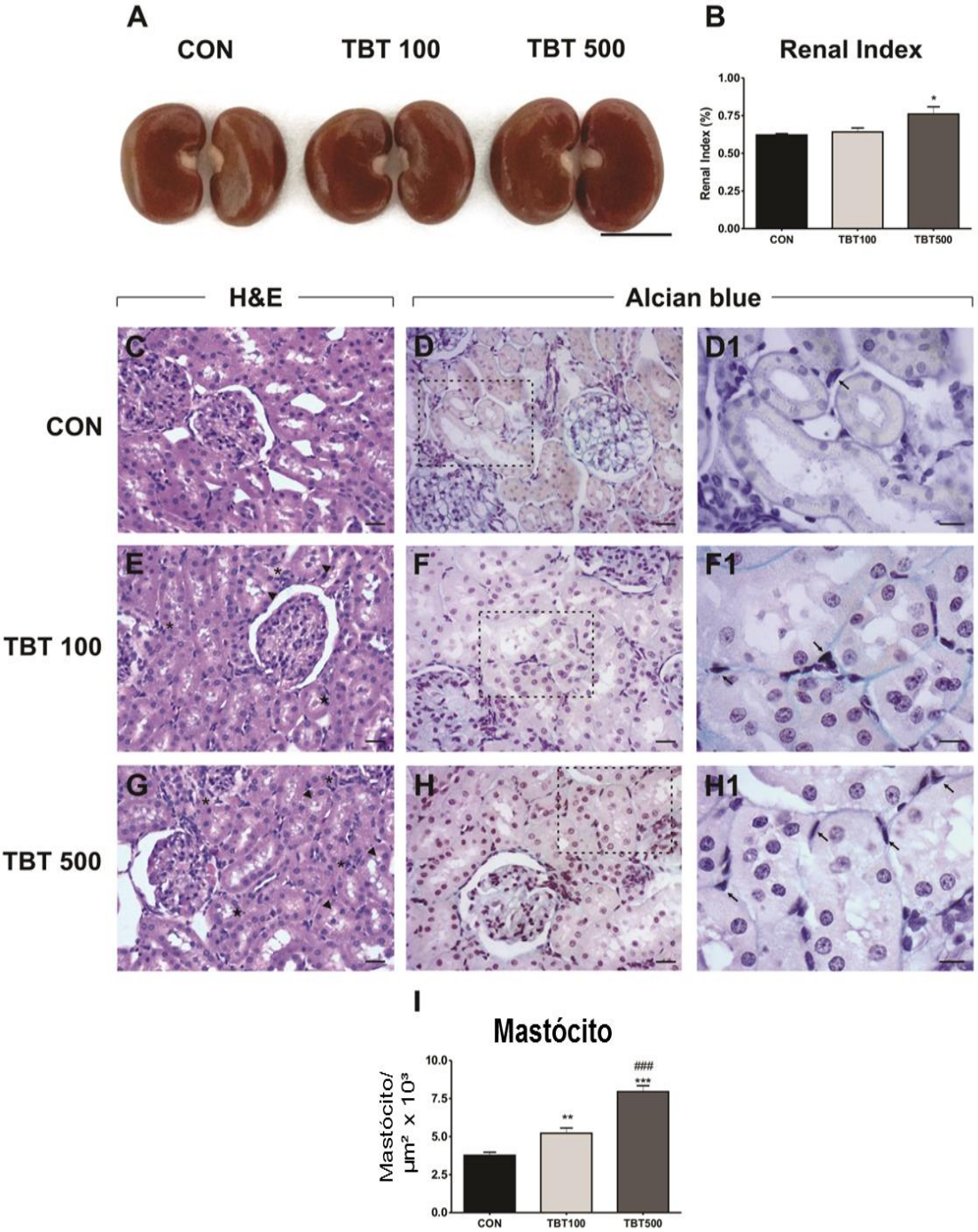

Figura 3: Representação dos danos na morfologia renal dos grupos CON, TBT100 e TBT500 (n = 8 por grupo). (A) imagem da anatomia dos rins. (B) Índice renal, relação entre o peso dos rins e do peso dos animais expressa em porcentagem. Representação da inflamação causada pelos danos na morfologia renal dos grupos CON, TBT100 e TBT500. Secções de rim foram coradas com H&E e azul Alcian. (C) Fotomicrografias representativas dos glomérulos da área subcapsular e dos glomérulos corticomedulares coradas

com H&E do grupo CON, (E) TBT100 e TBT500 (G). D) Fotomicrografias representativas da coloração de Alcian blue no grupo CON. F) O Tratamento com o TBT mostrou causar inflamação e a presença de mastócitos no grupo TBT100, e TBT500 (H) na área glomerular. D1) Fotomicrografias representativas da coloração azul Alcian blue na região túbulo-intersticial no grupo CON. (F1) O Tratamento de TBT mostrou aumentar a presença de mastócitos no grupo TBT100, e no grupo TBT500 (H1). (H) As análises quantitativas mastócitos no córtex renal. Os valores foram expressos como média±EPM. *$p < 0.05$ vs CON.

4.4 A ÁREA DE TUFO GLOMERULAR FOI MAIOR NOS RINS DE RATOS TBT

Na histologia renal, as ratas CON exibiram um aspecto normal dos glomérulos renais, na cápsula de Bowman, bem como o espaço Bowman. No entanto, o rim em ambos os grupos de ratas tratadas com TBT exibiram anomalias no espaço de Bowman, levando a um aumento na área de tufo glomerular das ratas com TBT 500 em comparação com os ratos controle (CON: 8.25 ± 0.99; TBT100: 14.75 ± 3.62; TBT500: 25.75 ± 3.18, $p < 0.01$, n = 4, Figura 4J). Além disso, as ratas TBT500 tiveram um aumento significativo na área de tufo glomerular comparativamente em relação com as ratas TBT100 ($p < 0.05$). No entanto, o tratamento dos animais TBT100 não conduziu a uma alteração significativa na área tufo glomerular em comparação com as ratas controle ($p < 0.05$).

4.5 O DEPOSIÇÃO DE COLÁGENO FOI SUPERIOR NOS RINS DAS RATAS TBT

Geralmente, as doenças renais, são seguidas por perda de proteína na urina indicando a presença de fibrose renal (Abbate et al., 2006;. Ladgraf et al., 2014). Assim, verificou-se se houve correlação entre o tratamento com o TBT e a deposição de colágeno fosse dose-dependente. Foi observado um aumento na deposição de colágeno apenas no rim TBT500 em relação ao rim do controle (CON: 9.88 ± 0.82; TBT100: 11.49 ± 0.69; TBT500: 15.04 ± 2.12, n =

5, $p < 0.05$, Figura 4K). Não houve alteração significativa na deposição de colágeno nos glomérulos do rim do controle em comparação com o rim do TBT 100 ($p < 0.05$). Além disso, foi observado um aumento na deposição de colágeno tubulointersticial nos rins das ratas TBT500 em comparação com o CON ($p < 0.001$) e o TBT 100 ($p < 0.01$), sugerindo um efeito de modo dose-dependente (CON: 3.77 ± 0.86; TBT100: 7.92 ± 2.21; TBT500: 17.22 ± 1.71, n = 5, Figure4L). No entanto, não foi observada diferença significativa na deposição de colágeno tubulointersticial nos rins dos controles em comparação com os rins do TBT 100 ($p < 0.05$).

4.6 A PRESENÇA DE α-SMA FOI SUPERIOR NOS RINS DAS RATAS TBT

A análise de Western blotting foi realizada e a expressão da proteína α-SMA foi avaliada no córtex renal (Figura 4). Foi observado um aumento na expressão da proteína α-SMA apenas no córtex renal das ratas TBT500 em comparação as ratas controle (CON: 1.00 ± 0.00; TBT100: 1.12 ± 0.06; TBT500: 1.31 ± 0.04, n = 4, $p < 0.05$, Figura 4M). Nenhuma mudança significativa foi observada na expressão das proteínas α-SMA no córtex renal das ratas controle em comparação das ratas TBT 100 ($p < 0.05$).

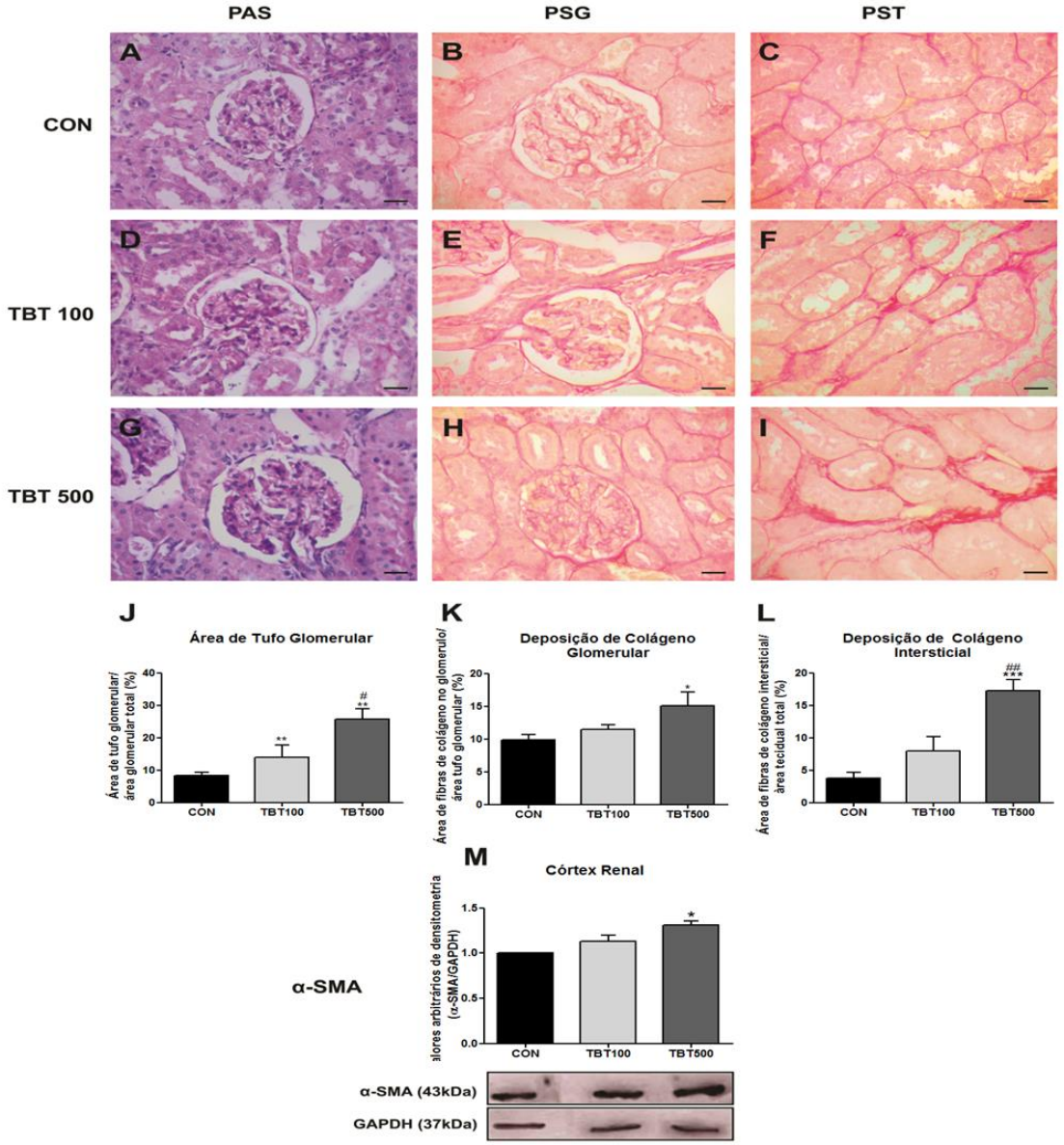

Figura 4: Representação dos danos morfológicos causados pelo tratamento com o TBT. A) Coloração realizada com ácido periódico de Schiff (PAS) no córtex renal dos animais CON; (D) TBT100 e (G) TBT500. (J) Quantificação da expansão mesangial. Coloração representativa realizada com Picrossírius red (PS). B) coloração PS nos glomérulos do córtex renal do grupo CON, (E) TBT100 e (H) no grupo TBT500. (K) Quantificação da deposição de colágeno nos glomérulos. C) Representação da deposição de colágeno no córtex renal do grupo CON, (F) TBT100 e (I) no grupo TBT500. L) Quantificação da deposição de colágeno na região tubulointersticial. (M) Quantificação da proteína α-SMA no córtex renal. Os valores foram expressos como média±EPM. *$p < 0.05$ vs CON.

4.7 AS RATAS TBT APRESENTARAM BAIXOS NÍVEIS DE ESTROGÊNIO NO SORO E BAIXA EXPRESSÃO DA PROTEÍNA ERα

Um ensaio ELISA foi realizado para determinar os possíveis efeitos da exposição do TBT sobre os níveis de estrogênio no soro (Figura 5). O tratamento reduziu os níveis de estrogênio no soro em ambos os grupos tratados em relação ao controle (CON: 35.10 ± 4.48; TBT 100: 25.72 ± 2.48; TBT500: 20.56 ± 1.88, $n = 5$, $p < 0.05$, Figura 5A). Não houve alterações significativas nos níveis de estrogênio no soro do grupo TBT100 em relação ao grupo TBT500 ($p < 0.05$).

A expressão da proteína ERα nos rins foi determinada utilizando análise de Western blotting. De modo semelhante, houve uma redução na expressão de proteína ERα apenas no córtex renal das ratas TBT500 em comparação com o grupo controle ($p < 0.01$) e o grupo TBT100 ($p < 0.05$) (CON: 1.00 ± 0.01; TBT100: 0.90 ± 0.04; TBT500: 0.76 ± 0.03, $n = 4$, Figura 5B), sugerindo um efeito dose dependente. Não foram observadas mudanças significativas na expressão da proteína ERα no córtex renal das ratas controle e TBT100 ($p < 0.05$). Além disso, não houve redução da expressão da proteína ERα na região medular em ambos os grupos tratados em relação ao controle (CON: 1.00 ± 0.00; TBT100: 1.09 ± 0.01; TBT500: 0.99 ± 0.08, $n = 4$, $p < 0.05$, Figura 5C).

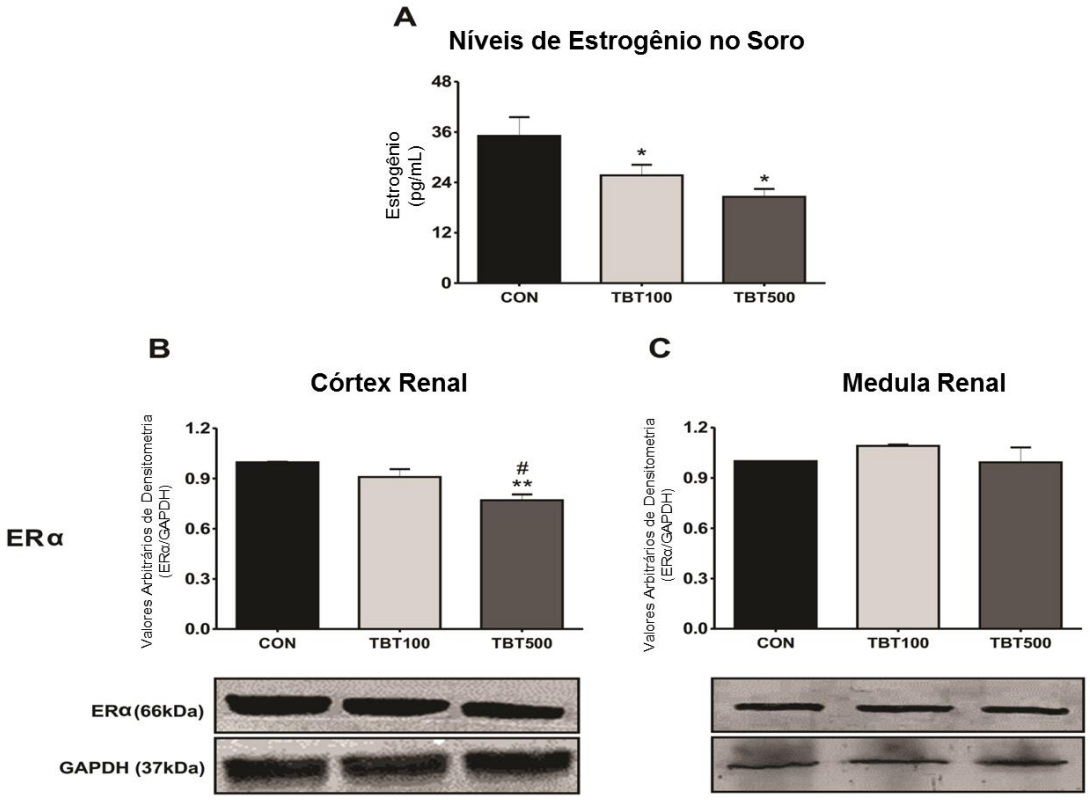

Figura 5: Avaliação dos níveis de estrogênio e análise da expressão dos receptores ERα dos grupos CON, TBT100 e TBT500. A) Níveis séricos de estrogênio. O tratamento com TBT reduziu os níveis de estrogénio circulante (n=4). (B) Representação da quantificação por densitometria da proteína ERα do grupo CON, TBT 100 e TBT 500 com coloração positiva no córtex renal (n=3) e na medula (C) A exposição com o TBT diminuiu a densitometria para a proteína ERα no grupo TBT500 pelo ensaio imunoquímico. Os valores foram expressos como a média±EPM. *$p < 0.05$ vs CON. #$p < 0.05$ vs TBT100.

4.8 O ESTRESSE OXIDATIVO FOI MAIOR NOS RINS DE RATOS TBT

O estado do estresse oxidativo renal foi determinado utilizando a citometria de fluxo (Figura 6). Ambos os grupos tratados apresentaram um aumento dos níveis de $\bullet O_2^-$ no córtex renal em comparação com os rins dos animais controle usando o marcador de DHE (CON: 1920.68 ± 44.97; TBT100: 2191.74 ± 55.44; TBT500: 2173.50 ± 35.09, n = 8, $p < 0.01$). Da mesma forma, foi observado um aumento nos níveis de $\bullet O_2^-$ na medula renal nos rins dos animais TBT100 ($p < 0.05$) e TBT500 ($p < 0.01$) em comparação com o controle (CON: 1920.24 ±

52.46; TBT100: 2115.82 ± 64.89; TBT500: 2228.86 ± 42.87, n=8). Nenhuma mudança significativa foi observada nos níveis renais de •O_2- dos animais TBT100 em comparação com o TBT500 ($p < 0.05$). Usando um marcador DCF, os níveis mais elevados de H_2O_2 foram observados no córtex renal dos grupos TBT em comparação com o controle (CON: 1631.80 ± 378.6; TBT100: 2021.76 ± 112.64; TBT500: 2131.64 ± 161.97, n = 8, $p < 0.05$). No entanto, os níveis de H_2O_2 nas células renais medulares foram maiores nos rins dos animais TBT500 em comparação com o controle (CON: 1600.10 ± 59.31; TBT100: 2.063,24 ± 177.31; TBT500: 2.256,22 ± 185.49, n = 8, $p < 0.05$). Nenhuma alteração significativa foi observada nos níveis renais de H_2O_2 do grupo TBT100 em comparação com o grupo TBT500 ($p < 0.05$). Foi observado um aumento nos níveis de •ONOO- no córtex renal dos rins dos grupos TBT em comparação com o controle (CON: 1388.29 ± 22.17; TBT100: 1602.03 ± 50.62; TBT500: 1602.81 ± 72.49, n = 8, $p < 0.05$). Do mesmo modo, um maior nível de •ONOO- foi observado na medula renal dos rins dos grupos TBT em comparação com o controle (CON: 1387.07 ± 29.40; TBT100: 1593.83 ± 51.42; TBT500: 1532.81 ± 33.60, n = 8, $p \leq 0.05$).

Além disso, a avaliação da apoptose renal foi realizada utilizando um ensaio de anexina V. Foi observado um aumento na apoptose no córtex renal dos rins dos animais TBT500 em comparação ao controle (CON: 2.53 ± 0.63; TBT100: 3.31 ± 0.34; TBT500: 4.50 ± 0.44, n = 8, $p < 0.05$). Nenhuma mudança significativa foi observada na apoptose renal entre o grupo TBT100 e o grupo TBT500 ($p < 0.05$). Também, não ocorreram mudanças significativas no processo de apoptose na medula renal dos rins dos animais dos grupos TBT em comparação ao grupo controle (CON: 3.52 ± 0.32; TBT100: 3.96 ± 1.1; TBT500: 4.79 ± 0.65, n = 8, $p < 0.05$).

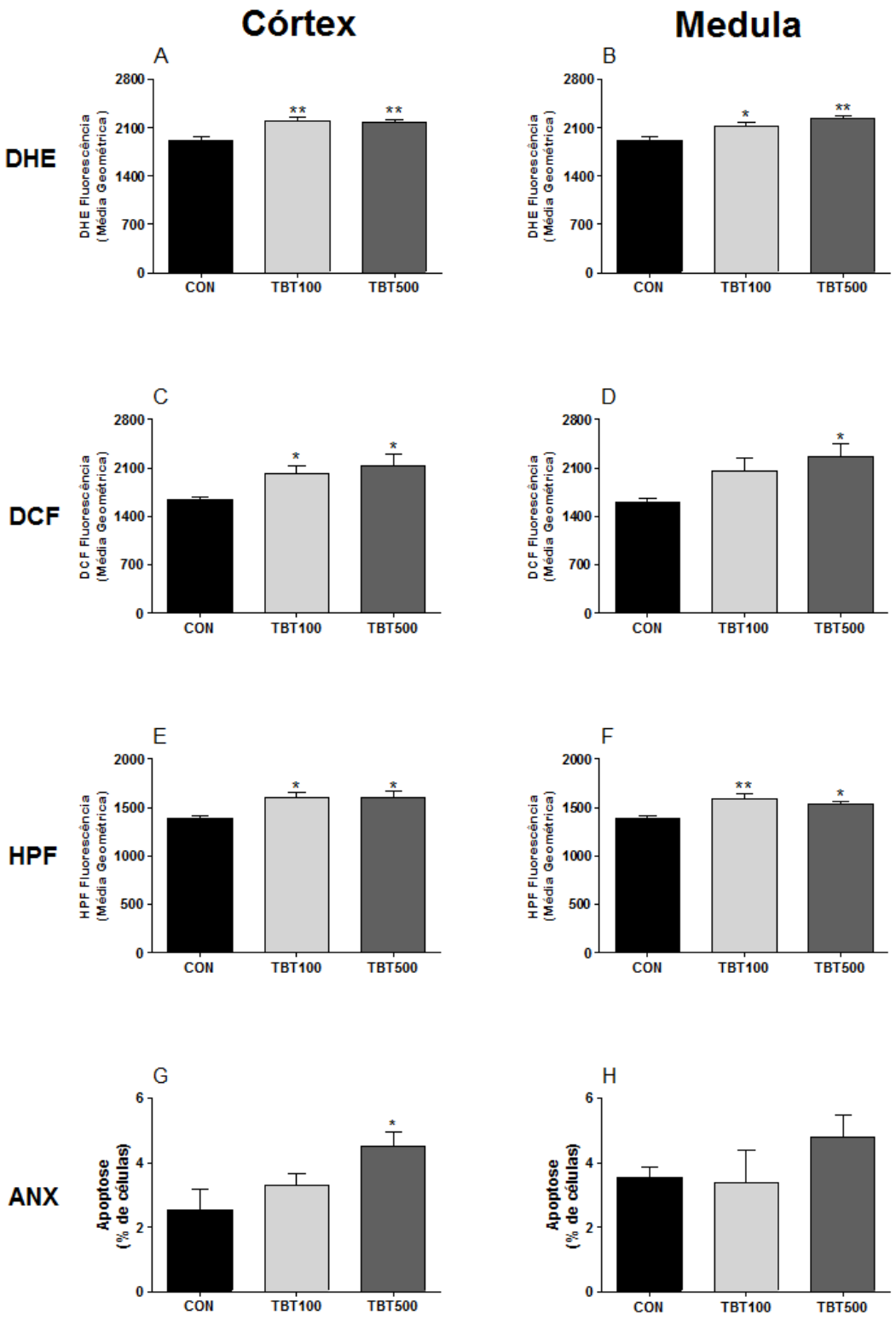

Figura 6: O tratamento com o TBT aumentou o estresse oxidativo renal. Os ratos foram tratados tal como descrito na secção Materiais e Métodos (n=8 por grupo). A) DHE-CR e (B) DHE-MR. C) DCF-CR e (D) DCF-MR. E) HPF-CR e (F) HPF-MR. G) A apoptose-CR e (H) A apoptose-MR. Os valores foram expressos como a média±SEM. *$p < 0.05$ vs CON.

5 DISCUSSÃO

Existem poucos trabalhos que realizaram a avaliação dos impactos dos OTs sobre a morfofisiologia renal de mamíferos. Nosso trabalho utilizou de diferentes parâmetros para avaliar os efeitos do TBT de um modo mais abrangente sobre o tecido renal e sua função (Tabela 2).

Tabela 2: Sumário da toxicologia renal induzida pelos OTs:

	Animal / OTs/ Dose						
Parâmetro renal	Ratos TMTC (12.25 mg/kg)	Coelho TPTA (15,75, 150 mg/l)	MDCK cells TET (0.050 mM)	Camundongo TBTC (0.015, 0.05 mg/ml)	Ratos TMTC (10mg/kg)	Ratos TBTC (1, 5 mg/kg)	Ratos TBTC (1 e $5x10^{-4}$mg/kg)
Tempo de exposição	Agudo	Crônico	Agudo	Subcrônico/Crônico	Agudo	Subcrônico	Subcrônico
Peso corporal	↓/↑	NR	NA	↔	NR	↓	↑
Níveis de Sn no soro	NR	NR	NA	NA	NR	↑	↑
Níveis de Sn nos rins	NR	↑	NA	↑	NR	↑	↑
TFG	NR	NR	NA	NA	NA	NA	↓
Índice renal	NR	NR	NA	NA	NA	↓	↑
Morfologia renal	Prejudicou	NR	NA	NA	NA	Prejudicou	Prejudicou
Expansão mesangial	NR	NR	NA	NA	NA	NR	↑
Deposição colágeno	NR	NR	NA	NA	NA	NA	↑
Expressão α-SMA	NR	NR	NA	NA	NA	NA	↑
Inflamação	NR	NR	NA	NA	NA	NR	↑
Proteinúria	↑/↓	NR	NA	NA	NR	NA	↑
Estresse oxidativo	NR	NR	NA	NA	NA	↑/↔	↑
Apoptose	NA	NR	NA	NA	NR	NR	↑
Expressão ERα	NA	NA	NA	NA	NA	NA	↓
Níveis de E2 no soro	NA	NA	NA	NA	NA	NA	↓
Referência	Robertson et al., (1987)	Nebbia et al., (1997)	Jiann et al., (2002)	Kobayashi-Hattori et al., (2006)	Tang et al., (2010)	Mitra et al., (2014)	Este estudo

OTs: Organoestanho; TMTC: Cloridrato de trimetilestanho; TPTA: Acetato de Trifenilestanho; TET: Trietilestanho; TBTC: Cloridrato de Tributilestanho; TFG: taxa de filtração glomerular; α-SMA: Actina de músculo liso; ERα: Receptor de estrogênio; MDCK: Mardin-Darby Canine Kidney; NR: não reportado; NA: não aplicado; ↑: aumento; ↓: diminuição; ↔: similar com o controle

Sabe-se que o TBT pode facilmente bioacumular-se ao longo das cadeias alimentares e nos tecidos como: tecido adiposo, fígado e nos rins (Bertuloso et al., 2015; Harino et al., 2005; Strand e Jacobsen, 2005). Muitos trabalhos

investigaram um parâmetro isolado das ações dos OTs sobre uma determinada função renal. Parte desses trabalhados foram feitos *in vitro*, e poucos trabalhos usaram de parâmetros morfofisiológicos em sua metodologia (Jiann et al. 2002; Kanli e Terreros, 1991; Robertson et al. 1987).

Assim, praticamente este trabalho é pioneiro ao investigar os efeitos gerais do TBT sobre a função renal (taxa de filtração glomerular, TFG), e também sobre os impactos morfológicos. Para isso, foram utilizados diferentes métodos como o clearance de inulina para determinar a TFG. E as técnicas de coloração como o ácido periódico de schiff e picrosirius red, assim como alcian blue e H&E. A literatura é abrangente sobre os efeitos dos radicais livres sob a função renal, por isso neste trabalho também foi realizada a avaliação do estresse oxidativo celular pelo citômetro de fluxo. Neste trabalho foi realizada também a avaliação dos níveis séricos de estrogênio.

Nosso trabalho utilizou em um dos grupos analisados doses abaixo das concentrações recomendadas pela Agência de Proteção Ambiental Americana (EPA) que seria de 250 ng/kg do animal. O tratamento de 100 ng/kg já mostrou ser capaz de causar prejuízos renais. Entretanto os maiores problemas correlacionados com a função renal foram obtidos no tratamento de 500 ng/kg dos animais, o que levou a crer que os efeitos foram dose dependente. A avaliação da toxicidade para a função renal foi verificada em ambos os tratamentos.

A exposição ao TBT pode resultar em prejuízos metabólicos e alterações histológicas e enzimáticas. Os organoestanhos são capazes de gerar prejuízos cardiovasculares, neurais, no fígado, no sistema reprodutivo, nos pulmões, no tecido adiposo, no sistema imune, nos leitos vasculares e nos rins. O TBT possui diversos mecanismos de ações dentro da célula, alterando a expressão gênica e a atividade enzimática, mimetizando a ação hormonal, agindo diretamente nas glândulas produtoras e ou nos órgãos alvos (dos Santos et al., 2012; Grondin et al., 2007; Krajnc et al., 1984; Mitra et al., 2014, Podratz et al., 2015; Tabb e Blumberg, 2006; Wiebkin et al., 1982).

Ressaltando os efeitos dos OTs na desregulação endócrina, com ações diretas ou indiretas na função das glândulas, alterando seu padrão de liberação

hormonal causando um desiquilíbrio no eixo hipotálamo hipófise gonadal, e outros. Como o TBT mostrou ser tóxico para vários tipos de tecido, e o rim é um órgão extremamente perfundido pela circulação sanguínea, com certeza a função renal sofre inúmeros prejuízos à contaminação pelos OTs (Donald et al., 1987). Neste trabalho foi utilizado um potente desregulador endócrino que pode agir produzindo inflamação e alterações estruturais diretas, como também mimetizando a ação hormonal.

Nosso trabalho assim como o de Nebbia et al. (1997), Metri et al. (2014) e Wester et al. (1990) mostraram que o os organoestanhos são facilmente bioacumuláveis no tecido renal, causando grandes impactos toxicológicos. A impregnação dos OTs do tecido renal pode ser a causa do surgimento de desordens estruturais e fisiológicas que são de difícil compreensão e dificultam um diagnóstico preciso e precoce.

Essas alterações podem ser confirmadas por autores que demonstraram que o TBT reduziu a atividade da enzima citocromo-p450 responsável pela desintoxicação do tecido renal, e eliminação de agentes químicos endógenos e que também realiza a metabolização de fármacos (Nebbia et al., 1997; Silva de Assis et al., 2005). Com os sistemas de exaustão modificados, a célula passa a expressar mediadores inflamatórios que vão influenciar diretamente o seu comportamento, muitas vezes levando a morte celular.

Kobayashi-Hattori et al. (2006) também demonstrou que o tratamento via placenta com o TBT reduziu a expressão da glicoproteína P que também está ligada aos mecanismos de defesa celular, esses dados sugerem que o TBT reduz a capacidade de resposta celular dos rins para os mecanismos estressores os quais podem estar presentes em diferentes fisiopatologias.

Wester e colaboradores (1990) realizaram um tratamento de 2 anos com dosagens que variavam 0.5, 5 e 50 mg/kg com óxido de tributilestanho (TBTO) em ratos Wistar machos e fêmeas para avaliar o potencial carcinogênico deste OTs sobre o organismo. Eles verificaram que tratamento diminui a concentração de linfócitos circulantes em doses de 50mg/kg do animal, houve também alteração na concentração das imunoglobulinas, sendo que a IgM foi maior em ambos os gêneros dos grupos tratados, enquanto a IgG diminuiu

apenas nas fêmeas e não ocorreu alterações nas concentrações de IgA. Esses achados também mostraram que os OTs diminuem os processos das respostas fisiológicas dos órgãos e os tornam mais susceptíveis as ações toxicológicas desses xenobióticos.

A ação prejudicial do TBT mostrou variar de acordo com as concentrações e também ao tempo de exposição. Mitra e Colaboradores (2014) mostraram que o tratamento do TBT na dose de 1 e 5 mg/kg durante 1 mês diminuiu o peso corporal dos animais, e também o peso dos órgãos como fígado, pulmões e rins. O TBT também diminui a massa relativa desses órgãos no tratamento de 5mg/kg do animal, indicando que esses podem sofrer a influência direta desse contaminante.

Entretanto nosso trabalho verificou que o tratamento com o TBT na dose de 500ng/kg durante 15 dias foi capaz de aumentar o peso corporal dos animais, com um aumento significativo do peso da gordura parametrial. Wester et al. (1990) com o tratamento de 50mg/kg de (TBTO) óxido de tributilestanho verificou aumento do peso dos ovários, adrenais, fígado, coração, pituitária e rins. Todavia Silva de Assis et al. (2005) mostrou que o tratamento do TBT nas doses de 2 e 6 µg/kg não alteraram o peso corporal dos animais, todos esses achados corroboram indicando que o TBT pode causar uma desorganização no metabolismo e no armazenamento de gordura corporal e a utilização dos substratos energéticos por mecanismos ainda desconhecidos.

Os impactos do TBT sobre os rins foram facilmente identificados nesse trabalho, houve aumento da massa relativa dos rins dos animais tratados em comparação com os animais controle. O aumento do peso dos rins pode estar relacionado aos processos inflamatórios e a deposição de fibras colágenas que foram encontrados nos experimentos. Houve prejuízos morfológicos os quais provavelmente influenciaram no ganho de peso.

Em ambos os grupos tratados, houve um aumento dose dependente da ativação e migração dos monócitos, sugerindo inflamação na região cortical. Os processos inflamatórios renais são mediados por inúmeras moléculas sinalizatórias, e uma vez este processo instalado, geralmente é irreversível levando a glomerulonefrite diminuindo e prejudicando a função renal. A

inflamação na área cortical do rim também foi verificada pelas análises com o H&E. Houve vacuolização basolateral dos túbulos renais e processos inflamatórios nos tufos glomerulares.

A toxicidade generalizada dos OTs também foi verificada por Robertson e colaboradores (1987) que mostraram os efeitos do cloridrato do trimetilestanho (TMT) sobre a função renal. Eles deram doses únicas de 12,25 mg/kg via oral em ratos, foi observado que este tratamento agudo causou anomalias de comportamento, perda de peso acentuada nos animais e nefrotoxicidade. As alterações patológicas manifestadas foram aparecimento de gotas hialinas nos túbulos dos néfrons inferiores, vacuolização basolateral dos túbulos, a presença de eosinófilos nos túbulos renais, dilatação tubular cortical grave, esfoliação de células tubulares epiteliais, elevação da ureia no sangue. Ele também mostrou que essas lesões foram progressivas e que os ratos mais pesados foram mais sensíveis aos efeitos nefrotóxicos do TMT. Dados muito semelhantes ao encontrados em nosso trabalho, mostrando inflamação e perda da capacidade do órgão em realizar suas funções.

A inflamação do tecido renal pode influenciar a progressão da falência renal. A lesão tubulointersticial, glomeruloesclerose, glomerulonefrite, cálculos renais podem evoluir de um quadro agudo a uma situação crônica. Essas alterações também foram verificadas por Wester e colaboradores (1990) que mostraram os prejuízos do TBT à morfologia renal. A função renal ficou prejudicada devida a vacuolização do epitélio do túbulo proximal e a inflamação renal com degeneração progressiva dos glomérulos e dos túbulos renais, acompanhada de inflamação intersticial.

Em nosso estudo também houve aumento dos processos de inflamação que foram verificados com um aumento da expressão de α-SMA nos grupos tratados em relação ao controle e também com a presença de mastócitos e outras células inflamatórias que foram observadas pelo H&E. Os mecanismos que desenvolveram os prejuízos morfofisiológicos e a disfunção glomerular não estão totalmente esclarecido pela literatura, mas sabe-se que normalmente elas evoluem lentamente e pode ser influenciada por muitos fatores.

As lesões presentes nos glomérulos e túbulos renais podem causar prejuízos à função renal. Quando a função renal está prejudicada inúmeros processos de compensação são acionados para contrabalancear o problema. Quando a lesão já está bem instalada normalmente é possível detectar em exames de urina a presença de proteinúria. A proteinúria pode ser um indício de falência renal, e está intimamente associada com outros processos inflamatórios. A proteinúria é o resultado da perda da capacidade dos rins reabsorverem as proteínas que foram filtradas. A proteinúria ocorre quando a lesão rompe a as barreiras da filtração glomerular (Gorriz, Martinez-Castelão, 2012).

A proteinúria é um forte marcador de progressão das doenças renais crônicas, porém seus mecanismos são poucos conhecidos. Pode envolver infiltração por células inflamatórias, proliferação das células glomerulares, e desorganização das barreiras filtradoras, incluindo a membrana basal e os podócitos (Gorriz, Martinez-Castelão, 2012). Zucker et al. (1988) mostrou que o tratamento de células MELC (Murine Erythroleukemia cell line) com o TBT a 0.1 e 5 µM durante 4 horas provocou dimerização da membrana, com perda estrutural, e desorganização interna da célula. Todos esses achados foram verificados em nosso trabalho, o tratamento com TBT gerou proteinúria em ambos os grupos (TBT100 e TBT500) em relação ao controle, houve a presença de células inflamatórias e desorganização estrutural dos rins.

A proteinúria pode ser usada como parâmetro para avaliar a efetividade da taxa de filtração glomerular. Quando a lesão renal ocorre, geralmente a taxa de filtração glomerular diminui. Essa progressão pode levar a quadros de insuficiência renal crônica (IRC). Os processos inflamatórios do tecido renal, uma vez iniciados, podem levar a glomeruesclerose, glomerulonefrite, cálculos renais, vacuolização de túbulos, entre outros (Abbate et al., 2006; Ladgraf et al., 2014).

A insuficiência renal pode até mesmo desenvolver a hipertensão arterial secundária agravando ainda mais o problema (Devarajan, 2006). A taxa de filtração glomerular é um dos melhores parâmetros para avaliar a função renal (Ienaga e Yokozawa, 2010). As manifestações clínicas da disfunção renal podem variar de uma redução mínima, mas sustentada da taxa de filtração

glomerular (TFG) até o desenvolvimento da insuficiência renal (Devarajan, 2006).

A redução da taxa de filtração glomerular pode levar a hipertrofia renal causada por um aumento nos glomérulos, expansão mesangial e aumento da deposição de fibras de colágeno. Muitos fatores podem estar envolvidos, como a expressão de quimiocinas e citocinas, presença de monócitos e mastócitos indicando inflamação e fibrose, fatores de crescimento, entre outros (Gorriz e Martinez-Castelão, 2012).

Em nosso trabalho os tratamentos de TBT nas doses de 100 e 500ng/kg foram capazes de diminuir a taxa de filtração glomerular a níveis estatisticamente significantes. Esse resultado foi esperado devido às alterações encontradas na morfologia renal. Como houve prejuízos tanto no tufo glomerular quanto nos túbulos intersticiais, e também foi constatada a presença de células inflamatórias, a diminuição da taxa de filtração glomerular já era um resultado esperado.

Os prejuízos foram verificados devido ao aumento da deposição de fibras de colágeno no córtex renal dos animais tratados, principalmente do TBT500 em relação ao controle, mostrando que esse efeito foi dose dependente. O tratamento mostrou ser altamente prejudicial à função renal, pois houve aumento na deposição de colágeno na região túbulo intersticial e nos glomérulos do grupo TBT500 em relação ao controle, indicando que houve fibrose nos rins, porém essa diferença não foi verificada entre os grupos tratados.

Esse resultado também pode ser uma das explicações para o aumento do peso dos rins analisados no tratamento. Matri et al. (2014) também verificaram em seu tratamento de 1 e 5 mg/kg, que o TBT causou prejuízos morfológicos, eles verificaram um aumento da expansão mesangial de ambos os grupos tratados em relação ao controle, o que explicou a redução da taxa de filtração glomerular encontrada.

A taxa de filtração glomerular pode sofrer o ajuste por outros fatores, como os neurais, metabólicos e humorais circulantes. O TBT pode agir diretamente

sobre os mecanismos renais causando prejuízo, como foi visto pela literatura (Matri et al., 2014; Wester et al., 1990). Como o TBT mostrou possuir um efeito direto sobre a função renal e também um mecanismo indireto mimetizando a ação hormonal é extremamente complicado identificar a via exata pela qual o TBT causa toxicidade ao rim (Balls, et al., 2001; Crean et al., 2014).

A queda na concentração dos níveis de estrogênio no soro pode ser uma das razões dos prejuízos obtidos, tendo em vista, que o estrogênio é tido na literatura como um agente renoprotetor (Silbiger et al., 1999). O tratamento do TBT diminuiu os níveis basais de estrogênio em ambos os grupos tratados em relação ao controle em nosso trabalho.

Bertuloso et al. (2015) e Podratz (2012) trataram ratas Wistar durante 15 dias com TBT a 100ng/kg e também verificaram uma diminuição dos níveis circulantes de estrogênio. Entretanto, Podratz et al. (2015) realizaram um trabalho com extratos de gastrópodes contaminados com OTs, a concentração sérica do estrogênio em seu trabalho aumentou para níveis tóxicos, contrariando os outros achados e indicando que são necessárias maiores investigações sobre a ação fisiológica do OTs sob a desregulação endócrina em mamíferos.

O TBT inibe diretamente a ação da enzima aromatase, diminuindo a concentração e a biodisponibilidade de hormônios femininos e aumentando a concentração de hormônios andrógenos (Oehlmann et al., 1998). O aumento nos níveis de andrógenos está associado com problemas renais, como a insuficiência renal aguda (Müller et al., 2015). A inibição ou a superexpressão dessa enzima pode causar inúmeros prejuízos ao desenvolvimento e a diferenciação, assim como relatos do aparecimento de certos tipos de tumores (Antal et al., 2008).

A dosagem do TBT que usamos nesse trabalho é bem abaixo das dosagens que são normalmente usadas por outros grupos de pesquisadores (Jiann et al., 2002; Kobayashi-Hattori et al., 2006; Nebbia et al., 1997; Tang et al., 2010). Mesmo assim o tratamento diminuiu a expressão do receptor de estrogênio alfa no córtex renal, o que levou a concluirmos que os efeitos de proteção do estrogênio neste tecido foram perdidos, pois o TBT parece ter alterado

diretamente a produção, modulação, expressão e a ação desses hormônios esteroides, assim como de seus receptores. Em nosso trabalho, avaliamos apenas a expressão do receptor alfa devido a maioria dos estudos apontarem uma maior participação dessa proteína nos processos renais (Ikeda et al., 2015; Brandenberger et al., 1997; Gava et al., 2011; Rogers et al., 2007). E também para direcionar em uma linha de pesquisa a influência do ERα nos achados desse trabalho, sendo necessário a criação de outras linhas de pesquisas para determinar o papel dos outros receptores nos prejuízos causados pelo TBT e associando os resultados com o que foi obtido neste.

O grupo TBT500 houve diminuição da expressão do receptor ERα em relação ao controle ($p < 0.01$) e também em relação ao grupo TBT100 ($p < 0.05$), possivelmente este efeito foi dose dependente.

Vários estudos têm sugerido que o estrogênio reduz o risco de desenvolvimento de doenças cardiovasculares e renais (Silbiger et al., 1999; Neugarten et al., 1999; Grosdstein et al., 2000; Gava et al., 2011). O estrogênio possui ações genômicas e não genômicas no tecido renal, através de seus receptores. O receptor ERα mostrou ser predominantemente expresso no córtex renal (Sharma e Thakur, 2004).

A função renal é influenciada diretamente pela ação do estrogênio, interferindo nos mecanismos que controlam o balanço hidroeletrolítico e a expressão de canais e transportadores que regulam a reabsorção e secreção de solutos, como o sódio e potássio, por exemplo (Graceli et al., 2013; Ikeda et al., 2015; Kanli e Terreros, 1991). O estrogênio mostrou também modular a supressão da deposição de colágeno e o remodelamento da matriz extracelular que estão presentes na fisiopatologia das lesões renais progressivas (Krepinsky et al., 2002).

Os efeitos protetores do estrogênio sobre a função renal podem ser analisados comparando os achados entre homens e mulheres. A prevalência de doenças renais em mulheres antes da menopausa é menor do que em comparação com os homens. Entretanto, as taxas de comorbidades renais se igualam após a menopausa com as mulheres apresentando a mesma incidência do que os homens. Os mecanismos de proteção que diferenciam entre os gêneros ainda

necessita de maiores investigações, mas sabe-se que as mulheres que fazem o tratamento de reposição hormonal no período do climatério sofrem em menores proporções os danos causados pela baixa circulação dos hormônios esteroides (Hutchens et al., 2014).

Alguns estudos corroboraram com essa hipótese mostrando a capacidade do estrogênio em modular o balanço hidroeletrolítico, alterando a reabsorção de sódio nos néfrons de mamíferos. Quando os níveis de estrogênio estão altos nas mulheres do período pré-ovulatorio durante o ciclo menstrual o volume de líquido extracelular nelas aumentam consideravelmente. O mesmo ocorre com a retenção de água e sal na mulher durante a gravidez (Stachenfeld et al., 2005). Segundo Gracelli et al. (2012) o estrogênio mostrou modular positivamente a expressão do canal CNG-A1 e a bomba de Na^+/K^+ no córtex renal, possuindo um efeito importante no balanço de sódio e água em mamíferos. O estrogênio mostrou aumentar a expressão do mRNA para o canal de sódio epitelial (ENaC) nos rins de ratos, nos túbulos proximal e distal dos néfrons (Brunette et al., 2001; Verlander et al., 1998; Yusef et al., 2014).

Zhao et al. (2013) realizaram um estudo com 113 mulheres na fase de pós-menopausa. Eles observaram que as mulheres que apresentaram níveis mais elevados de estradiol durante essa fase estavam menos propensas a sofrer de pedras nos rins por oxalato de cálcio. Os resultados desse trabalho suportam a hipótese de que os estrogênios endógenos mais elevados durante a pós-menopausa podem proteger as mulheres contra cálculos renais no envelhecimento.

Outros estudos evidenciam ainda mais esse resultado, pois mostraram que as mulheres no período de pós-menopausa, exatamente onde os níveis de estrogênio estão mais baixos, apresentam maiores índices de cálculos renais do que as mulheres jovens. E os homens da mesma faixa etária do que as mulheres apresentam índices maiores de cálculos e problemas renais (Marshall et al., 1975).

Muitos autores descrevem um aumento da fibrose glomerular e túbulo intersticial no homem em comparação com a mulher, dependente da idade, sugerindo um controle minucioso desses mediadores inflamatórios pelo

estrogênio. O que corrobora para os achados obtidos nesse trabalho, mostrando que o efeito do TBT foi dose dependente na diminuição do estrogênio circulante, contribuindo para uma maior deposição de colágeno e causando prejuízo morfofisiológico nos rins.

O estrogênio, de acordo com a literatura é capaz de atuar diminuindo o estresse oxidativo celular e a produção das ROS no tecido renal, favorecendo a proteção de sua função (Silbiger et al., 1999; Silbiger e Neugarten, 2008).

Os radicais livres podem estimular o desenvolvimento da hipertrofia renal, glomerular e aumentar a deposição de fibras como o colágeno e a fibronectina, causando um remodelamento na matriz extracelular (Gorin et al., 2005; Silbiger e Neugarten, 2008). O estresse oxidativo pode agir diretamente no núcleo causando alterações e danos no DNA. Em nosso trabalho foi verificado um aumento da presença das ROS na medula e no córtex renal, porém o córtex renal parece ter sido o mais afetado, mostrando que o tratamento com o TBT aumentou o estresse oxidativo em maiores proporções nessa região.

A literatura mostrou que o estrogênio pode suprimir a síntese de colágeno pelas células mesangiais glomerulares, modulando a proteína MAPK e a expressão do fator de transcrição AP1, sugerindo que o estrogênio possa modular a progressão da glomeruloesclerose (Neugarten et al., 1999; Silbiger et al., 1999).

Mitra et al. (2014) demonstraram que o tratamento com o TBT gerou danos nos tecidos renais, pulmonares e no fígado. Eles trataram ratos Wistar durante 1 mês com doses de 1 e 5 mg/kg. Como resultado eles obtiveram que a toxicologia do TBT pode estar também relacionada com um aumento do estresse oxidativo celular, pois eles utilizaram inibidores de cálcio e agente antioxidantes para restaurarem a viabilidade celular perdida com o tratamento, assim eles viram que os inibidores de cálcio pouco participaram da diminuição do estresse oxidativo e da perda da viabilidade celular. Em seu trabalho, eles também mostraram que o tratamento aumentou o nível de peroxidação lipídica causando prejuízos na estrutura celular que pode estar ligado ao estresse oxidativo.

Em nosso trabalho o tratamento do TBT aumentou o estresse oxidativo e diminuiu os níveis de estrogênio circulantes o que juntos poderiam ajudar a causar um prejuízo na estrutura dos tufos glomerulares, e deposição de fibras de colágeno na matriz extracelular, e assim diminuição da função renal.

Mitra e colaboradores (2014) viram que a exposição ao TBT resultou na diminuição da viabilidade celular no fígado, pulmão e rins. Um dado curioso encontrado foi que o tratamento com TBT a 1mg/kg teve uma ação citotóxica maior que o tratamento com 5mg/kg. Em nosso trabalho o tratamento com o TBT mostrou ser capaz de aumentar o número de células apoptóticas no córtex e na medula renal, apresentando um resultado dose dependente na marcação com anexina. O TBT500 aumentou o número de células apoptóticas em relação ao controle, evidenciando os resultados obtidos neste trabalho.

Dessa forma são necessárias maiores investigações científicas para elucidar o papel toxicológico do TBT sobre a morfofisiologia renal. Tendo em vista que a literatura demonstrou que os OTs podem agir tanto diretamente quanto indiretamente sobre os mecanismos renais, e devido ao seu potencial como desregulador endócrino, todos os resultados nesse trabalho podem ter sido influenciados pelo os baixos níveis de estrogênio circulante.

6 CONCLUSÂO

Assim sendo, concluímos que o TBT é extremamente prejudicial a função renal causando uma mudança morfofisiológica neste tecido, com mecanismos de difícil compreensão que ainda necessitam de maiores investigações para serem esclarecidos.

REFERÊNCIAS

ABBATE, M.; ZOJA, C.; REMUZZI, G. How does proteinuria cause progressive renal damage? **J Am Soc Nephrol** 7: 2974–2984, 2006.

AIRAKSINEN, R.; RANTAKOKKO, P.; TURUNEN, A.W.; VARTIAINEN, T.; VUORINEN, P.J.; LAPPALAINEN, A.; VIHERVUORI, A.; MANNIO, J.; HALLIKAINEN, A. Organotin intake through fish consumption in Finland. **Environ Res**. 110(6):544-7, 2010.

ALZIEU, C. Tributyltin case study of a chronic contaminant in the coastal environment. **Ocean Coast Manag.** 40, 23–36, 1998.

ANTAL, M.C.; KRUST, A.; CHAMBON, P.; MARK, M. Sterility and absence of histopathological defects in nonreproductive organs of a mouse ERbeta-null mutant. **Proc Natl Acad Sci**, USA, 105:2433-2438, 2008.

ANTIZAR-LADISLAO, B. Environmental levels, toxicity and human exposure to tributyltin (TBT)-contaminated marine environment. **Environ Int**. 34(2):292-308, 2008.

ARZI, B.; MURPHY, B.; COX, D. P.; VAPNIARSKY,N.; KASS,P.H.; VERSTRAETE, F.J. Presence and quantification of mast cells in the gingiva of cats with tooth resorption, periodontitis and chronic stomatitis. Arch Oral Biol. 55:148-54, 2010. doi: 10.1016/j.archoralbio.2009.11.004.

BALARINI, C.M.; OLIVEIRA, M.Z.T.; PEREIRA, T.M.C.; SILVA, N.F.; VASQUEZ, E.C.; MEYRELLES, S.S.; GAVA, A.L. Hypercolesterolemia promotes early renal dysfunction in apolipoprotein E-deficient mice. **Lipids Health Dis,** 26(10):220, 2011.

BALL, S.; LLOYD, J.; CAIRNS, T.; et al. Why is there so much end-stage renal failure of undetermined cause in UK Indo-Asians? **QJM**. 94(4):187-193, 2001.

BARBOSA, D.A.; GUNJI, C.K. BITTENCOURT, A.R.D.C.; BELASCO, A.G.S.; DICCINI, S.; VATTIMO, F.; VIANNA, L.A.C. Co-morbidade e mortalidade de pacientes em início de diálise. **Acta Paul Enferm**, 19(3): 304-309, 2006.

BAROUKI, R.; GLUCKMAN, P.D.; GRANDJEAN, P.; HANSON, M.; HEINDEL, J.J. Developmental origins of non-communicable disease: implications for research and public health. **Environ Health**.11:42, 2012.

BAYLIS, C. Sexual dimorphism: the aging kidney, involvement of nitric oxide deficiency, and angiotensin II overactivity. **J Gerontol A Biol Sci Med Sci**. 67(12):1365-72, 2012.

BAYLIS, C.; BLANTZ, R.C. Glomerular hemodynamics. **News Physiol Sci**. 1: 86. 1986.

BECHLIOULIS, A.; KALANTARIDOU, S.N.; NAKA, K.K.; CHATZIKYRIAKIDOU, A.; CALIS, K.A.; MAKRIGIANNAKIS, A.; CHROUSOS, G.P. Endothelial function, but not carotid intima-media thickness, is affected early in menopause and is associated with severity of hot flushes. **J Clin. Endocrinol Metab**. 95:1199–1206, 2010.

BERTULOSO, B.D.; PODRATZ, P.L.; MERLO, E.; ARAÚJO, J.F.P.; LIMA, L.C.F.; MIGUEL, E.C.; SOUZA, L.N.; GAVA, A.L.; OLIVEIRA, M.; MIRANDA-ALVES, L.; CARNEIRO, M.T.W.D.; NOGUEIRA, C.R.; GRACELI, J.B. Tributyltin chloride leads to adiposity and impairs metabolic functions in the rat liver and pancreas. **Toxicol Lett**. 235; p. 45–59, 2015.

BRANDENBERGER, A.W.; TEE, M.K.; LEE, J.Y.; CHAO, V.; JAFFE, R.B. Tissue distribution of estrogen receptors alpha (ER-alpha) and beta (ER-beta) mRNA in the mid gestational human fetus. **J Clin Endocrinol Metab**, 82: 3509-3512, 1997.

BRUNETTE, M.G.; LECLERC, M. Effect of estrogen on calcium and sodium transport by the nephron luminal membranes. **J Endocrinol**, 170: 441-450, 2001.

BRUNETTE, M.G.; LECLERC, M. Renal action of progesterone: effect on calcium reabsorption**. Mol. Cell Endocrinol**. 30;194(1-2):183-90, 2002.

CAMPAGNARO, B.P.; TONINI, C.L.; NOGUEIRA, B.V.; CASARINI, D.E.; VASQUEZ, E.C.; MEYRELLES, S.S. DNA damage and augmented oxidative stress in bone marrow mononuclear cells from angiotensin-dependent hypertensive mice. **Int J Hypertens**, 2013.

CAMPAGNARO, B.P.; TONINI, C.L.; DOCHE, I.M.; NOGUEIRA, B.V.; VASQUEZ, E.C.; MEYRELLES, S.S. Renovascular hypertension leads to DNA damage and apoptosis in bonemarrow cells. **DNA Cell Biol**, 32(8):458–466, 2013.

CARNEIRO, S.S.; CARMINATI, R.Z.; FREITAS, F.P.S.; PODRATZ, P.L.; BALARINI, C.M.; GRACELI, J.B.; MEYRELLES, S.S.; VASQUEZ, E.C.; GAVA, A.L. Endogenous female sex hormones delay the development of renal dysfunction in apolipoprotein E-deficient mice. **Lipids Health Dis**,13: 176, 2014.

CASALS-CASAS, C.; DESVERGNE, B. Endocrine disruptors: from endocrine to metabolic disruption. **Annu Rev Physiol,** 73:135-62, 2011.

CASTIGLIONE, R.C.; MARON-GUTIERREZA, T.; BARBOSA, C.M.L.; ORNELLAS, F.M.; BARREIRA, A.L.; DIBARROS, C.B.A.; SANTOS, A.V.; PAREDES, B.D.; PASCARELLI, B.M.; DIAZ, B.L.; BERGMANN, B.R.; TAKIYA, C.M.; ROCCO, P.R.M.; SOUZA-MENEZES, J.; MORALES, M.M. Bone Marrow-Derived Mononuclear Cells Promote Improvement in Glomerular Function in Rats with Early Diabetic Nephropathy. **Cell Physiol Biochem**, 32:699-718, 2013.

COUSE, J.F.; LINDZEY, J.; GRANDIEN, K.; GUSTAFSSON, J.A.; KORACH, K.S. Tissue distribution and quantitative analysis of estrogen receptor-alpha (ERalpha) and estrogen receptor-beta (ERbeta) messenger ribonucleic acid in the wild-type and ERalpha-knockout mouse. **Endocrinology** 138:4613-4621, 1997.

COSTA, M.B.; OTEGUI, M. B.P.; BARBIERO, D.C.; FERNANDEZ, M.A.S. Ocurrence of imposex in Cymatium parthenopeum parthenopeum (von Salis, 1793) (Mesogastropoda: Ranellidae) in Vitoria, ES, Brazil. **J Braz Soc Ecotox,** 3, p. 65–69, 2008.

CHOI, M.; MOON, H.; YU, J.; EOM, J.; CHOI, H. Butyltin contamination in industrialized bays associated with intensive marine activities in Korea. **Arch Environ Cont Toxicol,** 57:77–85, 2009.

CREAN, D.; BELLWON, P.; ASCHAUER, L.; LIMONCIEL, A.; MOENKS, K.; HEWITT, P.; SCHMIDT, T.; HERRGEN, K.; DEKANT, W.; LUKAS, A.; BOIS, F.; WILMES, A.; JENNINGS, P.; LEONARD, M.O. Development of an in vitro renal epithelial disease state model for xenobiotic toxicity testing. **Toxicol In Vitro,** pii: S0887-2333(14)00239-2, 2014.

CREWS, J.K.; KHALIL, R.A. Antagonistic effects of 17β-Estradiol, progesterone, and testosterone on Ca^{2+} entry mechanisms of coronary vasoconstriction. **J. Am. Heart Assoc**. 19, 1034–1040, 1999.

DELGADO FILHO, V.S.; MANCINI, C.N.; SILVA, I.V.; PEDROSA, D.F.; DESTEFANI, A.C.; SAMOTO, V. Y.; TAKIYA, C. M.; GRACELI, J. B. Endocrine disruption induced by triorganotin (iv) compounds: Impacts in the reproductive and genetic function. **J Med Genetics**, 2, 29–37, 2010.

DELGADO FILHO, V.S.; LOPES, P.F.I.; PODRATZ, P.L.; GRACELI, J.B. Triorganotin as a compound with potential reproductive toxicity in mammals. **Braz J Med Biol Res**, 44(9) 958-965, 2011.

DE ALMEIDA, L.S.; BARBOZA, J.R.; FREITAS, F.P.; PORTO, M.L.; VASQUEZ, E.C.; MEYRELLES, S.S.; GAVA, A.L.; PEREIRA, T.M. Sildenafil prevents renal dysfunction in contrast media-induced nephropathy in Wistar rats. **Hum Exp Toxicol**. 2016.

DEVARAJAN P. Update on mechanisms of ischemic acute kidney injury. **J Am Soc Nephrol**, 17: 1503-20, 2006.

DIAS, A.T.; CINTRA, A.S.; FROSSARD, J.C.; PALOMINO, Z.; CASARINI, D.E.; GOMES, I.B.; BALARINI, C.M.; GAVA, A.L.; CAMPAGNARO, B.P.; PEREIRA, T.M.; MEYRELLES, S.S.; VASQUEZ, E.C. Inhibition of phosphodiesterase 5

restores endothelial function in renovascular hypertension. **J Transl Med**. 12(1): 250, 2014.

DIAS, A.T.; RODRIGUES, B.P.; PORTO, M.L.; GAVA, A.L.; BALARINI, C.M.; FREITAS, F.P.; PALOMINO, Z.; CASARINI, D.E.; CAMPAGNARO, B.P.; PEREIRA, T.M.; MEYRELLES, S.S.; VASQUEZ, E.C. Sildenafil ameliorates oxidative stress and DNA damage in the stenotic kidneys in mice with renovascular hypertension. **J Transl Med**. 16,12:35, 2014.

DIGNAM, W.S.; VOSKIAN, J.; ASSALI, N.S. Effects of estrogens on renal hemodynamics and excretion of electrolytes in human subjects. **J Clin Endocrinol Metab,** 16: 1032-1042, 1956.

DONALD, G.; ROBERTSON, D.G.; KIM, S.M.; GRAY, T.R.H.; DE LA IGLESIA, F.A. The Pathogenesis of Trimethyltin Chloride-Induced Nephrotoxicity**. J Appl Toxicol,** 8,147- 158,1987.

DOS SANTOS, R.L.; PODRATZ, P.L.; SENA, G.C.; FILHO, V.S.; LOPES, P.F.; GONÇALVES, W.L.; ALVES, L.M.; SAMOTO, V.Y.; TAKIYA, C.M.; DE CASTRO MIGUEL, E.; MOYSÉS, M.R.; GRACELI, J.B. Tributyltin impairs the coronary vasodilation induced by 17β-estradiol in isolated rat heart**. J Toxicol Environ Health A**. 75(16-17):948-59, 2012.

DORNELES, P.R.; LAILSON-BRITO, J.; FERNANDEZ, M.A.; VIDAL, L.G.; BARBOSA, L.A.; AZEVEDO, A.F.; FRAGOSO, A.B.; TORRES, J.P.; MALM, O. Evaluation of cetacean exposure to organotin compounds in Brazilian waters through hepatic total tin concentrations. **Environ. Pollut**. 156 (3), 1268–1276, 2008.

DUFFY, T.A.; PICHA, M.E.; WON, E.T.; BORSKI, R.J.; MCELROY, A.E.; CONOVER, D.O. "Ontogenesis da expressão do gene da aromatase gonadal em peixe-rei (Menidia Menidia) populações com a determinação do sexo genético e temperatura-dependente". **J Exp Zool A Ecol Genet Physio**. 2010.

ERIKSEN, B.O.; INGEBRETSEN, O.C. The progression of chronic kidney disease: a 10-year population-based study of the effects of gender and age. **Kidney Int,** 69:375–382, 2006.

EYRE, J.; IOANNOU, K.; GRUBB, B.D.; SALEEM, M.A.; MATHIESON, P.W.; BRUNSKILL, N.J.; CHRISTENSEN, E.I.; TOPHAM, P.S. Statin-sensitive endocytosis of albumin by glomerular podocytes. **Am J Physiol Renal Physiol**. 292(2):F674-81, 2007.

FENT, K. Ecotoxicological problems associated with contaminated sites. **Toxicol Lett,** 140–141:353–65, 2003.

FENTON, R.A.; KNEPPER, M.A. Mouse models and the urinary concentrating mechanism in the new millennium. **Physiol Rev**. 87(4):1083-112, 2007.

FILARDO, E.J.; QUINN, J.A.; FRACKELTON, A.R.; JR BLAND, K.I. Estrogen action via the G protein-coupled receptor, GPR30: Stimulation of adenylyl cyclase and cAMP mediated attenuation of the epidermal growth factor receptor-to-MAPK signaling axis. **Mol Endocrinol,**16: 70–84, 2002.

FILICORI, M.; SANTORO, N.; MERRIAM, G.R.; CROWLEY, W.F.Jr.; Characterization of the physiological pattern of episodic gonodotropin secretion throughout the human menstrual cycle. **J Clin Endocrinol Metab**, v. 62, p. 1136-44, 1986.

FOLKMANN, J.K.; LOFT, S.; MOLLER, P. Oxidatively damaged DNA in aging dyslipidemic ApoE−/− and wild-type mice. **Mutagenesis**, 22(2):105–110, 2007.

FOLKMANN, J.K.; RISOM, I.; HANSEN, C.S.; LOFT, S.; MOLLER, P. Oxidatively damaged DNA and inflammation in the liver of dyslipidemic ApoE−/− mice exposed to diesel exhaust particles. **Toxicology**, 237:34–44, 2007.

GADD, G.M. Microbial interactions with tributyltin compounds: detoxification, accumulation, and environmental fate. **Sci Total Environ**, 258, 119-127, 2000.

GAVA, A.L.; FREITAS, F.P.S.; MEYRELLES, SILVA, I.V.; GRACELI, J.B. Gender-dependent effects of aging on the kidney. **Braz J Med Biol Res**, 44(9) 905-913, 2011.

GORIN, Y. et al. Nox4 NAD(P)H oxidase mediates hypertrophy and fibronectin expression in the diabetic kidney. **J Biol Chem,** 280(47):39616-39626, 2005.

GORRIZ, J.L.; MARTINEZ-CASTELAO, A. Proteinuria: detection and role in native renal disease progression. **Transplant Rev (Orlando)** 26: 3–13, 2012.

GRACELLI, J.B.; SOUZA-MENEZES, J.; BARBOSA, C.M.; ORNELLAS, F.S.; TAKIYA, C.M.; ALVES, L.M.; WENGERT, M.; FELTRAN, GDA. S.; CARUSO-NEVES, C.; MOYSES, M.R.; PROTA, L.F.; MORALES, M.M. Role of estrogen and progesterone in the modulation of CNG-A1 and Na/K+-ATPase expression in the renal cortex. **Cell Physiol Biochem**. 30(1):160-72, 2012.

GRACELI, J.B.; CICILINI, M.A.; BISSOLI, N.S.; ABREU, G.R.; MOYSÉS, M.R. Roles of estrogen and progesterone in modulating renal nerve function in the rat kidney. **Braz J Med Biol Res,** 46(6):521-7, 2013.

GRENIER, N.; MERVILLE, P.; COMBE, C. Radiologic imaging of the renal parenchyma structure and function. **Nat Rev Nephrol**. Apr 12, 2016.

GRODSTEIN, F.; MANSON, J.E.; COLDITZ, G.A.; WILLETT, W.C.; SPEIZER, F.E.; STAMPFER, M.J. A prospective, observational study of postmenopausal hormone therapy and primary prevention of cardiovascular disease. **Ann Intern Med,** 133:933–941, 2000.

GROTE, K.; STAHLSCHMIDT, B.; TALSNESS, C.E.; GERICKE, C.; APPEL, K.E.; CHAHOUD, I. Effects of organotin compounds on pubertal male rats. **Toxicology**, 145–158, 2004.

GRÜN, F.; WATANABE, H.; ZAMANIAN, Z.; MAEDA, L.; ARIMA, K.; CUBACHA, R.; GARDINER, D.M.; KANNO, J.; IGUCHI, T.; BLUMBERG, B. Endocrine-disrupting organotin compounds are potent inducers of adipogenesis in vertebrates. **Mol. Endocrinol**. 20, 2141–2155, 2006.

GRONDIN, M.; MARION, M.; DENIZEAU, F.; AVERILL-BATES, D.A. Tributyltin induces apoptotic signaling in hepatocytes through pathways involving the endoplasmic reticulum and mitochondria. **Toxicol Appl Pharmacol**, 1;222(1):57-68, 2007.

HARINO, H.; O'HARA, S.C.M.; BURT, G.R.; CHESMAN, B.S.; LANGSTON, W.J. Distribution of organotin compounds in tissues of mussels Mytilus edulis and clams Mya arenariai. **Chemosphere** 58, 877–881, 2005.

HE, X.R.; WANG, W.; CROFTON, J.T.; SHARE, L. Effects of 17betaestradiol on sympathetic activity and pressor response to phenylephrine in ovariectomized rats. **Am J Physiol,** 275: R1202-R1208, 1988.

HEESCH, C.M.; ROGERS, R.C. Effects of pregnancy and progesterone metabolites on regulation of sympathetic outflow. **Clin Exp Pharmacol Physiol**; 22: 136-142, 1995.

HEINDEL, J.J.; BALBUS, J.; BIRNBAUM, L.; et al. Developmental origins of health and disease: integrating environmental influences. **Endocrinology**, 156(10):3416–3421, 2015.

HERNANDEZ, G.T.; RODRIGUEZ, R.A.; LA DOU, J.; HARRISON, R. Renal toxicology. Current Occupational and Environmental Medicine. 5th ed. **New York, NY: McGraw Hill,** 413-422, 2014.

HOCH, M. Organotin compounds in the environment – an overview. **Applied Geochemistry**, 16:719–43, 2001.

HUTCHENS, M.P.; Kosaka, Y.; Zhang, W.; Fujiyoshi, T.; Murphy, S.; Alkayed, N.; Anderson, S. Estrogen-Mediated Renoprotection following Cardiac Arrest and Cardiopulmonary Resuscitation Is Robust to GPR30 Gene Deletion. ***PloS one***, 9, 6, e99910, 2014.

IENAGA, K.; YOKOZAWA, T. Treatment with NZ-419 (5-Hydroxy-1-methylimidazoline-2,4-dione), a novel intrinsic antioxidant, against the progression of chronic kidney disease at stages 3 and 4 in rats. **Biol Pharm Bull,** 33(5): 809-815, 2010.

IMO. **Sistemas anti-incrustantes: hacia una solucion no tóxica [on line]. London: International Maritime Organization.** 1999. Disponível em: http://www.imo.org/blast/blastDataHelper.asp?data_id=2319&filename=Antifoulingspanish.pdf. Acessado em: 08 de abril de 2013.

IKEDA, M.; SWIDE, T.; VAYL ,A.; LAHM, T.; ANDERSON, S.; HUTCHENS, M.P. Estrogen administered after cardiac arrest and cardiopulmonary resuscitation ameliorates acute kidney injury in a sex- and age-specific manner. **Crit Care**. 18,19:332, 2015.

JIANN, B.P.; CHOU, K.J.; CHANG, H.T, CHEN W.C;HUANG, J.K.; JAN C.R. Effect of triethyltin on Ca^{2+} movement in Madin-Darby canine kidney cells. **Hum Exp Toxicol**, 21, 457 ± 462, 2002.

JOHNSON, J.A.; DAVIS, J.O. The effect of estrogens on renal sodium excretion in the dog. **Perspect Nephrol Hypertens**; 5: 239-248, 1976.

LEE, C.C.; HSIEH, C. Y.; TIEN, C. J. Factors influencing organotin distribution in different marine environmental compartments, and their potencial health risk. **Chemosphere**, 65, 4, 547-559, 2006.

KANLI, H.; TERREROS, D.A. Cyclosporine Inhibition of the Chloride/Bicarbonate Exchanger of Proximal Renal Tubules. **Ann Clin Lab Sci**, 21(2):104-15, 1991.

KARAS, R.H.; et al. Effects of estrogen on the vascular injury response in estrogen receptor, (double) knockout mice. **Circ Res**. 89:534 –539, 2001.

KEITHLY, J.C.; CARDWELL, R.D.; HENDERSON, D.G. Tributyltin in seafood from Asia, Australia, Europe, and North America: Assessment of human health risks. **Human Ecol Risk Asses**, 5: 337-354, 1999.

KOBAYASHI-HATTORI, K.; WATANABE, T.; KIMURA, K., SUGITA-KONISHI, Y. Down-regulation of mdr1b mRNA expression in the kidneys of mice following maternal exposure to tributyltin chloride. **Biosci Biotechnol Biochem**. 70(5):1242-5, 2006.

KUIPER, G.G.; CARLSSON, B.; GRANDIEN, K.; ENMARK, E.; HAGGBLAD, J.; NILSSON, S.; GUSTAFSSON, J.A. Comparison of the ligand binding specificity and transcript tissue distribution of estrogen receptors alpha and beta. **Endocrinology** 138: 863–870, 1997.

KUIPER, G.G.; ENMARK, E.; PELTO-HUIKKO, M.; NILSSON, S.; GUSTAFSSON, J.A. Cloning of a novel receptor expressed in rat prostate and ovary. **Proc Natl Acad Sci,** USA 93:5925-5930, 1996.

KRANJNC, E. I.; WESTER, P. W.; LOEBER, J. G.; VAN LEEUWEN, F.X.; VOS, J. G.; et al. Toxicity of bis(tri-n-butyltin)oxide in the rat I Short-term effects on general parameters and on the endocrine and lymphoid systems. **Toxicol Appl Pharm**, 75: 363–386. 1984.

KREPINSKY, J.; INGRAM, A.J.; JAMES, L.; LY, H.; THAI, K.; CATTRAN, D.C.; MILLER, J.A.; SCHOLEY, J.W. 17beta-Estradiol modulates mechanical strain-induced MAPK activation in mesangial cells. **J Biol Chem**, 277:9387–9394, 2002.

LANDGRAF, S.S.; SILVA, L.S.; PERUCHETTI, D.B.; SIRTOLI G.M.; MORAES-SANTOS, PORTELLA, V.G.; SILVA-FILHO, J.L.; PINHEIRO C.S.; ABREU, T.P.; TAKIYA, C.M.; BENJAMIN, C.F.; PINHEIRO, A.A.S.; CANETTI, C.; CARUSO-NEVES, C. 5-Lypoxygenase Products Are Involved in Renal Tubulointerstitial Injury Induced by Albumin Overload in Proximal Tubules in Mice. **Plos one**, 9, 10, 2014.

LEVEY, A.S.; ECKARDT, K.U.; TSUKAMOTO, Y.; LEVIN, A., CORESH, J., ROSSERT, J., DE ZEEUW, D.; HOSTETTER, T.H.; LAMEIRE, N.; EKNOYAN, G. Definition and classification of chronic kidney disease: a position statement from kidney disease: improving global outcomes. **Kidney Int,** 67(6): 2089-2100, 2005.

LEVIN, E.R. Extra-nuclear estrogen receptors roles in physiology: lessons from mouse models. **Am J Physiol Endocrinol Metab**. 307(2):E133–E140, 2014.

LIN, J.L.; LIN-TAN, D.T.; HSU, K.H.; YU, C.C. Environmental lead exposure and progression of chronic renal diseases in patients without diabetes. **N Engl J Med**. 348(4):277-286, 2003.

LO, S.; ALLÉRA, A.; ALBERS, P.; HEIMBRECHT, J.; JANTZEN, E.; KLINGMÜLLER, D.; STECKELBROECK, S. Dithioerythritol (DTE) prevents inhibitory effects of triphenyltin (TPT) on the key enzymes of the human sex steroid hormone metabolism. **J Steroid Biochem Mol Biol**, n 84: 569-576, 2003.

MANKHEY, R.; WELLS, C.C.; BHATTI, F.; MARIC, C. 17-beta Estradiol supplementation reduces tubulointerstitial fibrosis by increasing MMP activity in the diabetic kidney. **Am J Physiol-Reg, Integr, Comp Physiol**. n 292:R769–R777, 2006.

MARIC, C.; SULLIVAN, S. Estrogens and the Diabetic Kidney. **Gend Med**. 5, S103–S113, 2008.

MARSHALL, V.; WHITE, R.H.; DE SAINTONGE, M.C.; TRESIDDER, G.C.; BLANDY, J.P. The natural history of renal and ureteric calculi. **Br J Urol** 47: 117-124, 1975.

MATTHIESSEN, P.; GIBBS, P.E. Critical appraisal of the evidence for tributyltin-mediated endocrine disruption in mollusks. **Environ Toxicol Chem**,17: 37-43, 1998.

MITRA, S.; GERA, R.; SINGH, V.; KHANDELWAL, S. Comparative toxicity of low dose tributyltin chloride on serum, liver, lung and kidney following subchronic exposure. **Food Chem Toxico,** 64, 335–343, 2014.

MÜLLER, V.; LOSONCZY, G.; HEEMANN, U.; VANNAY, A.; FEKETE, A.; REUSZ, G.; TULASSAY, T.; SZABÓ, A.J. Sexual dimorphism in renal ischemia-reperfusion injury in rats: possible role of endothelin. **Kidney Int**. 62:1364–71, 2002.

NAKAMURA, T.; KATSU, Y.; WATANABE, H.; IGUCHI, T. Estrogen receptor subtypes selectively mediate female mouse reproductive abnormalities induced by neonatal exposure to estrogenic chemicals. **Toxicology.** 20, 253(1-3):117-24, 2008.

NAKANISHI, T.; HIROMORI, Y.; YOKOYAMA, H.; KOYANAGI. M.; ITOH, N.; NISHIKAWA, J.; TANAKA, K. Organotin compounds enhance 17beta-hydroxysteroid dehydrogenase type I activity in human choriocarcinoma JAr cells: potential promotion of 17beta-estradiol biosynthesis in human placenta. **Bioch Pharm**, 71, 1349–1357, 2006.

NEUGARTEN, J.; MEDVE, I.; LEI, J.; SILBIGER, S.R. Estradiol suppresses mesangial cell type I collagen synthesis via activation of the MAP kinase cascade. **Am J Physiol,** 277: F875-F881, 1999.

NEBBIA, C.; DACASTO, M.; CEPPA, L.; GENNARO SOFFIETTI, M.; SPINET, P.; RERGO, V.; DI SIMPLICIO, P. The comparative effects of subchronic administration of triphenyli in acei ate (tpta) on the hepatic and renal drug-metabolizing enzymes in rarrts and lambs. **Vet Res Commun**, 21, p117-125, 1997.

NEWBOLD, R.R.; PADILLA-BANKS, E.; JEFFERSON, W.N. Environmental estrogens and obesity. **Mol. Cell. Endocrinol**. 304 (1–2), 84–89, 2009.

OBERDÕRSTER, E.; MCCLELLAN-GREEN, P. The neuropeptide APG Wamide induces imposex in the mud snail, Ilyanassa obsolete. **Peptides**, 21:1323–30, 2000.

OEHLMANN, J.; BAUER, B.; MINCHIN, D.; SCHULTE-OEHLMANN, U.; FIORONI P.; MARKERT, B. Imposex in *Nucella lapillus* and intersex in *Littorina littorea*: interspecific comparison of two TBT-induced effects and their geographical uniformity. **Hydrobiologia**, 378, p.199–213, 1998.

OMAE, I. Organotin antifouling paints and their alternatives. **Appl Organ Chem**, 17: 81-105, 2003.

OMURA, M.; OGATA, R.; KUBO, K.; SHIMASAKI, Y.; AOU, S.; OSHIMA, Y.; TANAKA, A.; HIRATA, M.; MAKITA, Y.; INOUE, N. Two-generation reproductive toxicity study of tributyltin chloride in male rats. **J Toxicol Sci**, 64, 224–232, 2001.

PENZA, M.; JEREMIC, M.; MARRAZZO, E.; MAGGI, A.; CIANA, P.; RANDO, G.; GRIGOLATO, P.G.; DI LORENZO, D. The environmental chemical tributyltin chloride (TBT) shows both estrogenic and adipogenic activities in mice which might depend on the exposure dose. **Toxicol Appl Pharmacol,** 255, 65–75, 2011.

PODRATZ, P.L.; DELGADO, F.V.S.; LOPES, P.F.; CAVATI, S.G.; MATSUMOTO, S.T.; SAMOTO, V.Y; TAKIYA, C.M.; DE CASTRO, M.E.; SILVA, I.V.; GRACELI, J.B. Tributyltin impairs the reproductive cycle in female rats. **J Toxicol Environ Health A**. 75(16-17):1035-46, 2012.

PODRATZ, P.L.; MERLO, E.; SENA, G.C.; MOROZESK, M.; BONOMO, M.M.; MATSUMOTO, S.T.; DA COSTA, M.B.; ZAMPROGNO, G.C.; BRANDÃO, P.A.; CARNEIRO, M.T.; MIGUEL, E.C.; MIRANDA-ALVES, L.; SILVA, I.V.; GRACELI, J.B. Accumulation of organotins in seafood leads to reproductive tract abnormalities in female rats. **Reprod Toxicol**. 57:29-42, 2015.

PORTO, M.L.; RODRIGUES, B.P.; MENEZES, T.N.; CESCHIM, S.L.; CASARINI, D.E.; GAVA, A.L.; PEREIRA, T.M.C.; VASQUEZ, E.C.; CAMPAGNARO, B.P.; MEYRELLES, S.S. Reactive oxygen species contribute to dysfunction of bone marrow hematopoietic stem cells in aged C57BL/6 J mice. **J Biomed Sci**, 1-13, 22:97, 2015.

PRINGLE, K.G.; SYKES, S.D.; LUMBERS, E.R. Circulating and intrarenal renin-angiotensin systems in healthy men and nonpregnant women. **Physiol Rep**. 3(10), 2015.

RADOVICK, S.; LEVINE, J.E.; WOLFE, A. Estrogenic regulation of the GnRH neuron. **Front Endocrinol** (Lausanne) 3:52, 2012.

RANTAKOKKO, P.; TURUNEN, A.; VERKASALO, P.K.; KIVIRANTA, H.; MÄNNISTÖ, S.; VARTIAINEN, T. Blood levels of organotin compounds and their relation to fish consumption in Finland. **Sci Total Environ**, 399 (1–3), 90–95. 2008.

ROBERTSON, D.G.; KIM, S.N.; GRAY, R.H.; LA IGLESIA, F.A. The Pathogenesis of Trimethyltin Chloride-Induced Nephrotoxicity. **Fundam appl toxicol**. 8,147- 158, 1987.

RODRIGUES, S.M.I.; XIMENES, C.F.; BATISTA, P.R.; SIMÕES, F.V.; COSER, P.H.P.; SENA, G.C.; PODRATZ, P.I.; SOUZA, L.N.G.; VASSALLO, D.V.; GRACELI, J.B.; STEFANON, I. Tributyltin contributes in reducing the vascular reactivity to phenylephrine in isolated aortic rings from female rats. **Toxicol Lett**, 225, 378–385, 2014.

ROCCO, I.; GIL, F.Z.; DA FONSECA, P.T.M.; DE FÁTIMA, C.M.; GOMES, G.N. Effect of sodium overload on renal function of offspring from diabetic mothers. **Pediatr nephrol,** 14, 23(11):2053–60, 2008.

ROGERS, J.L.; MITCHELL, A.R.; MARIC, C.; SANDBERG, K.; MYERS, A.; MULRONEY, S.E. Effect of sex hormones on renal estrogen and angiotensin type 1 receptors in female and male rats. **Am J Physiol Regul Integr Comp Physiol**, 292: R794-R799, 2007.

RUDEL, H. Case study: bioavailability of tin and tin compounds**. Ecotoxicol Environ Saf**. 56, 180-189, 2003.

SELIGER, S.L.; DAVIS, C.; STEHMAN-BREEN, C. Gender and the progression of renal disease. **Curr Opin Nephrol Hypertens**. 10:219–225, 2001.

SILBIGER, S.; NEUGARTEN, J. Gender and human chronic renal disease. **Gend Med,** 5 (Suppl A): S3-S10, 2008.

SILBIGER, S.; LEI, J.; NEUGARTEN, J. Estradiol suppresses type I collagen synthesis in mesangial cells via activation of activator protein-1. **Kidney Int**, 55: 1268-1276, 1999.

SILVA DE ASSIS, H.C.; SÁNCHEZ-CHARDI, A.; DOS REIS, R.C.; NICARETTA, L.; MENCINAUSKI, C.; JAKOBI, S.C.; DA SILVA, P.H.; ZAMPRONIO, A.R.; PELLETIER, E.; DE OLIVEIRA RIBEIRO, C.A. Subchronic toxic effects of tributyltin (TBT) and inorganic lead (PbII) in rats. Environ. **Toxicol Pharmacol**. 19, 113–120, 2005.

SHAFFER, R.G.; GREENE, S.; ARSHI, A.; SUPPLE, G.; BANTLY, A.; MOORE, J.S.; MOHLER, E.R. Flow cytometric measurement of circulating endothelial cells: the effect of age and peripheral arterial disease on baseline levels of mature and progenitor populations. **Cytometry (Part B) Clin Cytom**, 70(2):56–62, 2006.

SHARMA, P.K.; THAKUR, M.K. Estrogen receptor alpha expression in mice kidney shows sex differences during aging. **Biogerontology**. 5:375–81, 2004.

STACHENFELD, N.S.; KEEFE, D.I.; TAYLOR, H.S. Response to a saline load in gonadotropin-releasing hormone antagonist-pretreated premenopausal women receiving progesterone or estradiol-progesterone therapy. **J. Clin. Endocrinol. Metab**. 90:386-394, 2005.

STEGMAYR, B.G. Ultrafiltration and dry weight-what are the cardiovascular effects? **Artif Organs**. 27(3):227-9, 2003.

STRAND, J.; JACOBSEN, J.A. Accumulation and trophic transfer of organotins in a marine food web from the Danish coastal waters. **Sci Total Environ**. 350, 72–85, 2005.

SWAIN, U.; SUBBA, R.K. Study of DNA damage via the comet assay and base excision repair activities in rat brain neurons and astrocytes during aging. **Mech Ageing Dev**, 132(8–9):374–381, 2011.

SWENNEN, C.; RUTTANADAKUL, N.; ARDSEUNGNERN, S.; SINGH, H. R.; MENSINK, B. P.; TEN HALLERS-TJABBES, C. C. Imposex in sublittoral and littoral gastropods from the Gulf of Thailand and strait of Malacca in relation to shipping. **Environ Tech**, 18, 1245-1254, 1997.

TABB, M.; BLUMBERG, B. New modes of action for endocrine-disrupting **chemicals Mol Endocrinol***,* 20:475–82, 2006.

TOMIYOSHI, Y.; SAKEMI, T.; AOKI, S.; MIYAZONO, M. Different effects of castration and estrogen administration on glomerular injury in spontaneously hyperglycemic Otsuka Long-Evans Tokushima Fatty (OLETF) rats. **Nephron**. 92:860–867, 2002.

TONINI, C.L.; CAMPAGNARO, B.P.; LOURO, L.P.; PEREIRA, T.M.; VASQUEZ, E.C.; MEYRELLES, S.S. Effects of aging and hypercholesterolemia on oxidative stress and DNA damage in bone marrow mononuclear cells in apolipoprotein E-deficient mice. **Int J Mol Sci**, 14(2):3325–3342, 2013.

TOSTES, R.C.; NIGRO, D.; FORTES, Z.B.; CARVALHO, M.H.C. Effects of estrogen on the vascular system. **Braz J Med Biol,** Res. 36, 1143–1158, 2003.

THOMAS, P.; PANG, Y.; FILARDO, E.J.; DONG, J. Identity of an estrogen membrane receptor coupled to a G protein in human breast cancer cells. **Endocrinology,** 146: 624–632, 2005.

TREMBLAY, G.B.; TREMBLAY, A.; COPELAND, N.G.; GILBERT, D.J.; JENKINS, N.A.; LABRIE, F.; GIGUERE, V. Cloning, chromosomal localization, and functional analysis of the murine estrogen receptor beta. **Mol Endocrinol** 11:353-365, 1997.

TRUJILLO, J.; MOLINA-JIJÓN, E.; MEDINA-CAMPOS, O.N.; RODRÍGUEZ-MUÑOZ, R.; REYES, J.L.; LOREDO, M.L.; BARRERA-OVIEDO, D.; PINZÓN, E.; RODRÍGUEZ-RANGEL, D.S.; PEDRAZA-CHAVERRI, J. Curcumin prevents

cisplatin-induced decrease in the tight and adherens junctions: relation to oxidative stress**. Food Funct**. Set 27, 2015.

U.S. ENVIRON. PROT. AGENCY. 2000. *Endocrine Disruptor Screening and Testing Advisory Committee* (*EDSTAC*). Washington, DC: **U.S. Environ. Prot. Agency**. http://www.epa.gov/scipoly/oscpendo/edspoverview/edstac.htm (accessed September 20, 2015).

VAN DER HAUWAERT, C.; SAVARY, G.; BUOB, D.; LEROY, X.; AUBERT, S.; FLAMAND, V.; HENNINO, M.F.; PERRAIS, M.; LO-GUIDICE, J.M.; BROLY, F.; CAUFFIEZ, C.; GLOWACKI, F. Expression profiles of genes involved in xenobiotic metabolism and disposition in human renal tissues and renal cell models. **Toxicol Appl Pharmacol**. 15, 279(3):409-18, 2014.

VERLANDER, J.W.; TRAN, T.M.; ZHANG, L.; KAPLAN, M.R.; HEBERT, S.C. Estradiol enhances thiazide-sensitive NaCl cotransporter density in the apical plasma membrane of the distal convoluted tubule in ovariectomized rats. **J Clin Invest** 101:1661–1669, 1998.

VOS, J. G.; DYBING, E.; GREIM, H. A.; LADEFOGED, O.; LAMBRE, C.; TARAZONA, J. V.; BRANDT, I.; VETHAAK, A. D. Health effects of endocrinedisrupting chemicals on wildlife, with special reference to the European situation. **Crit Rev toxicol**, 30, 71–133, 2000.

WADA, O.; MANABE, S.; IWAI, H.; ARAKAWA, Y. Recent progress in the study of analytical methods, toxicity, metabolism and health effects of organotin compounds. **Sangyo Igaku**, 24, 24-54, 1982.

WANG, X.; BONVENTRE, J.V.; PARRISH, A.R. The aging kidney: increased susceptibility to nephrotoxicity. **Int J Mol Sci**. 1, 15(9):15358-76, 2014.

WEDEEN, R.P. Occupational and environmental renal disease. **Semin Nephrol,** 17(1):46-53, 1997.

WESTER, P.W.; KRAJNC, E.I.; VAN LEEUWEN, F.X.R.; LOEBER, J.G.; VAN DER HEIJDEN,C.A.; VAESSEN, H.A.M.G.; HELLEMAN, P.W. Chronic toxicity and carcinogenicity of Bis(tri-n-butyltin)oxide (TBTO) in the rat. **Fd Chem Toxic,** 28, 3, 179-196, 1990.

WIEBKIN, P.; PROUGH, R.A.; BRIDGES, J.W. The metabolism and toxicity of some organotin compounds in isolated rat hepatocytes. **Toxicol Appl Pharmacol**. 15;62(3):409-20, 1982.

XIMENES, R.O.; FARIAS, A.Q.; HELOU, C.M. Early predictors of acute kidney injury in patients with cirrhosis and bacterial infection: urinary neutrophil gelatinase-associated lipocalin and cardiac output as reliable tools. **Kidney Res Clin Pract**. 34(3):140-5, 2015.

YAMASHITA, C. et al. Exaggerated renal pathology of partial ablation-induced chronic renal failure in eNOS deficient mice. **Biol Pharm Bull**, 31(5): 1029-1031, 2008.

YUSEF, Y.R.; THOMAS, W.; HARVEY, B.J. Estrogen increases ENaC activity via PKCδ signaling in renal cortical collecting duct cells**. Physiol Rep**. 28, 2(5), 2014.

ZENG, M.; CHEN, B.; QING, Y.; XIE, W.; DANG, W.; ZHAO, M.; ZHOU, J. Estrogen receptor β signaling induces autophagy and downregulates Glut9 expression. **Nucleosides Nucleotides Nucleic Acids**. 33(7):455-65, 2014.

ZUCKER, R.M.; ELSTEIN, K.H.; EASTERLING, R.E.; TING-BEALL, H.P.; ALLIS, J.W.; MASSARO, E.J. Effects of tributyltin on biomembranes: alteration of flow cytometric parameters and inhibition of Na+, K+-ATPase two-dimensional crystallization. **Toxicol Appl Pharmacol**. 96(2):393-403, 1988.

ZHAO, Z.; MAI, Z.; OU, L.; DUAN, X.; ZENG, G. Serum Estradiol and Testosterone levels in Kidney Stones Disease with and without Calcium Oxalate Components in Naturally Postmenopausal Women. **Plos One**. 8, 9, 2013.

ZHOU, C.H.; LI, M.L.; QIN, A.L.; LV, S.X.; WEN-TANG, ZHU, X.Y.; LI, L.Y.; DONG, Y.; HU, C.Y.; HU, D.M.; WANG, S.F. Reduction of fibrosis in dibutyltin dichloride-induced chronic pancreatitis using rat umbilical mesenchymal stem cells from Wharton's jelly. **Pancreas***.* 42:1291-302, 2013.