UNIVERSIDADE FEDERAL DO ESPÍRITO SANTO
CENTRO DE CIÊNCIAS DA SAÚDE
DEPARTAMENTO DE CLÍNICA ODONTOLÓGICA
PROGRAMA DE PÓS-GRADUAÇÃO EM CLÍNICA ODONTOLÓGICA

NAYRA DE SOUZA CARVALHO LIMA

ANÁLISE DA REMODELAÇÀO TECIDUAL E DA EXPRESSÃO DE MMP-9 DURANTE A ERUPÇÃO DENTÁRIA

VITÓRIA
2016

NAYRA DE SOUZA CARVALHO LIMA

ANÁLISE DA REMODELAÇÀO TECIDUAL E DA EXPRESSÃO DE MMP-9 DURANTE A ERUPÇÃO DENTÁRIA

Trabalho de Dissertação apresentado ao Programa de Pós-Graduação em Clínica Odontológica da Universidade Federal do Espírito Santo, como parte dos requisitos exigidos para a obtenção do título de Mestre em Clínica Odontológica.

Orientadora: Karla Loureiro Almeida Coburn
Co-orientadora: Letícia Nogueira da Gama de Souza Bautz.

VITÓRIA
2016

Dedico este trabalho aos meus pais que abdicaram de seus sonhos em prol dos meus.

AGRADECIMENTOS

Agradeço aos meus pais que tanto me apóiam e incentivam a dedicar-me aos estudos;

À Professora Karla por todo conhecimento transmitido, paciência e confiança durante todos os anos de desenvolvimento deste trabalho;

À Professora Letícia e ao Professor Marcos pelo auxílio sempre que necessário;

À Lívia por ter iniciado essa caminhada de pesquisa ao meu lado, aprendendo e errando comigo para que alcançássemos o sucesso;

Ao Natan por ter compartilhado dois anos de intensa pesquisa e por toda ajuda e disposição sempre ofertados de boa vontade;

À Isabela pela colaboração nos resultados;

Ao Gustavo pelo amor, companheirismo e paciência durante esta caminhada;

Aos amigos e familiares pelos momentos divertidos e prazerosos;

Agradeço aos Professores e Alunos do Laboratório de Biologia Celular do Desenvolvimento e Tumorigênese;

Aos Colegas e Professores do Laboratório de Ultraestrutura Celular Carlos Alberto Redins – LUCCAR – UFES;

Aos Técnicos do Biotério Central da UFES;

Ao Programa de Pós-Graduação em Clínica Odontológica, funcionários e professores por toda disponibilidade e aprendizado ofertado a mim, em especial aos Professores Rogério Albuquerque Azeredo e a Marcos da Silva Pacheco, pela valiosa contribuição na etapa de qualificação deste trabalho;

E à Fundação de Amparo à Pesquisa – FAPES.

“O insucesso é apenas uma oportunidade para recomeçar de novo com mais inteligência.”

Henry Ford

RESUMO

A formação dos dentes resulta da interação entre o epitélio oral e do ectomesênquima subjacente. A medida que esses elemntos se desenvolvem, ossificação e remodelação do tecido ocorre ao seu redor, de modo que eles são envolvidos por uma cripta óssea. A erupção do dente é um processo complexo que depende da liberação de várias moléculas de sinalização e fatores de crescimento que permitem ao dente atravessar barreiras teciduais, a fim de emergir na cavidade oral. Estudos têm mostrado remodelação óssea intensa ao redor do dente em desenvolvimento, que consiste na reabsorção óssea na parte coronal da cripta, acompanhado pela formação óssea na parte basal, promovendo o movimento do dente. Estes eventos, seguidos pela ruptura do tecido conjuntivo da lâmina própria, são passos essenciais do movimento eruptivo e parecem ser dependente de células efetoras, tais como os osteoclastos e os mastócitos, que liberam metaloproteinases (MMPs) responsáveis pela degradação da matriz extracelular destes tecidos. Este estudo teve como objetivo realizar uma análise da remodelação tecidual e expressão de MMP-9 em todo o processo eruptivo em molares de ratos. Para este efeito, uma análise histomorfométrica foi realizada, incluindo a medição de área de superfície óssea na parte basal e coronal da cripta óssea, a quantificação dos osteoclastos e mastócitos e a expressão de MMP-9 no germe dentário e tecidos circundantes. Os resultados demonstraram uma redução de área de osso na parte coronal da cripta óssea, seguido por uma diminuição do número de osteoclastos ao longo desta superfície óssea. Simultaneamente, observou-se um aumento progressivo na área de osso na base da cripta óssea. Elevado número de mastócitos foram quantificados na lâmina própria de ratos de nove dias, e essas células mostraram expressão citoplasmática da MMP-9, sugerindo um possível papel destas células no recrutamento de precursores de osteoclastos, cujo pico de atividade ocorre na mesma época. O mesmo padrão de expressão foi também observado em osteoclastos, osteoblastos e os osteócitos, que sugere uma ação combinada de células ósseas e mastócitos nos eventos celulares que resultam na remodelação de tecidos durante o processo eruptivo.

DESCRITORES: Erupção dentária; Reabsorção óssea; Osteoclastos; Osteogênes; Mastócitos.

ABSTRACT

The tooth formation results from the interaction between the oral epithelium and the underlying ectomesenchyme. As these elements develop, ossification and tissue remodeling occurs around them, so that they are surrounded by a bone crypt. The tooth eruption is a complex process which depends on the release of several signaling molecules and growth factors that enable the tooth to cross tissue barriers in order to emerge into the oral cavity. Studies have shown intense bone remodeling around the developing tooth, consisting on bone resorption in the coronal area of the crypt, accompanied by bone formation in the basal area, promoting tooth movement. These events, followed by disruption of the connective tissue of the lamina propria, are essential steps of the eruptive movement and seems to be dependent of effector cells such as osteoclasts and mast cells, which release matrix metalloproteinases (MMPs) responsible for the degradation of the extracellular matrix of these tissues. This study aimed to carry out an analysis of tissue remodeling and MMP-9 expression throughout the eruptive process in rat molars. For this purpose, a histomorphometric analysis was conducted and included the measurement of bone surface area in the basal and apical area of the bone crypt, the quantification of the osteoclasts and mast cells and the expression of MMP-9 on the tooth germ and surrounding tissues. Our results demonstrated a reduction of bone area on the apical region of bone crypt, followed by a decreased number of osteoclasts lying on the bone surface. In parallel there was a progressive increase in bone area at the base of the bone crypt. High number of mast cells were quantified at the lamina propria of nine days old rats, and those cells showed cytoplasmic expression of MMP-9, suggesting a possible role of these cells in the recruitment of osteoclast precursors, whose peak activity occurs at that same time. The same expression pattern was also observed in osteoclasts, osteoblasts and osteocytes, suggesting a combined action of bone cells and mast cells in the cellular events that result in tissue remodeling during the eruptive process.

DESCRIPTORS: Tooth eruption; Bone resorption; Osteoclasts; Osteogenesis; Mast cells.

LISTA DE FIGURAS

Figura 01- Germe dentário no estágio de campânula 14

Figura 02- Desenvolvimento do germe dentário 15

Figura 03- Análise da mucosa oral de ratos de 04 a 17 dias 29

Figura 04- Análise histológica dos ratos de 02 a 17 dias 30

Figura 05- Análise histológica dos ratos de 02 a 17 dias 33

Figura 06- Análise histológica dos ratos de 02 a 14 dias 34

Figura 07- Análise histológica dos osteoclastos 37

Figura 08- Análise histológica da lâmina própria corada com Alcian Blue 39

Figura 09- Expressão de MMP-9 no germe dentário e tecidos circunjacentes lâmina própria e osso coronal 41

LISTA DE TABELAS

Tabela 01 - Relevância estatística entre idades na comparação da progressão de aposição de área de superfície óssea na região basal do germe dentário do primeiro molar superior direito …….....38

LISTA DE SIGLAS

AB - Alcian Blue

BMP-2 - Proteína morfogenética do osso

CSF-1 - Fator estimulador de colônias 1

DAB - Diaminobenzidina

EDTA - Ácido etilenodiamino tetra-acético

EGF - Fator de crescimento epidérmico

HE - Hematoxilina e Eosina

IL-1 - Interleucina 1

MMP-9 – Metaloproteinase da matriz tipo 9

NFkB - Ativador de fator nuclear

OPG - Osteoprotegerina

RANK - Receptor ativador do fator nuclear Kappa B

RANKL - Ligante do receptor ativador do fator nuclear Kappa B

TGFβ-1 - Fator de crescimento transformante beta 1

TNFα - Fator de necrose tumoral alfa

SUMÁRIO

1 INTRODUÇÃO 12

1.1 O desenvolvimento dentário e a evolução do processo eruptivo 12

1.2 A remodelação do tecido ósseo durante a erupção dentária. 17

1.3 A fase extra-óssea do movimento eruptivo: a degradação da lâmina própria 19

2 OBJETIVOS 22

2.1 Objetivo geral 22

2.2 Objetivos específicos 22

3 METODOLOGIA 23

3.1 Animais e obtenção da amostra 23

3.2 Processamento histológico 23

3.2.1 Coloração pela Hematoxilina e Eosina 24

3.2.2 Coloração por Alcian Blue pH 0,5 24

3.2.3 Processamento para Imuno-histoquímica 25

3.3 Análise histomorfométrica 26

3.4 Análise estatística 27

4 RESULTADOS 28

4.1 Erupção clínica 28

4.2 Evolução do processo eruptivo e suas alterações histológicas 28

4.2.1 Involução do retículo estrelado 28

4.2.2 Deposição dos tecidos mineralizados, esmalte e dentina 31

4.2.3 Alterações na lâmina própria 31

4.2.4 Formação e reabsorção óssea 32

4.2.5 Análise histomorfométrica 35

4.3 Quantificação de mastócitos na lâmina própria corada por Alcian Blue (AB) pH 0,5..... 38

4.4 Expressão de MMP-9 no germe dentário e tecidos circunjacentes..... 40

5 DISCUSSÃO 42

6 CONCLUSÕES 46

7 ANEXOS 47

7.1 Anexo A – Aprovação no Comitê de Ética..... 47

7.2 Anexo B – Artigo..... 48

7.3 Anexo C – Normas da revista..... 11

REFERÊNCIAS.....18

1 INTRODUÇÃO

Os dentes são órgãos formados a partir de uma interação epitélio-mesenquimal, cujo desenvolvimento ocorre dentro das criptas ósseas da maxila e mandíbula em formação (THESLEFF, 2003). A erupção dentária é o processo que permite ao dente atravessar a barreira de tecido ósseo alveolar que o circunda, bem como os tecidos moles suprajacentes, de modo que o elemento dentário possa emergir na cavidade da boca. Trata-se de um processo complexo, de natureza multifatorial, cujos mecanismos envolvidos ainda não estão inteiramente esclarecidos (NANCI, 2008).

1.1 O desenvolvimento dentário e a evolução do processo eruptivo

O processo de erupção dentária ocorre de forma simultânea ao próprio processo de odontogênese. À medida que os germes dentários vão crescendo, observa-se o desenvolvimento do tecido ósseo ao seu redor, constituindo as criptas ósseas. (NANCI, 2008; WISE & KING, 2008). Mesmo nas fases iniciais do desenvolvimento dentário, antes mesmo da formação da coroa, observam-se movimentos pré-eruptivos, nos quais é evidente o remodelamento ósseo das paredes dessas criptas, com a finalidade de acomodar a movimentação e o desenvolvimento dos germes dentários (GÓMEZ & MUNÕZ, 2006; NANCI, 2008; WISE & KING, 2008).

O desenvolvimento dentário pode ser dividido em etapas: estágio de iniciação, estágio de botão, estágio de capuz, estágio de campânula, estágio de formação da coroa e estágio de formação da raiz (GÓMEZ & MUNÕZ, 2006). O espessamento epitelial nos sítios destinados à formação dos dentes constitui a iniciação da odontogênese. À medida que esse espessamento epitelial resulta na invaginação deste epitélio no ectomesênquima subjacente, formando pequenas esférulas que representam o início da formação dos germes dentários, constiui-se a fase de botão. Com a continuação da proliferação epitelial, o botão dentário exibe um crescimento assimétrico e progride para o estágio de capuz. Nesse estágio, a porção epitelial mais desenvolvida constitui o órgão do esmalte, no qual se observa a diferenciação

das células epiteliais em três camadas distintas: epitélio externo, retículo estrelado e epitélio interno (THESLEFF, 2003). O órgão do esmalte envolve um aglomerado de células ectomesênquimais que formarão a papila dentária, responsáveis pela formação de dentina e polpa. Todo o germe dentário é envolvido por uma estrutura fibrosa de natureza mesênquimal, o saco ou folículo dentário, o qual originará as células responsáveis pela formação do cemento, ligamento periodontal e osso alveolar, sendo ainda elemento envolvido na liberação de moléculas responsáveis pela deflagração do processo eruptivo (WISE; FRAZIER-BOWERS; D'SOUZA, 2002; WISE, 2009). A porção epitelial será responsável pela formação do esmalte dentário, graças à presença dos ameloblastos, que se diferenciação a partir das células do epitélio interno (GÓMEZ & MUNÕZ, 2006).

Na fase mais avançada do estágio de sino ou campânula (Figura 01), as células mais periféricas da papila diferenciam-se em odontoblastos, os quais passam a secretar a primeira camada de matriz de dentina. Nas áreas em que a dentina começa a ser depositada, forma-se uma barreira de tecido mineralizado que impede a nutrição das células do epitélio interno e do estrato intermediário através da papila dentária. Essa redução do suporte de nutrição ocorre no momento em que as células do epitélio interno estão em processo de diferenciação em ameloblastos, preparando-se para secretar esmalte, havendo uma maior demanda de nutrientes. Para supri-la, o retículo estrelado, camada mais volumosa do órgão do esmalte, sofre um processo de involução, tornando-se mais estreito e permitindo assim uma modificação no padrão de nutrição dos ameloblastos e estrato intermediário, a qual passa a depender dos vasos presentes no folículo dentário (GÓMEZ & MUNÕZ, 2006).

Com a progressão da formação da coroa e o seu deslocamento gradual em direção ao epitélio oral, inicia-se a formação radicular e das demais estruturas do periodonto de sustentação do dente. Um folículo fibrocelular circunda o germe dentário e retém sua conexão com a lâmina própria da membrana mucosa por meio de um feixe de tecido fibroso contendo resíduos da lâmina dentária, chamado de cordão gubernacular. Este cordão ocupa o canal gubernacular, que será ampliado por ação osteoclástica, favorecendo o movimento de ascensão do germe. Nesta fase o órgão do esmalte e o folículo dentário produzem e liberam moléculas necessárias para a erupção, tais como o fator de crescimento epidérmico (EGF), interleucina-1 (IL-1) e

fator estimulante de colônias-1 (CSF-1). O EGF (fator de crescimento epidérmico), diretamente ou através do TGFβ-1 (fator de crescimento transformante Beta) inicia uma cascata de sinais sucessivos que ativam o processo de erupção. Inicialmente ocorre a secreção de IL-1(interleucina 1) pelas células do retículo estrelado, o que induz a expressão de CSF-1 (fator estimulante de colônias) nas células do folículo dentário. CSF-1, por sua vez, atrai precursores mononucleados no folículo dentário e aumenta a expressão do proto-oncogênese c-fos (WISE *et al* 2006), ou outros fatores genéticos como NFkB (ativador de fator nuclear) através de seu receptor RANK (WISE, 2009; FALONI *et al*, 2007; WISE, BOWERS, D'SOUZA, 2002). Este último, mediante a estimulação do ligante RANKL, secretado por osteoblastos, cuja expressão é detectada no folículo a partir do 3º dia de vida dos animais, estimula a fusão e transformação dos precursores mononucleados em osteoclastos, necessários para a reabsorção óssea da parte coronal da cripta alveolar e para a erupção dentária (WISE, BOWERS, D'SOUZA, 2002; FALONI *et al*, 2007; WISE, 2009).

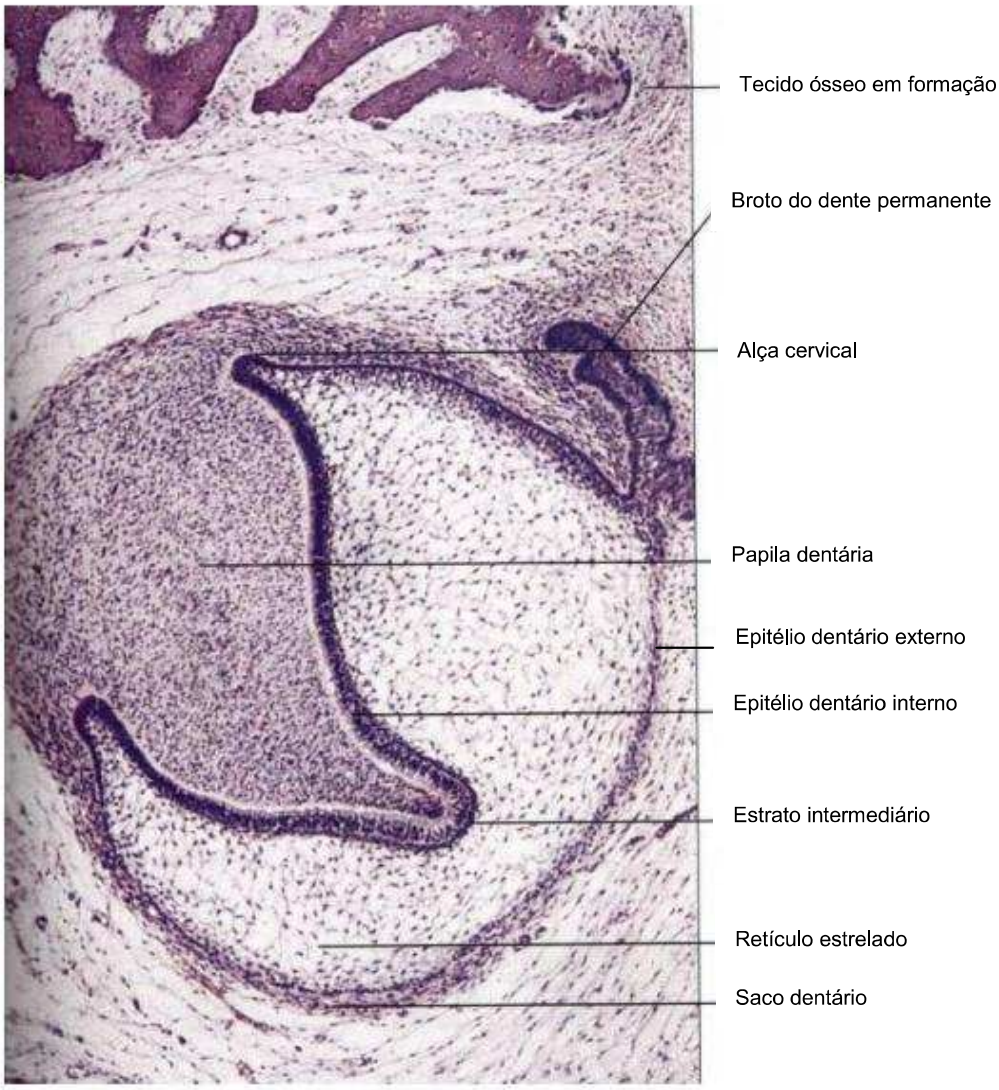

Figura 01- Germe dentário no estágio de campânula. A fotomicrografia mostra os elementos derivados do ectomesênquima (papila e saco ou folículo dentário) e derivados do ectoderma oral, representando o órgão do esmalte com suas camadas: epitélio externo, retículo estrelado, epitélio interno e estrato intermediário. Adaptado de GÓMEZ & MUNÕZ, 2006.

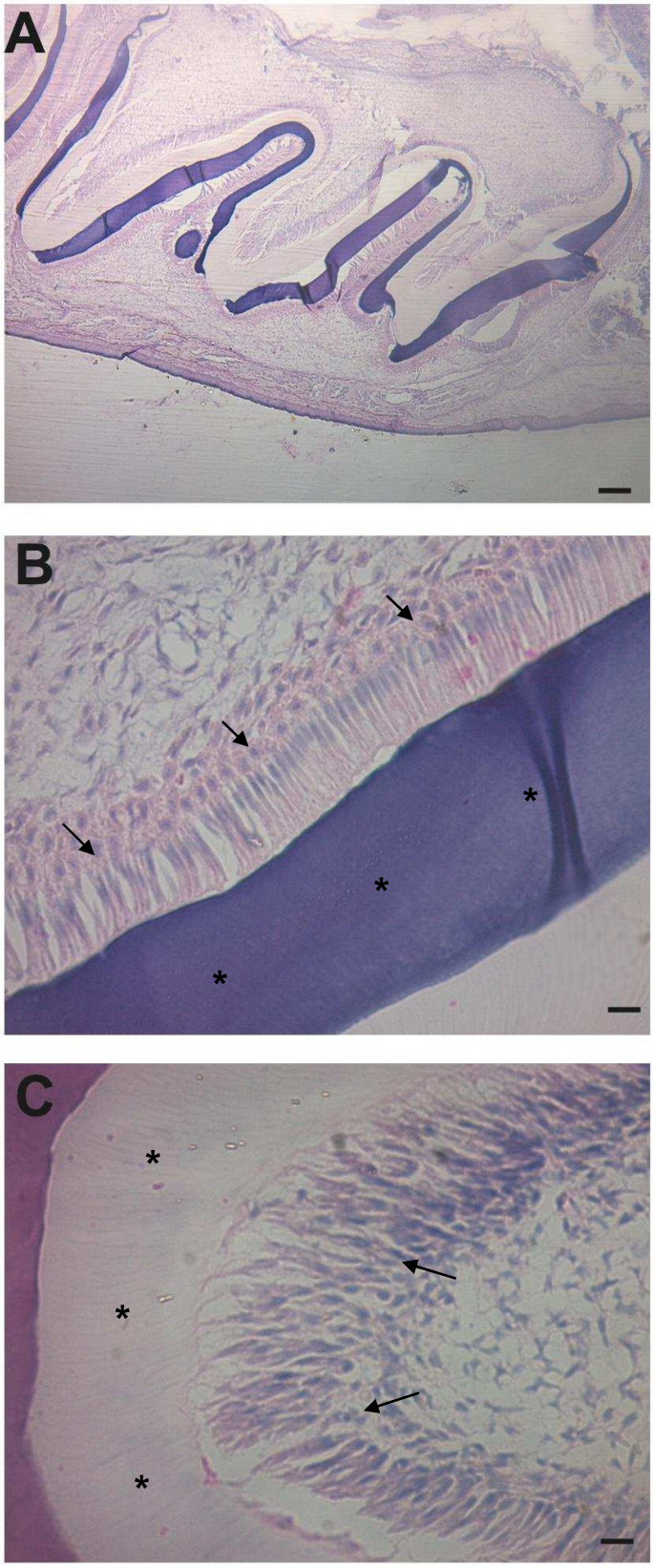

Figura 02- Desenvolvimento do germe dentário de molares de rato. A: Aspecto geral do germe em fase se secreção de tecidos mineralizados nacoroa. B: Camada de ameloblastos (seta preta), esmalte (asterisco). C: Camada de odontoblastos (seta preta), dentina (asterisco). A - Escala de 100 micrômetros. Aumento de 4x. B - Escala de 10 micrômetros. Aumento de 40x. Hematoxilina e Eosina. Arquivo pessoal.

1.2 A remodelação do tecido ósseo durante a erupção dentária.

Sabe-se que a velocidade da erupção depende principalmente da quantidade de reabsorção do osso que cobre a superfície superior do dente e à medida que essa barreira é totalmente reabsorvida, o processo eruptivo avança com maior rapidez (WISE & KING, 2008). Isso ocorre, basicamente, pela ação de células responsáveis pela degradação óssea, os osteoclastos (WISE, YAO, HENK, 2007) na parte coronária ao folículo dentário, na fase intra-óssea do movimento dentário eruptivo, cuja ativação é dependente de vários fatores.

Os osteoclastos apresentam-se como células multinucleadas de citoplasma vacuolado, eosinofílico e abundante em lisossomos, sendo facilmente reconhecíveis histologicamente. Apresentam ainda forte atividade da enzima fosfatase ácida resistente ao tartarato, que pode ser detectada em testes amplamente utilizados na literatura (FALONI *et al*, 2007). Quando em atividade, os osteoclastos apresentam no citoplasma um intenso tráfego de vesículas lisossomais contendo enzimas ácidas e proteolíticas, tais como MMP-9 e catepsina K. Tais vesículas se fusionam à membrana e são liberadas na superfície após a adesão dos osteoclastos à superfície óssea. O íntimo contato com o osso promove alterações na membrana do osteoclasto originando prolongamentos e reentrâncias, formando uma estrutura denominada borda em escova, através da qual vesículas são transportadas para degradação da matriz óssea. Na periferia dessa borda, há uma região pobre em organelas e rica em actina e miosina, a zona clara, responsável pela adesão do osteoclasto à superfície óssea. Essa adesão forma um microambiente fechado, denominado lacuna de reabsorção, onde ocorre a dissolução de hidroxiapatita e fibras colágenas da matriz óssea (VÄÄNÄNEM, 2005; GOMEZ & MUÑOZ, 2006).

A formação dos osteoclastos, sabidamente, é dependente da ativação de várias células e moléculas que trabalham na quimiotaxia e fusão de precursores mononucleados provenientes da medula óssea. Entre estas células podem ser citados monócitos, macrófagos, mastócitos e células T. Moléculas importantes como interleucina-1 alfa (IL-1 α), fator de necrose tumoral alfa (TNF-α), fator estimulador de colônias-1 (CSF-1), o receptor ativador do fator nuclear kappa B (RANK) e seu ligante, o ligante do receptor ativador do fator nuclear kappa B (RANKL), além da osteoprotegerina (OPG), um competidor de RANK, são fatores essenciais na

formação osteoclástica (WISE, FRAZIER-BOWERS, D' SOUZA, 2002; WISE & KING, 2008; WISE, 2009). As moléculas envolvidas nesse mecanismo são, em sua maioria, formadas e secretadas pelo folículo dental ou através de interações deste com moléculas produzidas pelo retículo estrelado (WISE, FRAZIER-BOWERS, D' SOUZA, 2002; WISE, 2009). Dentre os fatores envolvidos no processo, a via RANK/RANKL/OPG é para muitos a principal via de formação de osteoclastos. A expressão do ligante RANKL e sua interação com o receptor RANK, presente em precursores de osteoclastos, resulta em ativação de proteínas responsáveis pela fusão de precursores mononucleados e consequente formação de osteoclastos. A OPG, competidor de RANK, quando presente, atua impedindo tal processo (WISE *et al*., 2000; BORD *et al*., 2003).

Apesar de várias teorias terem sido propostas ao longo dos anos com o objetivo de explicar o mecanismo que impulsiona o deslocamento axial do dente em direção à cavidade da boca, ainda não se sabe exatamente a maneira pela qual essa cascata de eventos se desenvolve. Entretanto, pesquisas têm apontado o folículo dentário como peça-chave para desencadear esse processo, coordenando a reabsorção do osso alveolar que se interpõe entre o germe dentário e a mucosa oral e estimulando a formação de osso na base do alvéolo, para impulsionar o movimento axial do dente (MARKS & CAHILL, 1987; WISE, 2009; WISE, YAO, HENK, 2007).

A deposição óssea na base do alvéolo tem sido apontada como uma verdadeira força motriz para alavancar o movimento eruptivo em dentes de erupção limitada (WISE, YAO, HENK, 2007). No trabalho de Marks e Cahill, em 1987, quando removeu-se cirurgicamente a metade caudal do folículo dentário dos germes dentários, observou-se a falta de aposição óssea na base da cripta, com consequente falta de erupção desses germes. Isso porque as células da metade basal do folículo exibem forte expressão do gene que codifica a proteína morfogenética do osso (BMP-2, do inglês *Bone Morphogenetic Protein*), considerada um importante marcador de formação óssea (WISE & YAO, 2006). Em ratos essa expressão começa a aumentar no 3º dia de vida, com máxima expressão no dia 09 pós-natal. Essa expressão se correlaciona com o início da formação de osso alveolar no 3º dia de vida. Apesar de ainda não ter sido comprovado, a aposição óssea na parte basal do germe é tida como um fator causal para a erupção dentária, uma vez que o início do crescimento ósseo coincide com uma rápida taxa de

erupção, como mostrado em estudos experimentais. Esse crescimento é tão intenso durante a fase intra-óssea da erupção, que para alguns autores o dente não tem outro caminho a seguir que não seja o da via eruptiva formada na parte coronal da cripta óssea devido à atividade reabsortiva dos osteoclastos (WISE, 2009).

Estudos pioneiros conduzidos em pré-molares de cães demonstraram que a metade coronária do folículo dentário relaciona-se com a regulação da reabsorção óssea, de modo que quando essa região era removida, não acontecia reabsorção da parte coronal da cripta óssea e também não acontecia erupção dentária (MARKS & CAHILL, 1987).

1.3 A fase extra-óssea do movimento eruptivo: a degradação da lâmina própria

Com a reabsorção de todo o osso interposto entre o germe dentário e a mucosa oral, faz-se necessário remover o tecido conjuntivo da lâmina própria, para permitir que as células do epitélio reduzido se fusionem às células do epitélio oral e formem um canal epitelial que permite a erupção do dente sem que haja hemorragia (GÓMEZ & MUNÕZ, 2006).

Vários trabalhos têm relatado a importância das metaloproteinases (MMPs) da matriz como moléculas importantes na remoção da lâmina própria, seja em condições fisiológicas ou na progressão de cistos e tumores. Pelo menos 28 membros desta família já foram caracterizados. As MMPs são uma família de enzimas proteolíticas zinco-dependentes, capazes de degradar todos os componentes da matriz extracelular (CERRI *et al* 2010; MATOS *et al*, 2012). Estas enzimas são sintetizadas com um propeptídeo N-terminal que precisa ser removido para alcançar atividade proteolítica. (CERRI *et al* 2010). MMPs são produzidas por numerosos tipos celulares, incluindo fibroblastos, macrófagos e mastócitos.

Os mastócitos são células do sistema imune derivados de progenitores da medula óssea, sendo importantes nas reações alérgicas, na inflamação, autoimunidade e respostas mediadas por células T imunitárias. Podem ser ativados diretamente por agentes patogênicos, incluindo bactérias, vírus e parasitas, assim como por diversos produtos solúveis derivados destes agentes patogênicos. Além destes,

anafilatoxinas, citocinas, hormônios e neuropeptídeos podem desencadear a ativação de mastócitos, levando à degranulação e a secreção de mediadores de resposta imune (METZ & MAURER, 2007; GALLI & TSAI, 2008). Produtos de mastócitos também podem promover alterações nos tecidos que são afetados por estas respostas inflamatórias, incluindo a digestão tecidual ou remodelação dos elementos estruturais dos tecidos (METZ & MAURER, 2007; GALLI & TSAI, 2008).

Trabalhos já demonstraram que os mastócitos produzem MMP-1, MMP-2 e MMP-8, promovendo a digestão de componentes da matriz extracelular da lâmina própria gengival devido à desagregação do colágeno. A MMP-9, especificamente, também conhecida como gelatinase β, atua digerindo o colágeno (tipo IV, V e VII), fibronectina e elastina. Além disso, tem-se sugerido que a MMP-9 exerce um papel crucial na reabsorção óssea, visto que osteoclastos expressam altos níveis dessa enzima. Estudos sobre a erupção dentária demonstraram ainda a expressão de MMP-9 nos mastócitos, principalmente nas fases mais tardias da penetração do elemento dentário na mucosa, sugerindo a importância dessas células para o movimento eruptivo (CERRI *et al* 2010).

Durante o processo de erupção dentária, observam-se mudanças morfológicas no germe dentário em desenvolvimento. Logo após o término da secreção do esmalte, quando a coroa do dente está completamente formada, observa-se uma regressão das camadas que constituem o órgão do esmalte. Estas se fusionam formando o epitélio reduzido do esmalte, um epitélio constituído de poucas camadas de células cúbicas a achatadas. Este exerce funções importantes, protegendo o esmalte do dente em erupção do contato com o tecido conjuntivo circunjacente, além de secretar MMPs que degradam o tecido conjuntivo. Uma vez vencida a barreira conjuntiva, as células do epitélio reduzido se proliferam até encontrarem com as células do epitélio oral, fusionando-se e formando um cordão epitelial que permite a erupção do dente sem que haja hemorragia. (GÓMEZ & MUNÕZ, 2006).

Na etapa pós-eruptiva, o dente mantém contato com seus antagonistas, assim como se movimenta por toda sua vida. Tais movimentos podem ser de acomodação, para compensar o crescimento da maxila e mandibula durante a puberdade, e também para compensar o desgaste oclusal e interproximal dos dentes (GÓMEZ & MUNÕZ, 2006).

Dessa forma, o processo eruptivo demonstra-se complexo, assim como dependente de vários fatores. Apesar dos avanços na pesquisa básica odontológica, os mecanismos que norteiam o processo de erupção dentária ainda estão pouco esclarecidos. Assim, avaliações do progresso da remodelação tecidual ao longo do processo eruptivo, associada à detecção das células e enzimas relacionadas a esse processo são importantes para ampliar os conhecimentos existentes acerca dos mecanismos que culminam na emergência do elemento dentário na cavidade da boca.

2 OBJETIVOS

2.1 Objetivo geral

- Analisar a remodelação tecidual ao longo do processo de erupção de molares de rato.

2.2 Objetivos específicos

- Realizar análise clínica da mucosa alveolar de ratos, na região do primeiro molar superior direito, registrando o aspecto tecidual.
- Realizar análise histológica das hemi-maxilas de ratos de diferentes idades, observando o grau de desenvolvimento dentário, o aspecto do osso alveolar, do tecido conjuntivo e do processo eruptivo em si.
- Quantificar a área de aposição óssea na base do alvéolo e reabsorção na parte coronal da cripta óssea dos molares em cada grupo de estudo, correlacionando esses dados com o avanço do processo eruptivo.
- Quantificar o número de osteoclastos na parte coronal da cripta óssea dos molares em cada grupo de estudo, correlacionando esses números com o avanço da reabsorção óssea do osso coronal.
- Quantificar o número de mastócitos na lâmina própria na região de molares ao longo do processo eruptivo.
- Analisar a expressão de MMP-9 nos tecidos circunjacentes ao órgão dentário ao longo de todo o processo eruptivo.

3 METODOLOGIA

3.1 Animais e obtenção da amostra

Foram utilizados 38 ratos Wistar, com idades variando entre 02 a 17 dias (o número de animais e a idade serão especificados em cada experimento, mais abaixo). Todos os animais foram anestesiados via intraperitoneal com Ketamina (30mg/kg) e Xilazina (3mg/kg), submetidos a exame clínico para avaliação da mucosa oral e possível erupção dentária. Em seguida, os animais foram submetidos à eutanásia por decapitação e suas maxilas foram removidas e processadas para técnica histológica. O trabalho foi aprovado pelo Comitê de Ética em Pesquisa do Centro de Ciências da Saúde da Universidade Federal do Espírito Santo (UFES), com registro de número 006/2011 (Anexo A).

3.2 Processamento histológico

As maxilas foram dissecadas e a hemiarcada direita foi fixada à temperatura ambiente durante 48 horas em solução de formaldeído a 4% tamponado a pH 7.2 com fosfato de sódio 0.1M. As hemiarcadas fixadas foram descalcificadas durante 30 dias em solução de EDTA 7% contendo 0.5% de formaldeído tamponado com fosfato de sódio 0.1M, pH 7.2. Após esse período, os espécimes foram lavados e depois desidratados em concentrações crescentes de etanol, clarificados em xilol e incluídos em parafina. Os blocos foram submetidos à microtomia para a obtenção de cortes seriados com 3 e 5µm de espessura, sendo os primeiros destinados à realização de técnica imuno-histoquímica e os mais espessos para a coloração pela Hematoxilina e Eosina (HE) e Alcian Blue (AB) pH 0,5. Os cortes obtidos foram reidratados em concentrações decrescentes de etanol e submetidos à técnica de coloração por HE, AB e ao processamento imunohistoquímico. Para a análise das lâminas foram utilizados 04 cortes de cada dente em cada técnica de colocração utilizada.

3.2.1 Coloração pela Hematoxilina e Eosina

Esta técnica foi realizada para a análise de reabsorção e formação óssea foi utilizado um total de 14 animais, com as seguintes idades: 02, 04, 06, 09, 11, 14 e 17 dias, tendo sido utilizados para cada idade 02 animais.

Os cortes obtidos pela microtomia foram desparafinizados em estufa a 60°C por 40 min. A diafanização foi feita em três banhos de xilol: xilol II; xilol I e álcool/xilol, tendo cada um a duração de 05 minutos, em seguida foram reidratados em concentrações decrescentes de etanol, com duração de 05 minutos. Posteriormente foi realizada lavagem com água corrente, durante 05 minutos. A coloração foi feita com Hematoxilina em banho de 4,5 minutos, seguida de lavagem rápida em álcool ácido e coloração com Eosina por 2,5 minutos. Foi realizada a lavagem com álcool 80 e 90%. Os cortes foram desidratados e montados nas lâminas com Bálsamo do Canadá e lamínula. A quantificação de osteoclastos no osso coronal foi realizada por 01 avaliador, previamente calibrado por um experiente morfologista. As lâminas foram examinadas em microscópio óptico (Olympus AX70, Olympus America Inc., NY, USA).

3.2.2 Coloração por Alcian Blue pH 0,5

Esta técnica foi realizada para a análise da lâmina própria e quantificação dos mastócitos, foram utilizados 24 ratos Wistar, sendo 04 para cada idade (04, 06, 09, 11, 14 e 16 dias).

Os cortes obtidos pela microtomia foram desparafinizados em estufa a 60°C por 40 min. A diafanização foi feita em três banhos de xilol: xilol II; xilol I e álcool/xilol, tendo cada um a duração de 05 minutos, em seguida foram reidratados em concentrações decrescentes de etanol. A técnica de coloração foi feita com Alcian Blue durante 01 hora, posteriormente lavado em água destilada acidificada (pH: 0,5) por 30 segundos e em seguida em água destilada por 10 minutos. Foi realizada contra-coloração subsequente com Hematoxilina de Mayer por 30 segundos e lavagem em água destilada. Os cortes foram desidratados e as lâminas montadas com Permount. A quantificação de mastócitos na lâmina própria da via eruptiva foi

realizada por 01 avaliador, previamente calibrado. As lâminas foram examinadas em microscópio óptico (Olympus AX70, Olympus America Inc., NY, USA).

3.2.3 Processamento para Imuno-histoquímica

Para a análise imuno-histoquímica, foram utilizados 24 ratos Wistar, sendo 04 para cada idade (04, 06, 09, 11, 14 e 16 dias). Os cortes obtidos pela microtomia foram desparafinizados em estufa a 60°C por 40 min. A diafanização foi feita em três banhos de xilol: xilol II; xilol I e álcool/xilol, tendo cada um a duração de 05 minutos. Em seguida os cortes foram reidratados em concentrações decrescentes de etanol (100%, 90% e 80%) e água, com duração de 5 minutos cada etapa. A remoção do pigmento formólico foi feita com solução de hidróxido de amônio (10%) em etanol (95%) por 10 minutos. Os cortes foram lavados em água corrente e posteriormente lavados com PBS por 3 vezes, sendo 5 minutos cada, e em seguida forma submetidos à recuperação antigênica, utilizando uma solução tampão citrato (ácido cítrico a 10 mM e 0,05% de Tween 20 com pH 6), aquecida entre 90 e 95°C em banho Maria, por 30 minutos e lavados em água destilada. O sistema de detecção por polímeros foi o Novo Link Novocastra. Para neutralizar a peroxidase endógena foi utilizado o sistema Peroxidase Block/ProteinBlock. O anticorpo primário utilizado foi o anti-MMP-9 (Santa Cruz), diluído na proporção 1:1000, por 60 minutos, em temperatura ambiente e câmara úmida. Foi adicionado 50 ul de DAB Chromogen a 1ml de DAB (Spring) para desenvolver a atividade de peroxidase por 1,5 minutos. As lâminas foram enxaguadas em água corrente e em água destilada e posteriormente foi realizada a contra-coloração com Hematoxilina de Mayer. Os cortes foram desidratados e as lâminas montadas com Permount. A reatividade imuno-histoquímica para MMP-9 foi avaliada por 01 avaliador, previamente calibrado. As lâminas foram examinadas em microscópio de luz (Olympus AX70, Olympus America Inc., NY, USA). Foi realizado o controle negativo das lâminas pela omissão do anticorpo primário.

3.3 Análise histomorfométrica

Para a seleção dos cortes, as lâminas foram examinadas em microscópio de luz (Olympus AX70, Olympus America Inc.,NY, USA) com objetiva Olympus UPlan FI 20x/0.50. Os cortes selecionados foram analisados e fotografados com a câmera AxioCam ERc5s (Carl Zeiss Vision GmbH, Alemanha) e o programa AxioVision Release 4.8.2 (Carl Zeiss Vision GmbH, Alemanha) e salvas nos formatos TIF e ZIV para posterior análise.

As imagens dos cinco campos para quantificação do número de osteoclastos foram montadas em programa PowerPoint (Microsoft Inc, 2010) com sobreposicão de uma gradícula com 12 divisões. As imagens adquiridas foram devidamente identificadas e armazenadas em disco rígido para posterior avaliação. Análise histomorfométrica foi realizada pelo pesquisador previamente calibrado a partir das imagens adquiridas. Cada um dos cinco campos, com suas 12 subdivisões foram analisados e a quantidade de osteoclastos em cada subcampo foi quantificada. A contagem das 12 subdivisões foi somada para se obter o total do campo e os percentuais de cada item contado. O mesmo procedimento foi repetido para os demais quatro campos, e ao final foi feita a soma dos cinco campos mensurados, e o cálculo do percentual. Os seguintes critérios foram analisados: morfologia celular, com presença de células acidófilas multinucleadas apoiadas sobre a superfície óssea alveolar e presença de lacunas de Howship.

Para avaliação da área óssea formada, as imagens adquiridas foram devidamente identificadas e armazenadas em disco rígido para posterior avaliação. Análise histomorfométrica foi realizada a partir das imagens adquiridas com o auxílio de um computador e foi quantificada a área de aposição óssea em mm^2 de superfície na base da cripta alveolar analisada. Os seguintes critérios foram analisados: quantidade de aposição óssea versus a idade avaliada e estágio clínico da erupção.

A análise da quantificação de mastócitos foi realizada por meio de uma varredura de toda superfície tecidual da lâmina própria do primeiro molar superior dos animais em estudo e quantificação do número de mastócitos presentes na mesma. Imagens foram capturadas e salvas nos formatos TIF e ZIV para observação dos mastócitos

na lâmina própria. Foram capturadas imagens digitais também dos cortes processados pela técnica imuno-histoquímica.

3.4 Análise estatística

Todas as análises estatísticas foram realizadas usando o software GraphPad e foram considerados como significativos os resultados com o $p<0,05$. Os dados referentes à avaliação de reabsorção e aposição óssea foram submetidos ao teste t não paramétrico.

Para a análise de mastócitos as análises estatísticas foram realizadas usando o software GraphPad, Teste ANOVA "Kruskal-Wallis".

4 RESULTADOS

4.1 Erupção clínica

No exame clínico intra-oral de animais com 02, 04 (Figura 03-A) e 06 (Figura 03-B) dias de vida não foi possível observar elementos dentários e a mucosa apresentou-se dentro dos padrões de normalidade. Nos animais com 09 dias de idade (Figura 03-C) foi possível observar a erupção dos incisivos, principalmente os superiores, e a mucosa da região dos primeiros molares superiores começou a apresentar certo grau de isquemia. Nos animais de 11 dias (Figura 03-D) observou-se o progresso na erupção dos incisivos, principalmente os inferiores, e maior isquemia na região de primeiros molares superiores. Nos animais de 14 dias (Figura 03-E) os incisivos superiores apresentaram-se mais evidentes na cavidade da boca, mas ainda não foi possível observar a erupção dos molares, somente o já relatado aspecto isquêmico da mucosa oral. Nos animais de 17 dias (Figura 03-F) foi possível observar o início da erupção dos primeiros molares superiores, a mucosa na região desses dentes apresentou-se parcialmente irrompida permitindo a exposição de algumas cúspides dentárias na cavidade da boca. O arco dental tornou-se maior tanto no sentido ântero-posterior como no sentido látero-lateral (Figura 03-F). Além disso, foi possível observar alterações na mucosa do palato, sobretudo o desenvolvimento mais acentuado de rugas transversais.

4.2 Evolução do processo eruptivo e suas alterações histológicas

4.2.1 Involução do retículo estrelado

Nos animais de 02 dias (Figura 04-A) o retículo estrelado mostra-se em processo de involução, aos 09 dias essa involução fica mais evidente e a partir dos animais de 11 dias (Figura 04-E) o reticulo estrelado já involuiu completamente (Figura 04-D).

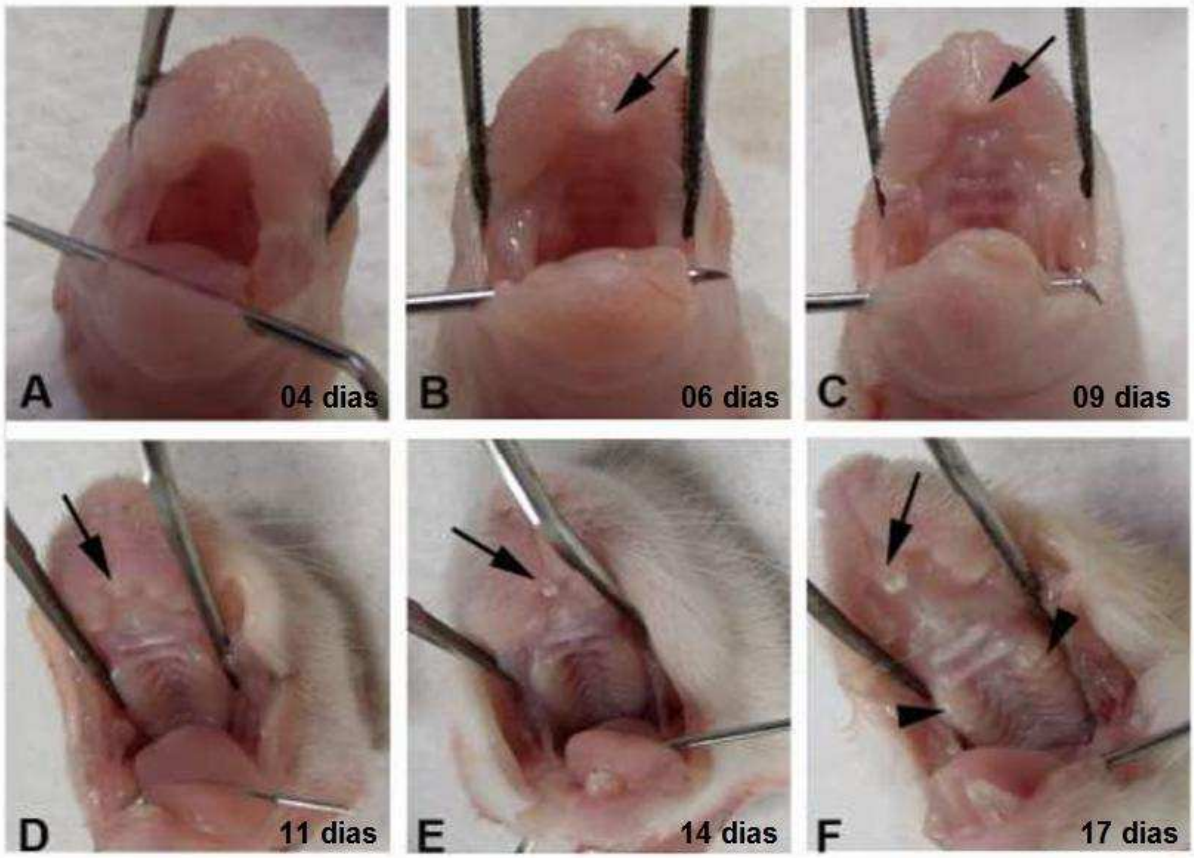

Figura 03- Análise da mucosa oral de ratos de 04 a 17 dias de vida. A; 04 dias. B: 06 dias. C: 09 dias. D: 11 dias. E: 14 dias. F: 17 dias. A- C: não foi constatada presença de elementos dentários na cavidade da boca, contudo em B e C é possível observar a presença submucosa dos incisivos centrais superiores (setas). D-F: Presença de áreas isquêmicas, com progressão deste estado com o aumento da idade do animal. Incisivos centrais superiores presentes na cavidade da boca (setas). Somente nos animais de 17 dias foi possível observar a presença de molares, os quais se encontram parcialmente erupcionados, com início da exposição de cúspides na cavidade da boca (cabeça de seta).

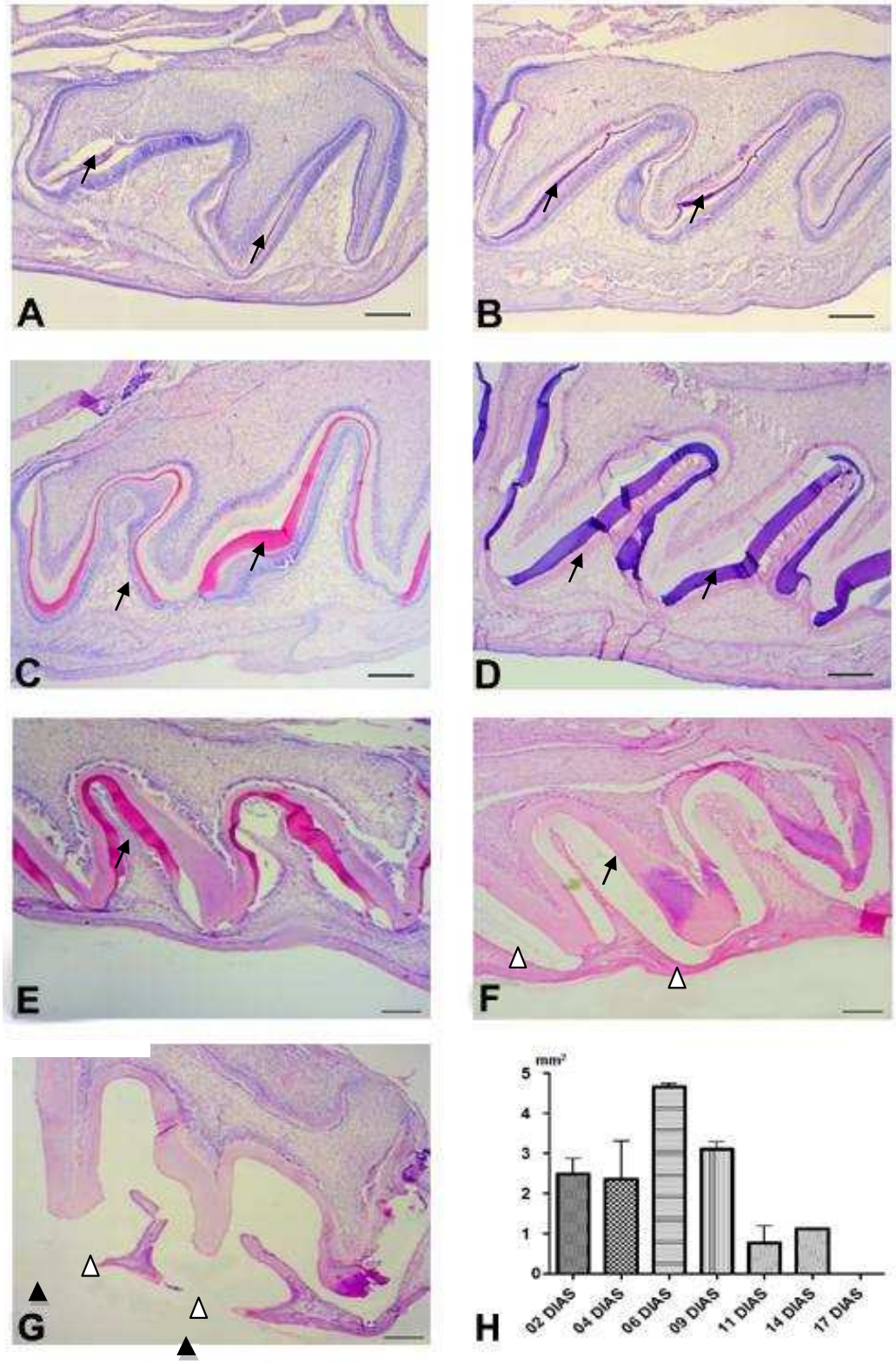

Figura 04- Análise histológica na aposição óssea dos ratos de 02 a 17 dias. A: 02 dias. B: 04 dias. C: 06 dias. D: 09 dias. E: 11 dias. F: 14 dias. G: 17 dias A-G: progresso na deposição de tecido mineralizado, esmalte e dentina (setas pretas). O esmalte na maior parte do dente em F e G já está maduro, visualizando-se apenas o espaço antes ocupado por ele (cabeça de seta branca). G: Ruptura de tecido conjuntivo e epitélio pelas cúspides do dente (cabeça de seta preta). Hematoxilina e Eosina. Escala de 200 micrômetros. Aumento de 4x. H: Área de superfície óssea na parte coronal ao longo do processo eruptivo de molares de ratos.

4.2.2 Deposição dos tecidos mineralizados, esmalte e dentina

Nos animais de 02 dias pode-se observar que o germe dentário está no estágio de formação da coroa (Figura 04-A) e o início da deposição dos tecidos mineralizados (esmalte e dentina) nos ápices das futuras cúspides. Observa-se maior avanço na deposição aos 04 dias (Figura 04-B), apresentando ameloblastos desenvolvidos e polarizados, caracterizando a atividade dessas células na secreção da matriz do esmalte. A atividade secretora continua nos animais de 06 dias (Figura 04-C), uma vez que há aumento na espessura dos tecidos e os ameloblastos aparecem bem mais desenvolvidos, polarizados. Aos 09 dias (Figura 04-D) os ameloblastos mantêm suas características anteriores, sendo possível observar progresso na deposição de dentina e esmalte, com considerável aumento na espessura dos mesmos. A deposição continua aos 11 dias (Figura 04-E) e os ameloblastos mantêm suas características anteriores ao redor de todo esmalte. Nos animais de 14 dias (Figura 04-F) é possível observar progresso na deposição de dentina e esmalte, sendo que só é possível visualizar esmalte na região cervical do germe, onde o esmalte é mais jovem. Na região mais coronal o esmalte é mais maduro e, portanto, mais mineralizado, tendo sido perdido durante o processamento histológico da lâmina. Os ameloblastos já não se apresentam na sua forma secretora, tendo reduzido suas dimensões e se fusionado às demais camadas do órgão do esmalte, constituindo o epitélio reduzido do esmalte. Nos animais de 17 dias (Figura 04-G) observa-se que a coroa está totalmente formada, revestida pelo epitélio reduzido do esmalte.

4.2.3 Alterações na lâmina própria

Nos animais de 02 dias o tecido conjuntivo da mucosa oral é frouxo e apresenta-se espesso, ocupando considerável espaço entre o osso alveolar e o epitélio oral, aspecto semelhante ao observado nos animais de 04 dias. Aos 06 dias o tecido conjuntivo é um pouco mais delgado se comparado às idades anteriores, principalmente nas pontas das cúspides. Nos animais de 09 dias o tecido conjuntivo apresenta-se mais delgado, principalmente nas regiões interpostas entre as cúspides dentárias e o epitélio oral, indicando um avanço do germe dentário em direção à mucosa oral. Com 11 dias o tecido conjuntivo ainda é notável entre epitélio

oral e ameloblastos e apresenta-se mais delgado se comparado às idades anteriores. O tecido conjuntivo aos 14 dias mostra-se reduzido, permanecendo principalmente nas regiões entre as cúspides; sobre elas, o conjuntivo apresenta-se mais delgado e quase inexistente. E aos 17 dias o tecido conjuntivo frouxo é observado somente entre uma cúspide e outra, pois sobre estas, esse tecido foi degradado por ocasião da penetração na mucosa do dente em erupção, o epitélio apresenta-se mais espesso em algumas regiões devido à fusão do epitélio reduzido do esmalte com o epitélio oral.

4.2.4 Formação e reabsorção óssea

O tecido ósseo ao redor do germe nos animais de 02 dias apresenta-se espesso na parte coronal (Figura 06-A) com grande presença de osteoclastos, indicando processo de reabsorção óssea, e mais delgado na parte basal com presença de osteoblastos (Figura 05-A).

Aos 04 dias (Figura 06-B) o tecido ósseo ao redor do germe apresenta-se com características semelhantes aos 02 dias, indicando a continuidade no processo de reabsorção óssea, e um pouco mais desenvolvido na parte basal (Figura 05-B), indicando a formação de osso nessa região.

O tecido ósseo aos 06 dias ao redor do germe ainda apresenta-se espesso na parte coronal (Figura 06-C), porém em menor quantidade se comparado às idades anteriores, indicando a continuidade no processo de reabsorção óssea. Na parte basal ao germe dentário o tecido ósseo mostra-se um pouco mais desenvolvido se comparado aos animais de idades anteriores e com presença de osteoblastos em sua superfície (Figura 05-C).

Aos 09 dias o tecido ósseo ao redor do germe ainda se apresenta espesso na parte coronal da cripta óssea (Figura 06-D) com presença de osteoclastos em sua superfície. Essa espessura é reduzida nas regiões interpostas entre os ápices das cúspides e a mucosa oral. Na base da cripta óssea o osso fica cada vez mais espesso, com presença de osteoblastos (Figura 05-D), se comparado às idades anteriores e semelhante aos animas de 06 dias.

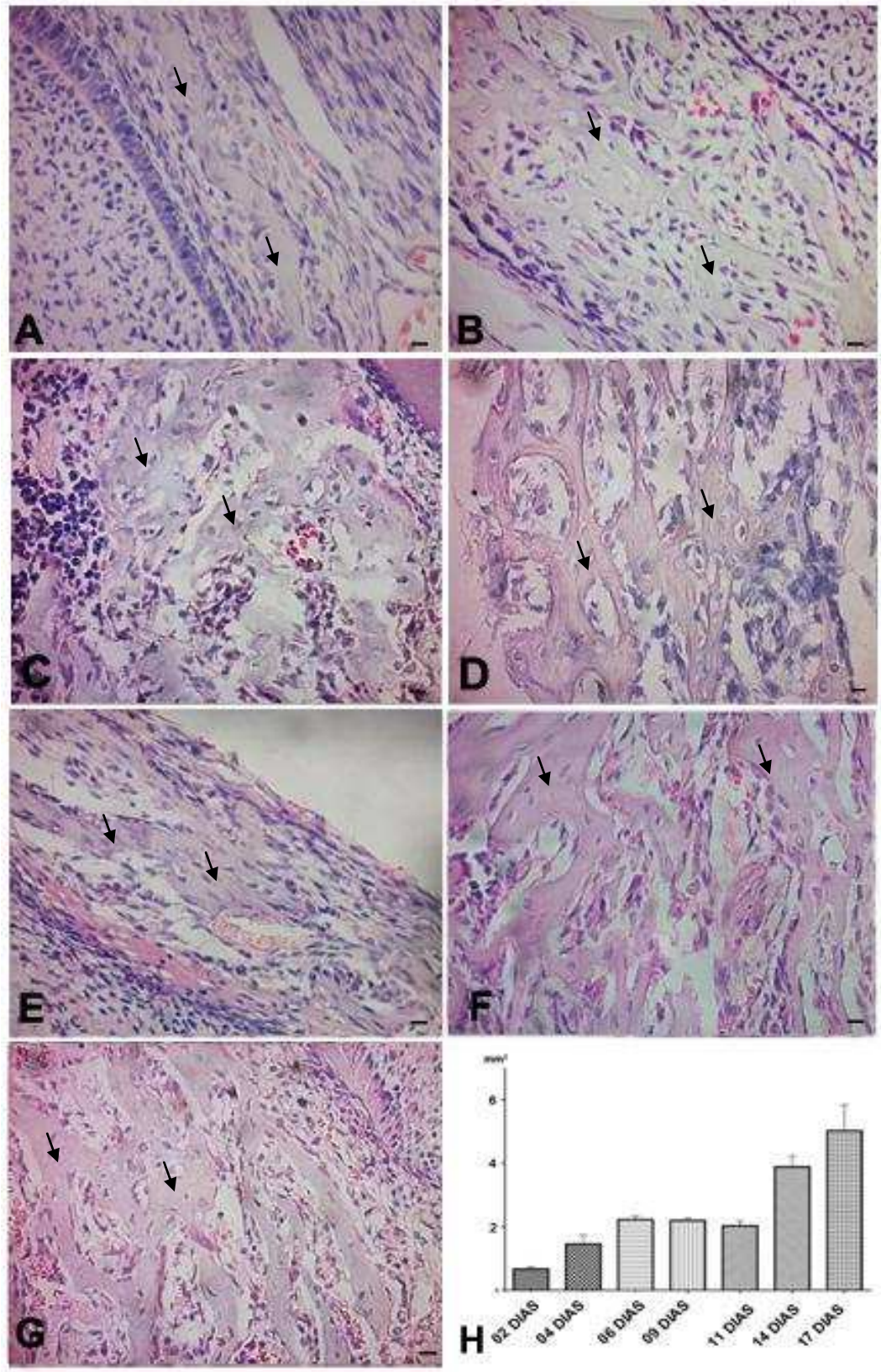

Figura 05- Análise histológica da aposição óssea na região basal dos ratos de 02 a 17 dias. A: 02 dias. B: 04 dias. C: 06 dias. D: 09 dias. E: 11 dias. F: 14 dias. G: 17 dias. A-G: Progresso no processo de aposição óssea na parte basal do dente. Trabéculas ósseas em formação (setas pretas). Hematoxilina e Eosina. Escala de 10 micrômetros. Aumento de 40x H: Progressão de aposição de área de superfície óssea na região basal do germe dentário do primeiro molar superior direito.

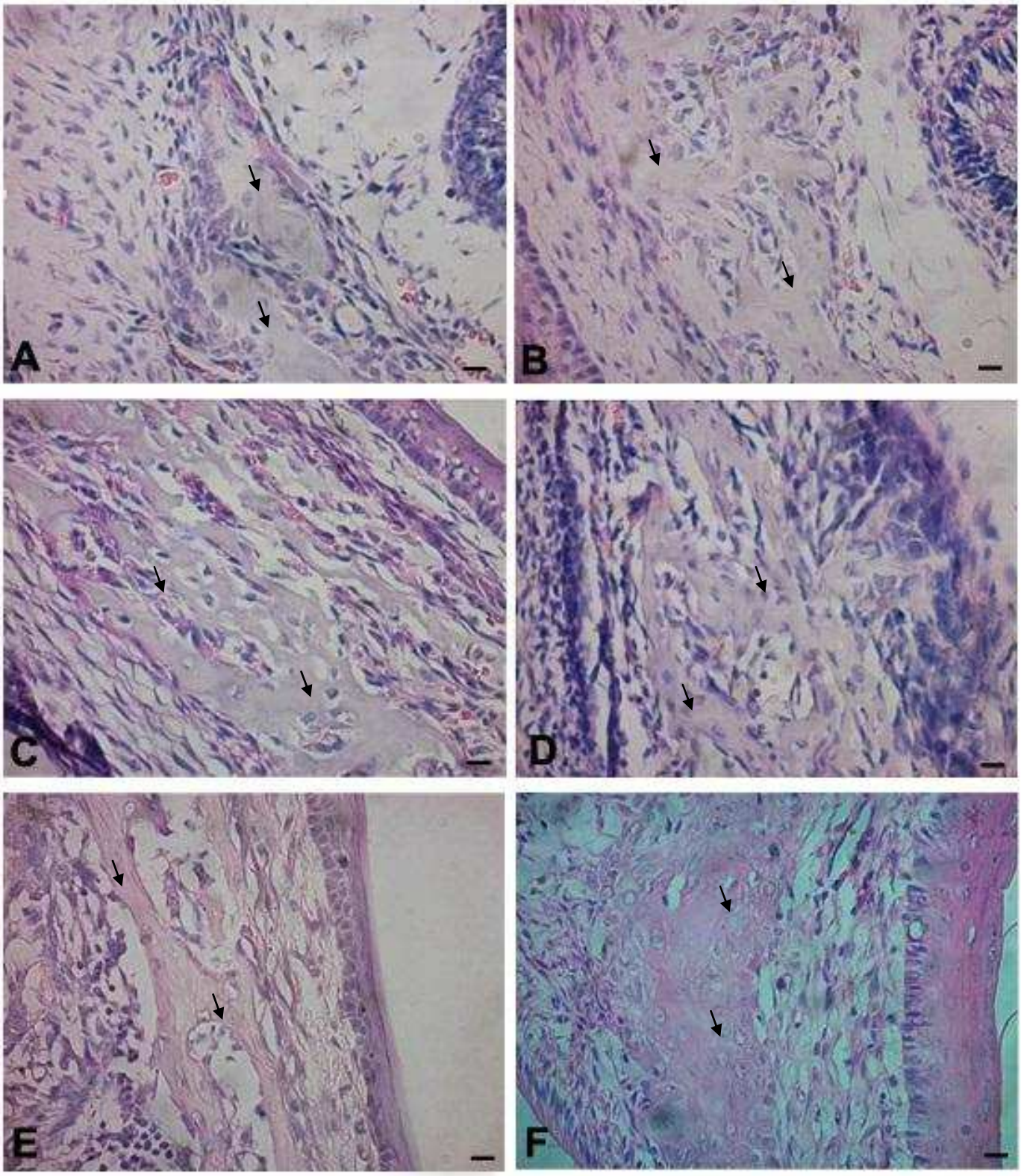

Figura 06- Análise histológica da reabsorção do osso coronal dos ratos de 02 a 14 dias. A: 02 dias. B: 04 dias. C: 06 dias. D: 09 dias. E: 11 dias. F: 14 dias. A-G: Progresso no processo de reabsorção óssea na parte coronal do dente. Trabéculas ósseas em reabsorção (setas pretas). Hematoxilina e Eosina. Escala de 10 micrômetros. Aumento de 40x. F: Osso observado entre as cúspides do dente, não é mais observado na parte coronal do germe dentário do primeiro molar superior direito.

Nos animais de 11 dias o tecido ósseo é presente ao redor de todo germe sendo mais espesso entre uma cúspide e outra e mais delgado sobre as cúspides (Figura 06-E), com presença de poucos osteoclastos. Na parte basal a espessura de tecido ósseo é semelhante à observada nos animas de 09 dias (Figura 05-E).

Aos 14 dias o tecido ósseo ao redor do germe apresenta-se mais delgado na região coronal, quase inexistente, com presença de poucos osteoclastos, e não se observa mais a presença de osso interposto entre a mucosa oral e os ápices das cúspides do germe dentário, somente entre as cúspides (Figura 06-F). Na parte basal (Figura 05-F) apresenta-se mais espesso, se comparado aos animais de idades anteriores. É possível notar um aumento na espessura do epitélio oral e evidente proliferação do epitélio reduzido do esmalte para se fusionar com o epitélio oral.

Nos animais de 17 dias o tecido ósseo ao redor do germe apresenta-se inexistente na região coronal e apresenta-se mais espesso na parte basal se comparado aos animais de idades anteriores. A ausência de tecido ósseo, conjuntivo e epitelial sobre as pontas de cúspides reafirmam o processo de erupção notado no exame clínico, onde foi possível observar a emergência de algumas cúspides na cavidade da boca do animal. Observa-se um maior avanço do processo de formação radicular, fato que ocorre justamente no momento em que o dente erupciona e aumenta a superfície óssea formada na parte basal do germe (Figura 05-G).

4.2.5 Análise histomorfométrica

A análise histológica demonstra um aumento na secreção de tecido mineralizado (dentina e esmalte) com o passar dos dias, assim como a diminuição da quantidade de osso e tecido conjuntivo interpostos entre o germe dentário e a mucosa oral.

Além disso, os dados mostram um aumento na quantidade de osso na parte basal ao longo dos dias e uma diminuição no número de osteoclastos na superfície óssea na parte coronal do dente. Para confirmar esses achados, foi conduzida uma análise morfométrica para contabilizar a presença dos osteoclastos sobre a superfície óssea localizada coronalmente ao germe dentário do primeiro molar superior direito. Foi observada uma diminuição no número de osteoclastos, assim como de área de

superfície óssea com o avanço da idade dos animais. A Figura 07-B mostra a quantificação dos osteoclastos sobre a superfície óssea interposta entre o germe dentário e a mucosa alveolar e revela a diminuição das células ao longo do processo eruptivo. Essa redução na contagem de osteoclastos mostrou ser significativa ($p < 0,05$) quando comparadas as seguintes idades: 02 dias com 06 dias ($p= 0,0474$); 02 dias x 09 dias ($p=0,0369$); 02 dias x 11 dias ($p=0,0200$); 02 dias x 14 dias ($p=0,0202$); 06 dias x 11 dias ($p=0,0299$) e 06 dias x 14 dias ($p=0,0389$).

Com relação à reabsorção óssea na parte coronal é possível observar (Figura 04-H) que a partir dos 02 e 04 dias há uma quantidade substancial de osso, que foi formado para a acomodação do dente em formação. Essa formação óssea progride até os 06 dias, a partir dos quais é possível observar o início da reabsorção óssea garantindo o progresso no processo eruptivo. Na transição entre 11 e 14 dias, podemos observar grande diminuição óssea, característica dessa idade devido à alta atividade osteoclástica. Na idade de 17 dias observa-se total reabsorção do osso coronal. Essa progressão (Figura 04-H) não mostrou ter relevância estatística ($p > 0,05$) quando comparadas as idades.

Com o objetivo de avaliar o progresso da deposição óssea na base da cripta ao longo do processo eruptivo, mensurou-se a área de aposição de tecido ósseo na região basal do germe dentário do primeiro molar superior direito. Foi observado um aumento de área ao longo do processo, porém observou-se uma estabilização na aposição de tecido ósseo nas idades de 06, 09 e 11 dias. A Figura 05-H mostra o progresso na aposição de área de superfície óssea ao longo do processo eruptivo. Essa progressão mostrou ter relevância estatística ($p < 0,05$) quando comparadas algumas idades (Tabela 01).

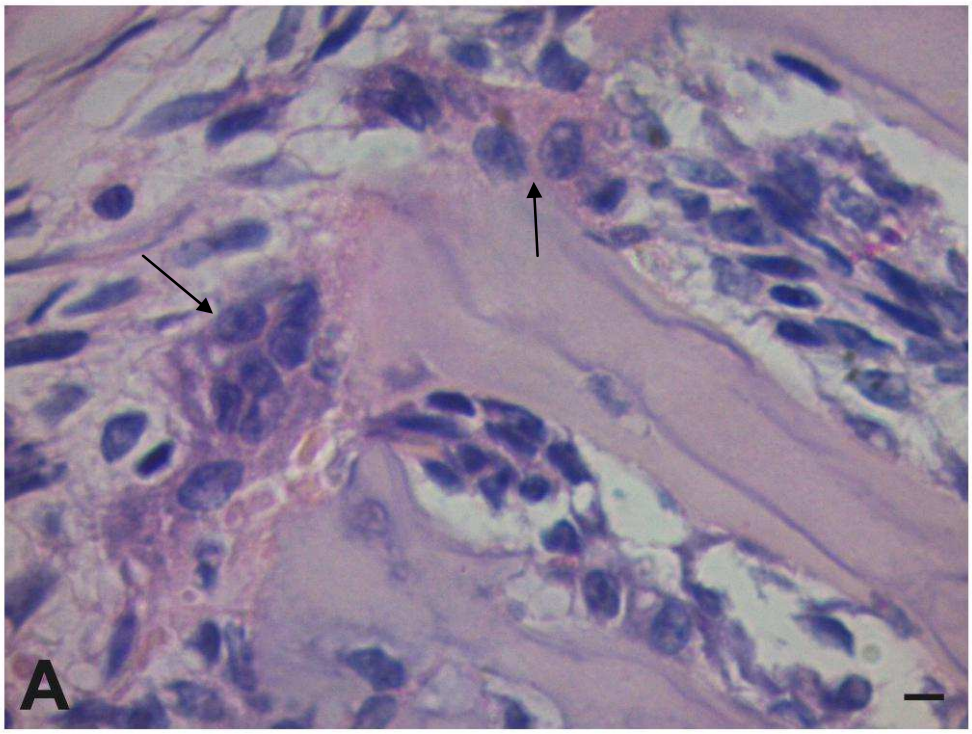

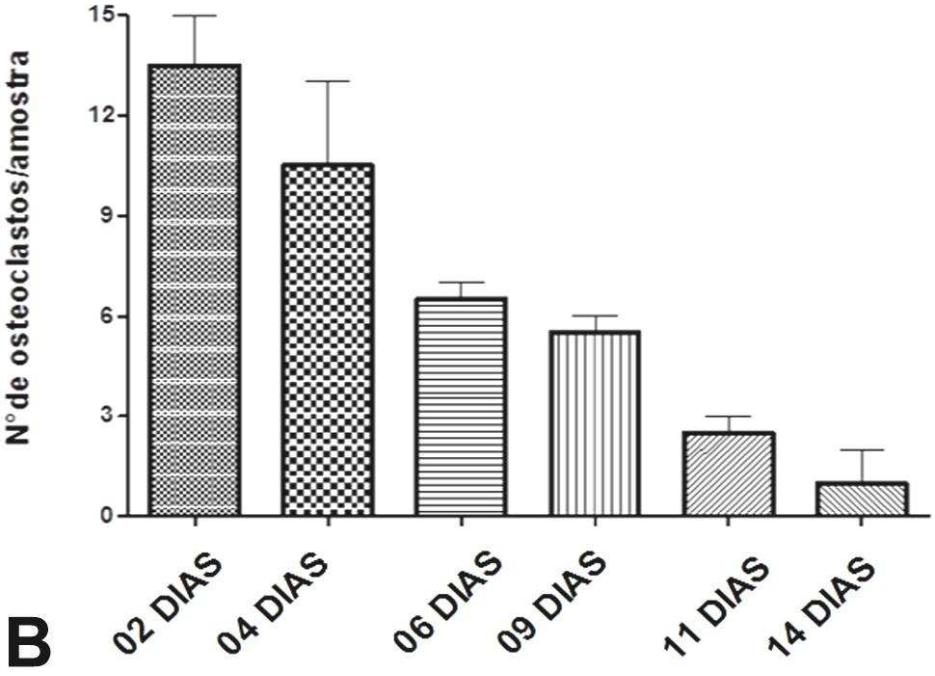

Figura 07- Análise histológica dos osteoclastos A: Osteoclastos (setas pretas) em animal da idade de 09 dias. Hematoxilina e Eosina. Escala de 05 micrômetros. Aumento de 100x. B: Quantidade de osteoclastos visualizados na superfície óssea coronal ao longo do processo eruptivo de molares de ratos.

IDADES	02 Dias	04 Dias	06 Dias	09 Dias	11 Dias
06 Dias	0,0077	-	-	-	-
09 Dia	0,0054	-	-	-	-
11 Dias	0,0157	-	-	-	-
14 Dias	0,0113	0,0313	0,0433	0,0398	0,0378
17 Dias	0,0344	-	-	-	-

Tabela 01: Relevância estatística entre idades na comparação da progressão de aposição de área de superfície óssea na região basal do germe dentário do primeiro molar superior direito.

4.3 Quantificação de mastócitos na lâmina própria corada por Alcian Blue (AB) pH 0,5

A coloração com AB demonstrou nos animais de 09 dias uma maior reabsorção do tecido ósseo coronal ao germe dentário e o tecido conjuntivo mais delgado, principalmente nas regiões interpostas entre as cúspides dentárias e o epitélio oral. É possível ainda observar uma maior presença de mastócitos na lâmina própria (Figura 08-A e B) se comparado às idades anteriores, o qual foi confirmado pela análise morfométrica realizada com o objetivo de avaliar a distribuição de mastócitos na lâmina própria na região de molares ao longo do processo eruptivo. Foi observado um aumento do número destas células até a idade de 09 dias e uma queda subsequente.

A figura 08-C mostra o número de mastócitos na lâmina própria ao longo do processo eruptivo. Foi utilizado um intervalo de confiança de 95% e relevância estatística com $p<0,05$ usando o Teste ANOVA "Kruskal-Wallis". O valor de p encontrado foi $p<0,0001$.

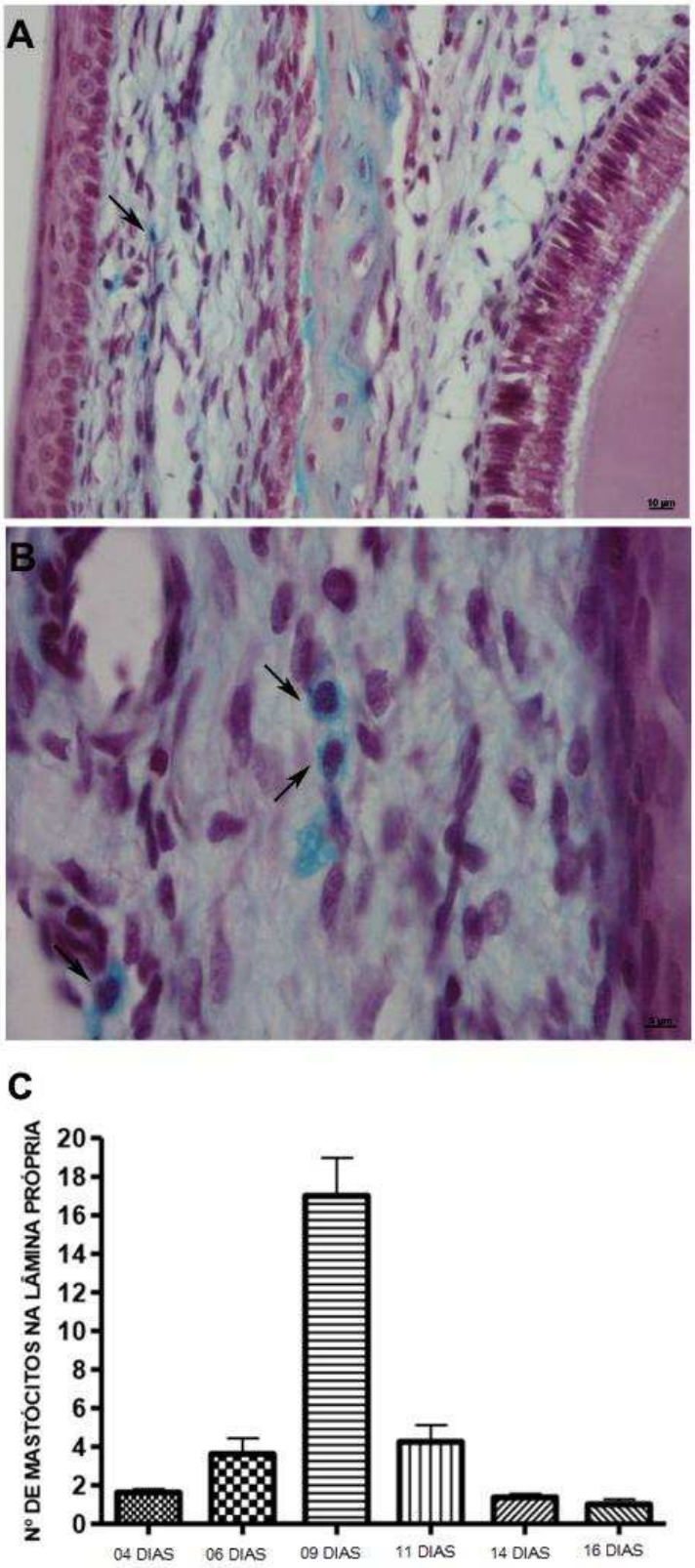

Figura 08- Análise histológica da lâmina própria corada com Alcian Blue pH 05,. A-B: Visualização dos mastócitos na lâmina própria durante o processo eruptivo com maior atividade na idade de 09 dias. A: Mastócitos (apontados pelas setas) na lâmina própria interposta entre tecido epitelial e tecido ósseo na parte coronal do germe dentário. Alcian Blue. Escala de 10 micrômetros. Aumento de 40x. B: Mastócitos evidenciados pela técnica de coloração Alcian Blue. Escala de 05 micrômetros. Aumento de 100x. C: Quantificação de mastócitos na lâmina própria na região coronal do germe dentário.

4.4 Expressão de MMP-9 no germe dentário e tecidos circunjacentes.

Uma vez que a literatura que aponta a atividade de MMP-9 como determinante no processo de reabsorção do osso coronal e da degradação da lâmina própria, analisamos a expressão dessa molécula durante o movimento eruptivo de molares de rato.

Na matriz extracelular do retículo estrelado foi possível observar a expressão de MMP-9 em alguns pontos aos 04 dias (Figura 09-A e 09-B), tornando-se mais evidente aos 06 dias. Aos 09 e 11 dias a marcação intensificou-se mantendo características semelhantes nestas duas idades e aos 14 e 16 dias não mais observamos retículo estrelado devido ao seu processo de involução.

Na parte óssea coronal ao germe dentário observa-se a expressão mais discreta nos animais de 04 e 06 dias (Figura 09-C) sendo possível observar a marcação em osteócitos (Figura 09-D), tornando-se mais evidente aos 09 dias. O tecido ósseo já se apresenta mais delgado aos 11 dias, entretanto a marcação permanece nos osteócitos e osteoclastos (Figura 09-G). Em 16 dias observa-se pouco tecido ósseo, mas este ainda apresenta expressão de MMP-9. A Figura 09-H mostra a quantificação dos osteoclastos imunomarcados sobre a superfície óssea e revela a diminuição das células ao longo do processo eruptivo. Essa redução na contagem de osteoclastos mostrou ser significativa ($p < 0,05$).

Na lâmina própria de animais de 04 dias foi observada pouca expressão, apenas em pontos isolados e em vasos neste tecido, sendo esta marcação semelhante a apresentada nos animais de 06 dias. Aos 09 dias observou-se uma maior expressão no tecido (Figura 09-E), em mastócitos (Figura 09-F) e vasos se comparado às idades anteriores. Com 11 dias o tecido conjuntivo mostra expressão de MMP-9 mais evidente nos vasos, principalmente nas regiões entre cúspides, a marcação fica bem evidente tanto na matriz extracelular quanto nos vasos, visto que a área entre ponta de cúspide e epitélio ocupada por este tecido apresenta-se mais estreita. Aos 14 dias já observamos epitélio reduzido do esmalte, e o tecido conjuntivo assemelha-se as características de 11 dias. E na idade de 16 dias as características de 14 dias são mantidas.

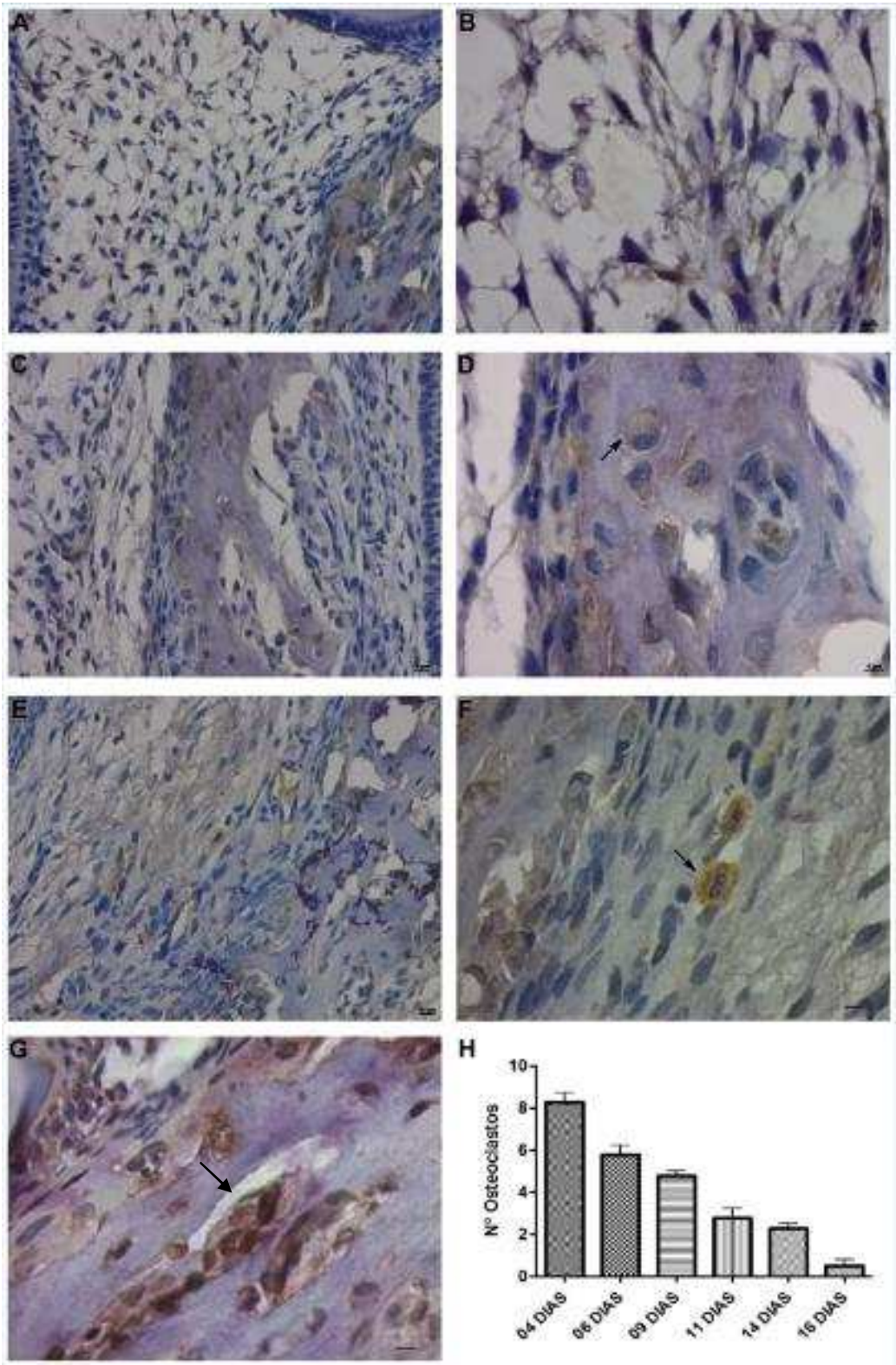

Figura 09- Expressão de MMP-9 no germe dentário e tecidos circunjacentes. A: Retículo estrelado aos 04 dias. B: Maior aumento do retículo estrelado onde pode-se observar a marcação das células do tecido. C: Tecido ósseo aos 06 dias. D: Maior aumento do tecido ósseo evidenciando a marcação em osteócitos apontado pela seta. E: Tecido conjuntivo aos 09 dias. F: Maior aumento do tecido conjuntivo (lâmina própria) mostrando a marcação em mastócito apontado pela. G Maior aumento do tecido ósseo coronal mostrando marcação em osteoclasto. H: Quantificação de osteoclastos imunomarcados. Imuno-histoquímica. Escala de 10 e 05 micrômetros. Aumento de 40 e 100x.

5 DISCUSSÃO

A erupção dentária requer uma intensa remodelação óssea da cripta que envolve o germe dentário em formação. Na fase intra-óssea do movimento dentário eruptivo ocorre, simultaneamente, fenômenos de aposição óssea na base do germe em formação e, sobretudo, reabsorção óssea na parte coronal do dente, essencial para formação do caminho eruptivo (WISE, YAO, HENK, 2007; WISE, 2009). Trata-se de um processo complexo que envolve uma série de alterações microscópicas que se refletem no aspecto da mucosa oral. Os resultados demonstraram, através do exame clínico intra-oral dos animais nas diferentes idades analisadas, que a erupção dentária ocorreu no 17º dia pós-natal. Resultados semelhantes foram observados em outros estudos (WISE, 2009; WISE & KING, 2008; WISE, FRAZIER-BOWERS, D' SOUZA, 2002). Estudos de Wise, Yao e Henk em 2007 afirmaram que o crescimento de tecido ósseo na base da cripta alveolar se inicia por volta do 3º dia de vida e termina por volta do 18º dia de vida quando o dente emerge na cavidade da boca, sendo de magnitude suficiente para mover o dente para a cavidade oral durante a fase intra-óssea.

A análise histológica mostrou que o desenvolvimento dentário ocorreu de forma simultânea ao processo eruptivo, sendo possível observar a progressão na deposição de dentina e esmalte. Nossos resultados demonstraram uma considerável espessura desses tecidos nos animais de 09 dias, dados semelhantes aos encontrados por Cerri e colaboradores, em 2010. No 14º dia quase todo o esmalte já sofreu processo de maturação, com exceção do esmalte da região cervical, o que também foi observado por Bradaschia-Correa, Massa, Arana-Chaves, em 2007.

Concordando com o trabalho de Wise, Yao, Henk, de 2007, neste estudo foi possível observar ativa reabsorção óssea na parte coronal para o estabelecimento da via eruptiva, além de aposição óssea na base do dente em formação, possibilitando o crescimento e acomodação do germe dentário. Os resultados demonstram que já no 9º dia, a reabsorção óssea começou a ficar mais evidente na região sobre as cúspides dentárias, reduzindo a quantidade de osso interposto entre o germe dentário e a mucosa oral. Essa reabsorção foi ainda mais evidente no 14º dia, sendo

esses resultados semelhantes aos encontrados em outros estudos (SYMONS, 2003; BRADASCHIA-CORREA, MASSA, ARANA-CHAVES, 2007; CERRI *et al*, 2010).

Nossos resultados ainda demostraram que a lâmina própria sofreu alterações estruturais, mostrando intensa degradação do seu tecido conjuntivo. Foi possível observar numerosos mastócitos na lâmina própria ao longo do processo eruptivo, e a análise histomorfométrica realizada revelou o aumento no número dessas células até a idade de 09 dias, quando ocorreu um pico numérico, e uma queda subsequente deste número nas idades seguintes. O estreitamento do tecido conjuntivo interposto entre o epitélio oral e o osso alveolar foi observado nesse estudo a partir do 6º dia e têm-se sugerido ser decorrente da degradação da matriz induzida por MMP-9 (CERRI *et al*, 2010). A consequente aproximação e fusão do epitélio reduzido do esmalte com o epitélio oral foram registradas nesse e em outros estudos, formando o canal epitelial pelo qual o dente emerge na cavidade da boca (CERRI *et al*, 2010). Esses eventos são caracterizados por uma mudança no padrão de coloração superficial da mucosa oral de rósea para esbranquiçada, caracterizando uma zona de isquemia. Isso ocorre na região da mucosa que está sendo pressionada pelas cúspides dentárias prontas para erupcionar e devido às modificações do tecido conjuntivo provenientes de alterações circulatórias que mais tarde levam a sua destruição. As células centrais do canal epitelial necrosam por falta de irrigação, o que, associada à pressão exercida pelo elemento dentário facilitam sua saída para a cavidade bucal sem que haja hemorragia (GÓMEZ & MUÑOZ, 2006).

Nossos resultados clínicos reafirmam tais alterações histológicas, uma vez que foi possível observar através do exame clínico intra-oral dos animais nas diferentes idades analisadas a região isquêmica da mucosa antes da erupção. Apesar de serem observadas essas alterações desde a idade de 09 dias, caracterizando a progressão do processo eruptivo, apenas nos ratos de 17 dias foi detectada de fato a erupção, confirmada pela presença parcial das cúspides do primeiro molar superior direito na cavidade oral. Resultados semelhantes foram observados em outros estudos que mostraram que a erupção do primeiro molar inferior não ocorre antes do dia 17 e 18 pós-natal (WISE, 2009; WISE & KING, 2008; WISE, FRAZIER-BOWERS, D' SOUZA, 2002).

Dada a necessidade de reabsorção óssea na parte superior ao germe dentário para possibilitar a erupção dentária, é fundamental a ação dos osteoclastos. Inicialmente essas células estão em grande número no tecido, subsequentemente, com a reabsorção da superfície óssea e diminuição da área a ser reabsorvida, há uma consequente queda no número dessas células (WISE; FRAZIER-BOWERS, D'SOUZA, 2002). Os resultados da nossa análise histomorfométrica demonstram claramente essa redução ao longo do processo eruptivo, juntamente com a diminuição da quantidade de osso que recobre a parte superior do dente. Essa diminuição é essencial e foi observada em outros trabalhos que avaliaram o processo de erupção dentária em molares de ratos (CERRI *et al*, 2010). Com relação à aposição óssea os resultados foram semelhantes aos observados em outros estudos (WISE, 2009; WISE & KING, 2008; WISE, FRAZIER-BOWERS, D 'SOUZA, 2002).

Estudos de Wise, Yao e Henk em 2007 afirmaram que o crescimento de tecido ósseo na base da cripta alveolar se inicia por volta do 3º dia de idade e termina por volta do 18º dia de vida quando o dente emerge na cavidade da boca, sendo de magnitude suficiente para mover o dente para a cavidade oral durante a fase intra-óssea. A análise histomorfométrica realizada revelou o aumento na área de tecido ósseo na parte basal do dente e um aumento na secreção de tecido mineralizado (dentina e esmalte) com o passar das idades. Entre 02, 04 e 06 dias esse aumento na espessura do osso na parte basal fica evidente. Porém entre o 9º e 11º dias não foi observado o aumento na área óssea e a mesma apresentou novo aumento no 14º e 17º dias concordando com o trabalho de Wise, Yao, e Henk de 2007 que apresentou resultados semelhantes. Em estudo anterior de Wise, em 2009, esta estabilização do processo de aposição óssea na parte basal foi explicada pela diminuição temporária da expressão do gene BMP-2 no folículo dentário durante os dias 05 e 07 corroborando assim com os estudos de Marks e Cahill em 1987 onde demonstraram que a remoção da metade basal do folículo de pré-molares de cães antes do início da erupção inibiu tanto a formação de osso na região basal quanto a erupção dos dentes.

De acordo com estudos de Wise em 2009 observa-se um pico de osteoclastogênese aos 10 dias de idade, fato este que pode estar diretamente ligado ao elevado

número de mastócitos no 9º dia observado em nosso estudo, onde sugerimos que estas células atuam no recrutamento dos precursores de osteoclastos.

Segundo Cerri e colaboradores em 2010 nos ratos de 09 a 11 dias de idade, os germes dentários estão em ativo processo de erupção devido à intensa reabsorção do osso e degradação do tecido conjuntivo da lâmina própria que reveste a parte coronal. Em nosso estudo, nos ratos de 09 dias de idade a lâmina própria continha mastócitos em número significativamente maior se comparados a todas as outras idades. Durante a fase intra-óssea de erupção, o aumento proporcional do número de mastócitos na lâmina própria e osteoclastos no tecido ósseo, indica que mastócitos podem estar envolvidos na reabsorção óssea e na degradação do tecido conjuntivo da lâmina própria, visto que a maior atividade destas células aos 09 dias pode estar diretamente relacionada ao ativo processo da via eruptiva nesta idade.

Estudos têm demonstrado o importante papel das MMPs na degradação de componentes extracelulares durante a manutenção e remodelação tecidual. Ao analisarmos a expressão de MMP-9 ao longo do processo eruptivo, foi observada imunomarcação positiva em diversos pontos do germe dentário, como nas células do retículo estrelado, e em tecidos circunjacentes. Nas idades de 9 e 11 dias a imunomarcação foi observada em células ocasionais da lâmina própria, além disso, uma evidente imunomarcação de osteoblastos e osteócitos foi observada na parte coronal do germe dentário, dados estes também encontrados em pesquisa realizada por Cerri e colaboradores em 2010. Semelhante a achados de outros estudos, nossos resultados sugerem ainda que a MMP-9 é secretada por mastócitos na lâmina própria em diferentes estágios de erupção dentária. Dessa forma, esses achados constituem um forte indicativo que a MMP-9 participa no processo de degradação dos componentes extracelulares da lâmina própria durante a erupção dentária.

6 CONCLUSÕES

Nossos resultados indicam que, à medida que o processo eruptivo avança, a superfície óssea sobre o germe dentário vai sendo reabsorvida, sendo esse processo mediado por osteoclastos. Estes, por sua vez, tendem a reduzir em número, acompanhando a redução da área óssea disponível.

Em concomitância, a área de superfície óssea na base da cripta alveolar vai sendo formada, porém entre as idades de 06, 09 e 11 dias há uma estabilização dessa aposição óssea que em seguida retorna a ocorrer, sugerindo que a força motriz da fase intra-óssea de erupção dentária se dá pela formação óssea na base da cripta alveolar.

Mastócitos imunomarcados por MMP-9 estão presentes na lâmina própria da via eruptiva em molares de ratos, sugerindo um papel dessas células na degradação do tecido conjuntivo.

O maior número de mastócitos aos 09 dias, época apontada na literatura como pico de osteoclastogênese, sugere uma participação parácrina de mastócitos no recrutamento dos precursores de osteoclastos, necessários para a reabsorção óssea e progressão do processo eruptivo.

Esses resultados em conjunto suportam a idéia de que a erupção dentária depende da ação coordenada entre aposição e reabsorção óssea ao redor do elemento dentário e degradação da lâmina própria e esse equilíbrio colabora para a emergência clínica do molar, a qual pode ser observada a partir do 17° dia dos animais estudados.

7 ANEXOS

7.1 Anexo A – Aprovação no Comitê de Ética

UNIVERSIDADE FEDERAL DO ESPÍRITO SANTO
CENTRO DE CIÊNCIAS DA SAÚDE
COMITÊ DE ETICA NO USO DE ANIMAIS - CEUA

CERTIFICADO

Certificamos que o Protocolo nº. 006/2011, relativo ao projeto de pesquisa intitulado **"Análise morfológica dos efeitos do estrógeno sobre o processo de erupção dentária em ratos"**, que tem como responsável o (a) docente **Karla Loureiro Almeida Coburn**, está de acordo com os princípios Éticos da Experimentação Animal, adotados pelo Comitê de Ética no Uso de Animais (CEUA-UFES), tendo sido aprovado na reunião ordinária de 01/07/11. Este certificado expira-se em 30/07/2016.

Vitória (ES), 14 de julho de 2011.

7.2 Anexo B – Artigo

Bone cells and Mast cells express MMP-9 during tooth eruption

Análise da MMP-9 na erupção dentária

Nayra de Souza Carvalho LIMA[1]

Isabella Roque MAGALHÃES[2]

Livia Fiorim de LIMA-PANSINI[1]

Letícia Nogueira da Gama de SOUSA-BAUTZ[3]

Marcos da Silva PACHECO[3]

Karla Loureiro Almeida COBURN[3]

(1) Programa de Pós-Graduação em Clínica Odontológica da Universidade Federal do Espírito Santo, Vitória, ES, Brasil

(2) Graduação em Odontologia da Universidade Federal do Espírito Santo, Vitória, ES, Brasil

(3) Departamento de Morfologia da Universidade Federal do Espírito Santo, Vitória, ES, Brasil

nayra_scl@hotmail.com, 55 (27) 998890340

Summary

Tooth formation results from a complex interaction between oral epithelium and the underlying ectomesenchyme. As these elements develop, ossification and tissue remodeling takes place around them, so they end up surrounded by a bone crypt. The aim of this study isto carry out an analysis of tissue remodeling and MMP-9 expression throughout the eruptive process in rat molars. For this purpose, a histomorphometric analysis was conducted and included the measurement of bone surface area in the basal and apical area of the bone crypt, the quantification of the osteoclasts and mast cells and the expression of MMP-9 on the tooth germ and surrounding tissues. Our results demonstrated a reduction of bone area on the apical region of bone crypt due to the osteoclastic activity, accompanied by a decrease in the number of these cells as bone is reabsorbed. Simultaneously, there was a progressive increase in bone area at the base of the bone crypt. High number of mast cells were quantified at the lamina propria of the nine days old rats, and those cells showed cytoplasmic expression of MMP-9, suggesting a possible role of these cells in the recruitment of osteoclast precursors, whose peak activity occurs at that same time. The same expression pattern was also observed in

osteoclasts, osteoblasts and osteocytes, suggesting a combined action of bone cells and mast cells in the cellular events that result in tissue remodeling during the eruptive process.

Key words: Tooth eruption, Bone resorption, Osteoclasts, Osteogenesis, Mast cells.

INTRODUÇÃO

Os dentes são órgãos formados a partir de uma interação epitélio-mesenquimal e à medida que vão crescendo, observa-se o desenvolvimento do tecido ósseo ao seu redor, constituindo as criptas ósseas da maxila e mandíbula em formação, as quais estão sob contínua remodelação com a finalidade de acomodar a movimentação dos germes dentários (1,2,3,4). A erupção dentária é o processo que permite ao dente atravessar a barreira de tecido ósseo alveolar que o circunda, bem como os tecidos moles suprajacentes, de modo que o elemento dentário possa emergir na cavidade da boca (3).

A velocidade da erupção depende principalmente da reabsorção do osso interposto entre o germe dentário e a mucosa oral e à medida que essa barreira é totalmente reabsorvida por ação osteoclástica, o processo eruptivo avança com maior rapidez (4). Além disso, a deposição óssea na base do alvéolo tem sido apontado como uma verdadeira força motriz para alavancar o movimento eruptivo em dentes de erupção limitada (5).

Concluída a reabsorção do osso coronal, faz-se necessário remover o tecido conjuntivo da lâmina própria, por meio da ação das metaloproteinases (MMPs). Pelo menos 28 membros desta família já foram caracterizados. As MMPs são uma família de enzimas proteolíticas zinco-dependentes, capazes de degradar todos os componentes da matriz extracelular, são produzidas por numerosos tipos celulares, incluindo fibroblastos, macrófagos e mastócitos (6). Isso permite que as células do epitélio reduzido se fusionem às células do epitélio oral e formem um canal epitelial que permite a erupção do dente sem que haja hemorragia (2).

Dessa forma, o processo eruptivo demonstra-se complexo, dependente de vários fatores ainda pouco esclarecidos. Avaliações do progresso da remodelação tecidual ao longo do processo eruptivo, associada à detecção das células e enzimas relacionadas a esse processo são importantes para ampliar os conhecimentos existentes acerca dos mecanismos que culminam na emergência do elemento dentário na cavidade oral.

MATERIAL E MÉTODOS

Obtenção da amostra

Foram utilizados 38 ratos Wistar, com idades entre 02 a 17 dias. Os animais foram anestesiados e submetidos à eutanásia por decapitação e suas maxilas foram removidas e processadas para técnicas histológicas. O trabalho foi aprovado pelo Comitê de Ética em Pesquisa do Centro de Ciências da Saúde da Universidade Federal do Espírito Santo (UFES), com registro de número 006/2011.

Processamento histológico

As maxilas foram dissecadas e a hemiarcada direita foi fixada em solução de formaldeído, descalcificadas durante 30 dias em solução de EDTA, após esse período, os espécimes foram desidratados, clarificados em xilol e incluídos em parafina. Os blocos foram submetidos à microtomia para imuno-histoquímica e para a coloração com Hematoxilina e Eosina (HE) e Alcian Blue (AB), respectivamente.

Seleção das lâminas

Para a seleção dos cortes, as lâminas foram examinadas em microscópio de luz (Olympus AX70, Olympus America Inc.,NY, USA) com objetiva Olympus UPlan FI 20x/0.50. Os cortes selecionados foram analisados e fotografados com a câmera AxioCam ERc5s (Carl Zeiss Vision GmbH, Alemanha) e o programa AxioVision Release 4.8.2 (Carl Zeiss Vision GmbH, Alemanha) e salvas nos formatos TIF e ZIV para posterior análise.

Análise histomorfométrica

As imagens adquiridas para avaliação da área óssea formada e reabsorvida foram devidamente identificadas e armazenadas em disco rígido para posterior avaliação. Análise histomorfométrica foi realizada a partir das imagens adquiridas com o auxílio de um computador e foi quantificada a área de aposição e reabsorção óssea em µm2 de superfície na cripta alveolar analisada e a presença de osteoclastos na superfície óssea coronal em processo de reabsorção.

A análise da quantificação de mastócitos foi realizada por meio de uma varredura de toda superfície tecidual da lâmina própria do primeiro molar superior dos animais em estudo.

Foram capturadas imagens digitais também dos cortes processados pela técnica imuno-histoquímica.

Análise estatística

Todas as análises estatísticas foram realizadas usando o software GraphPad e foram considerados como significativos os resultados com o $p<0,05$. Os dados referentes à avaliação de reabsorção e aposição óssea foram submetidos ao teste t não paramétrico.

Para a análise de mastócitos as análises estatísticas foram realizadas usando o software GraphPad, Teste ANOVA "Kruskal-Wallis".

RESULTADOS

Nos animais de 04 dias já é possível ver o início da formação da coroa, com deposição dos seus tecidos mineralizados (Figura 01-A). Nos animais de 17 dias (Figura 01-B) foi possível observar clínicamente o início da erupção dos primeiros molares superiores. A mucosa na região desses dentes apresentou-se parcialmente irrompida permitindo a exposição de algumas cúspides dentárias na cavidade da boca.

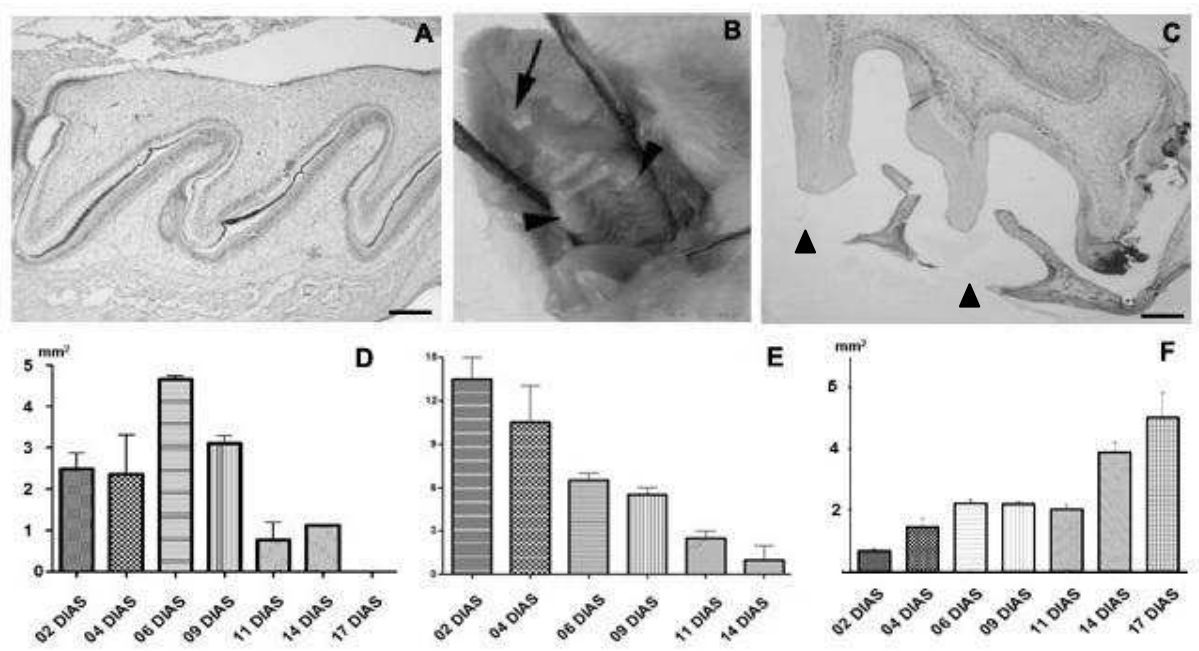

Figura 01- Análise clínica e histológica. A: Dente em formação envolto pela cripta óssea na idade de 04 dias. Hematoxilina e Eosina. B: Incisivos centrais superiores presentes na cavidade da boca (seta). Possível observar a presença de molares, os quais se encontram parcialmente erupcionados, com início da exposição de cúspides na cavidade da boca (cabeça de seta). C: Ruptura de tecido conjuntivo e epitélio pelas cúspides do dente (cabeça de seta). Hematoxilina e Eosina. Escala de 200 micrômetros. D: Área de reabsorção da superfície óssea na parte coronal. E: Quantidade de osteoclastos visualizados na superfície óssea coronal. F: Progressão de aposição de área de superfície óssea na região basal.

Histologicamente (Figura 01-C) observa-se que a coroa está totalmente formada, os remanescentes da lâmina própria são observados somente entre uma cúspide e outra, pois sobre estas, esse tecido foi degradado por ocasião da penetração na mucosa do dente em erupção. O epitélio apresenta-se mais espesso em algumas regiões devido à fusão do epitélio reduzido do esmalte com o epitélio oral.

A análise histológica demonstra um aumento na secreção de tecido mineralizado (dentina e esmalte) com o passar dos dias, assim como a redução na espessura da lamina própria. A diminuição da quantidade de osso interposto entre o germe dentário e a mucosa oral foi constatada pela análise histomorfométrica (Figura 01-D). A partir dos 02 e 04 dias há uma quantidade substancial de osso, que foi formado para a acomodação do dente em formação. Essa formação óssea progride até os 06 dias, a partir dos quais é possível observar o início da reabsorção óssea garantindo o progresso no processo eruptivo. Na transição entre 11 e 14 dias, podemos observar grande diminuição óssea, característica dessa idade devido à alta atividade osteoclástica. Na idade de 17 dias observa-se total reabsorção do osso coronal.

Visto que essa reabsorção é devida à atividade dos osteoclastos, quantificamos o número desses células ao longo do processo eruptivo. A análise morfométrica quantificou a presença dos osteoclastos (Figura 01-E) sobre a superfície óssea localizada coronalmente ao germe dentário do primeiro molar superior direito. Foi observada uma alta concentração de osteoclastos, que progressivmente foi diminuindo à medida em que o osso foi reabsorvido. Essa redução na contagem de osteoclastos mostrou ser significativa ($p < 0,05$), segundo dados da tabela abaixo.

	2 dias	**06 dias**
06 dias	0,0474	-
09 dias	0,0369	-
11 dias	0,0200	0,0299
14 dias	0,0202	0,0389

Tabela 01- Análise estatística da quantificação de osteoclastos.

Com o objetivo de avaliar o progresso da deposição óssea na base da cripta alveolarao longo do processo eruptivo, mensurou-se a área de aposição de tecido ósseo na região basal da cripta óssea do germe dentário do primeiro molar superior

direito. Foi observado um aumento de área ao longo do processo, porém observou-se uma estabilização na aposição de tecido ósseo nas idades de 06, 09 e 11 dias. Essa progressão (Figura 01-F) mostrou ter relevância estatística ($p < 0,05$) quando comparadas as idades.

Com o objetivo de determinar a frequência dos mastócitos na lâmina própria ao longo do processo eruptivo, realizamos uma coloração com alcian blue (Figura 02), que demonstrou um aumento na presença de mastócitos na lâmina própria com o avançar da idade dos animais, com pico aos 09 dias e uma queda subsequente. A análise estatística utilizada foi o Teste ANOVA "Kruskal-Wallis". O valor de p encontrado foi $p<0,0001$.

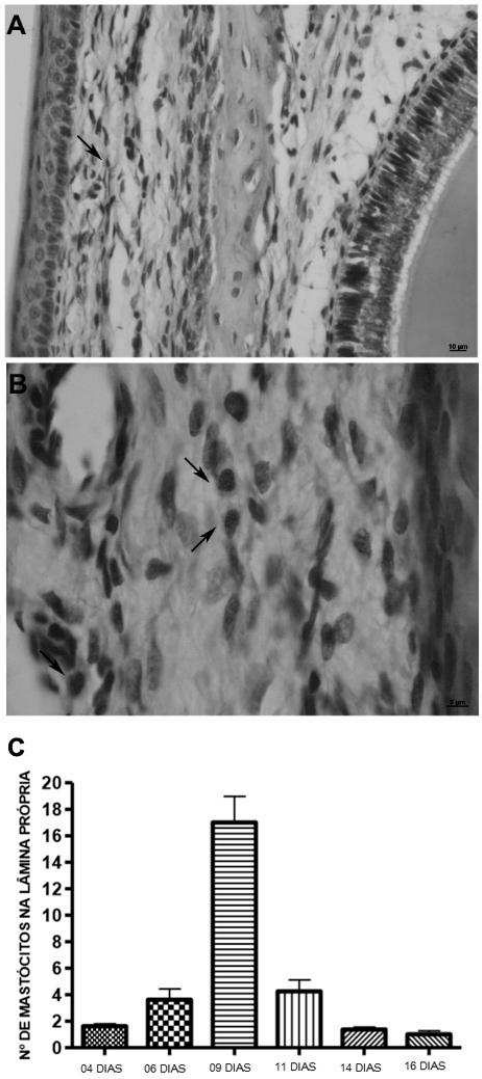

Figura 02- Mastócitos estão presentes em grande número na lâmina própria de animais de 09 dias. A-B: Visualização dos mastócitos na lâmina própria durante o processo eruptivo com maior atividade na idade de 09 dias. A: Mastócito (apontado pela seta) na lâmina própria evidenciado pela coloração com Alcian Blue.. Escala de 10 micrômetros. Aumento de 40x. B: Mastócitos evidenciados pela técnica de coloração Alcian Blue. Escala de 05 micrômetros. Aumento de 100x. C: Quantificação de mastócitos na lâmina própria ao longo do processo eruptivo mostra uma quantidade acentuada de mastócitos na lâmina própria de ratos de 09 dias..

Uma vez que a reabsorção do tecido ósseo interposto entre germe dentário e mucosa oral e a degradação da lâmina própria são etapas essenciais para a progressão da erupção dentária, e a literatura aponta a atividade de MMP-9 como determinante nesse processo, analisamos a expressão dessa molécula durante o movimento eruptivo de molares de rato.

Na matriz extracelular do retículo estrelado (Figura 03-A e B) foi possível observar a expressão de MMP-9 em alguns pontos aos 04 dias, tornando-se mais evidente aos 06 dias. Aos 09 e 11 dias a marcação intensificou-se e aos 14 e 16 dias não mais observamos retículo estrelado devido a sua involução.

Na parte óssea coronal da cripta óssea (Figura 03-C) observa-se a expressão mais discreta nos animais de 04 e 06 dias sendo possível observar a marcação em osteócitos (Figura 03-D) e osteoclatos (Figura 03-G), tornando-se mais evidente a partir dos 09 dias. Aos 16 dias de idade observa-se pouco tecido ósseo, mas este ainda apresenta expressão de MMP-9. A Figura 03-H mostra a quantificação dos osteoclastos imunomarcados sobre a superfície óssea e revela a diminuição das células ao longo do processo eruptivo. Essa redução na contagem de osteoclastos mostrou ser significativa ($p < 0,05$).

Na lâmina própria (Figura 03-E) dos animais de 04 dias foi observada pouca expressão, apenas em pontos isolados e em vasos neste tecido, sendo esta marcação semelhante à apresentada aos 06 dias. Aos 09 dias observou-se uma maior expressão no tecido, em mastócitos (Figura 03-F) e em vasos, se comparado às idades anteriores. Com 11 dias o tecido conjuntivo mostra expressão de MMP-9 mais evidente, principalmente nas regiões entre cúspides. Aos 14 dias já observamos epitélio reduzido do esmalte e o tecido conjuntivo assemelha-se às características observadas nos animais de 11 dias. E na idade de 16 dias as características de 14 dias são mantidas.

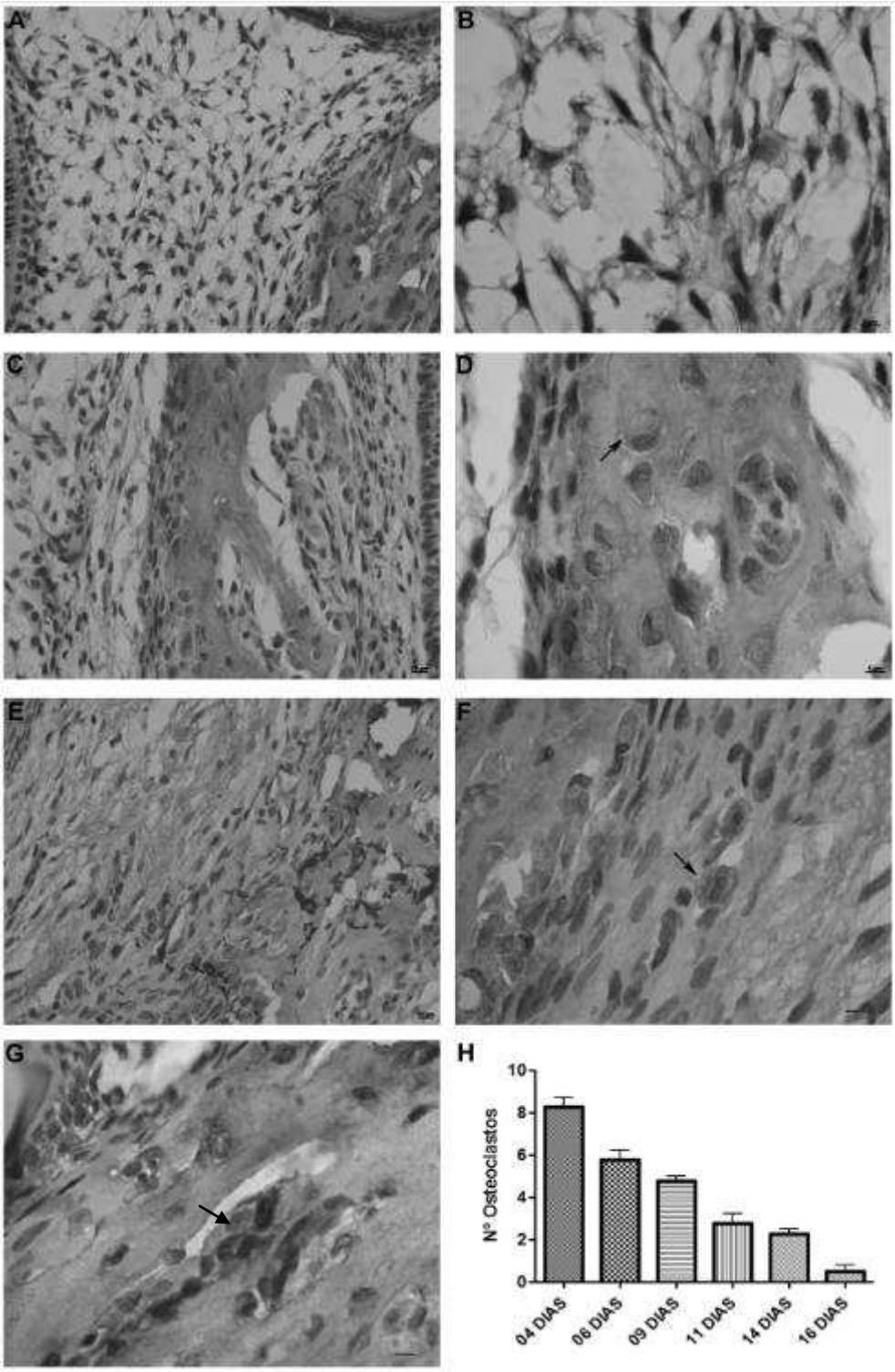

Figura 03- Expressão de MMP-9 no germe dentário e tecidos circunjacentes. A: Retículo estrelado aos 04 dias. B: Maior aumento do retículo estrelado onde pode-se observar a marcação das células do tecido. C: Tecido ósseo aos 06 dias. D: Maior aumento do tecido ósseo evidenciando a marcação em osteócitos apontado pela seta. E: Tecido conjuntivo aos 09 dias. F: Maior aumento do tecido conjuntivo (lâmina própria) mostrando a marcação em mastócito apontado pela. G Maior aumento do tecido ósseo coronal mostrando marcação em osteoclasto. H: Quantificação de osteoclastos imunomarcados. Imuno-histoquímica. . Escala de 10 e 05 micrômetros.

DISCUSSÃO

A erupção dentária requer uma intensa remodelação óssea da cripta que envolve o germe dentário em formação. Trata-se de um processo complexo que envolve uma série de alterações microscópicas que se refletem no aspecto da mucosa oral.

Concordando com o trabalho de Wise, Yao, Henk, de 2007(5), neste estudo foi possível observar ativa reabsorção óssea na parte coronal para o estabelecimento da via eruptiva, além de aposição óssea na base do dente em formação, possibilitando o crescimento e acomodação do germe dentário. Os resultados demonstram que já no 9º dia de vida, a reabsorção óssea começou a ficar mais evidente na região sobre as cúspides dentárias, reduzindo a quantidade de osso interposto entre o germe dentário e a mucosa oral. Essa reabsorção foi ainda mais evidente no 14º dia, sendo esses resultados semelhantes aos encontrados em estudos de Symons em 2003, Bradaschia-Correa, Massa, Arana-Chaves em 2007 e Cerri e colaboradores em 2010 (6,7,8).

Os resultados ainda demostraram que a lâmina própria sofreu alterações estruturais, tendo sido possível observar numerosos mastócitos ao longo do processo eruptivo, e a análise histomorfométrica realizada revelou o aumento no número dessas células até a idade de 09 dias, quando ocorreu um pico numérico, e uma queda subsequente deste número nas idades seguintes. O estreitamento do tecido conjuntivo interposto entre o epitélio oral e o osso alveolar foi observado nesse estudo a partir do 6º dia e têm-se sugerido ser decorrente da degradação da matriz induzida por MMP-9 (8). A expressão dessa enzima pelos mastócitos sinaliza a importância dessas células para deflagrar os processos que culminam na remoção da lâmina própria na via eruptiva. A consequente aproximação e fusão do epitélio reduzido do esmalte com o epitélio oral foram registradas nesse e em outros estudos, formando o canal epitelial pelo qual o dente emerge na cavidade oral (8).

Dada a necessidade de reabsorção óssea na parte superior ao germe dentário para possibilitar a erupção dentária, é fundamental a ação dos osteoclastos (9). Os resultados da nossa análise histomorfométrica demonstram claramente um elevado número dessas células, que gradativamente vai sendo reduzido ao longo do processo eruptivo, à medida em que o osso coronal vai sendo reabsorvido. Essa diminuição é natural e foi observada em outros trabalhos que avaliaram o processo de erupção dentária em molares de ratos (8).

Com relação à aposição óssea na base do alvéolo, os resultados foram semelhantes aos observados em outros estudos (4,9,10). Estudos de Wise, Yao e Henk em 2007 (5) afirmaram que o crescimento de tecido ósseo na base da cripta alveolar se inicia por volta do 3º dia de idade e termina por volta do 18º dia de vida, quando o dente emerge na cavidade oral, sendo de magnitude suficiente para mover o dente para a cavidade oral durante a fase intra-óssea. A análise histomorfométrica realizada revelou o aumento na área de tecido ósseo na parte basal do dente com o passar das idades. Entre 02, 04 e 06 dias esse aumento na espessura do osso na parte basal fica evidente. Porém entre o 9º e 11º dias não foi observado o aumento na área óssea e a mesma apresentou novo aumento no 14º e 17º dias concordando com o trabalho de Wise, Yao, e Henk de 2007 (5) que apresentou resultados semelhantes. Em estudo anterior de Wise, em 2009, (10) esta estabilização do processo de aposição óssea na parte basal foi explicada pela diminuição temporária da expressão do gene BMP-2 no folículo dentário durante os dias 05 e 07 corroborando assim com os estudos de Marks e Cahill em 1987 (11) que demonstraram que a remoção da metade basal do folículo de pré-molares de cães antes do início da erupção inibiu tanto a formação de osso na região basal quanto a erupção dos dentes.

De acordo com estudos de Wise em 2009 (10) observa-se um pico de osteoclastogênese aos 10 dias de idade, fato este que pode estar diretamente ligado ao elevado número de mastócitos no 9º dia observado em nosso estudo, levando-nos a sugerir que mastócitos podem estar ainda atuando no recrutamento dos precursores de osteoclastos.

Segundo Cerri e colaboradores em 2010 (8) nos ratos de 09 a 11 dias de idade, os germes dentários estão em ativo processo de erupção devido à intensa reabsorção do osso e degradação do tecido conjuntivo da lâmina própria que reveste a parte coronal. Em nosso estudo, nos ratos de 09 dias de idade a lâmina própria continha mastócitos em número significativamente maior se comparados a todas as outras idades, sugerindo que mastócitos podem não apenas estar envolvidos na degradação do tecido conjuntivo da lâmina própria, mas também estar envolvidos indiretamente na reabsorção óssea.

Estudos têm demonstrado o importante papel das MMPs na degradação de componentes extracelulares durante a manutenção e remodelação tecidual. Ao analisarmos a expressão de MMP-9 ao longo do processo eruptivo, foi observada imunomarcação positiva em diversos pontos do germe dentário, como nas células do retículo estrelado, e em tecidos

circunjacentes. Nas idades de 9 e 11 dias a imunomarcação foi observada em células ocasionais da lâmina própria, além disso, uma evidente imunomarcação de osteoblastos e osteócitos foi observada na parte coronal ao germe dentário, dados estes também encontrados em pesquisa realizada por Cerri e colaboradores em 2010 (8). Semelhante a achados de outros estudos, nossos resultados mostram mastócitos expressando MMP-9 na lâmina própria em diferentes estágios da erupção dentária. Dessa forma, esses achados constituem um forte indicativo de que MMP-9 participa no processo de degradação dos componentes extracelulares da lâmina própria durante a erupção dentária, tendo os mastócitos um papel relevante nesse processo.

Em conclusão os resultados indicam que, à medida que o processo eruptivo avança, a superfície óssea sobre o germe dentário vai sendo reabsorvida, sendo esse processo mediado por osteoclastos. Estes, por sua vez, tendem a reduzir em número, acompanhando a redução da área óssea disponível. Em concomitância, a área de superfície óssea na base da cripta alveolar vai sendo formada sugerindo que a força motriz da fase intra-óssea de erupção dentária se dá pela formação óssea na base da cripta alveolar.

Mastócitos imunomarcados por MMP-9 estão presentes na lâmina própria da via eruptiva em molares de ratos, sugerindo um papel dessas células na degradação do tecido conjuntivo. O maior número de mastócitos aos 09 dias, época apontada na literatura como pico de osteoclastogênese, sugere uma participação parácrina de mastócitos no recrutamento dos precursores de osteoclastos, necessários para a reabsorção óssea e progressão do processo eruptivo.

RESUMO

A formação dos dentes é resultado de uma complexa interação entre o epitélio bucal e do ectomesênquima subjacente. Com o desenvolvimentos destes elementos ocorre ossificação e remodelação do tecido ósseo, então eles acabam rodeados por uma cripta óssea. O objetivo deste estudo foi realizar uma análise da remodelação do tecido e expressão de MMP-9 em todo o processo eruptivo em molares de ratos. Para este estudo, uma análise histomorfométrica foi conduzida com a medição de área de superfície do osso no basal e apical da cripta óssea, a quantificação dos osteoclastos e mastócitos e a expressão de MMP-9 no germe dentário e tecidos circundantes . Os resultados demonstraram uma redução de área de osso na parte

apical da cripta óssea devido à atividade osteoclástica, acompanhada por uma diminuição no número destas células conforme o osso foi reabsorvido. Simultaneamente, houve um aumento progressivo na área de osso na base da cripta óssea. Elevado número de mastócitos foram quantificados na lâmina própria nos ratos de 09 dias de idade, e estas células mostraram expressão citoplasmática de MMP-9, sugerindo um possível papel destas células no recrutamento de precursores de osteoclastos, cuja pico de atividade na mesma idade. O mesmo padrão de expressão foi também observada em osteoclastos, osteoblastos e os osteócitos, que sugere uma ação combinada de células ósseas e mastócitos nos eventos celulares que resultam na remodelação de tecidos durante o processo eruptivo.

AGRADECIMENTOS

Agradecemos ao laboratório de Ultraestrutura Celular Carlos Alberto Redins (LUCCAR) e ao laboratório de Biologia Celular do Desenvolvimento e Tumorigênese. Este trabalho foi apoiado pelo programa da FAPES, Espírito Santo, Brasil.

REFERÊNCIAS

1. THESLEFF I. Epithelial-mesenchymal signaling regulating tooth morphogenesis. J Cell Sci, 2003; 1:1647-1648.

2. GÓMEZ MEF.; MUNÕZ AC. Histologia e embriologia bucodental. 2th ed. Rio de Janeiro: Guanabara Koogan, 2006. Cap. 13.

3. NANCI A. Tem Cate Histologia oral - Desenvolvimento, estrutura e função. 7ed. Rio de Janeiro: Elsevier, 2008. Cap.10.

4. WISE GE, KING GJ. Mechanisms of Tooth Eruption and Orthodontic Tooth Movement. J Dent Res, 2008; 87:414-34.

5. WISE GE, YAO S, HENK WG. Bone Formation as a Potential Motive Force of Tooth Eruption in the Rat Molar. Clin. anat, 2007; 20:632–639.

6. SYMONS AL. Reduced growth hormone receptor immunoreactivity in osteoclasts adjacent to the erupting molar in the incisor-absent (osteopetrotic) rat. Eur J Oral Sci, 2003; 11:503–509.

7. BRADASCHIA-CORREA V, MASSA L, ARANA-CHAVES VE. Effects of alendronate on tooth eruption and molar root formation in young growing rats. Cell Tissue Res, 2007; 330:475–485.

8. CERRI PS, PEREIRA-JÚNIOR JA, BISELLI NA, CERRI ES. Mast cells and MMP-9 in the lamina propria during eruption of rat molars: quantitative and immunohistochemical evaluation. J. Anat., London, 2010; 217:116–125.

9. WISE GE, FRAZIER-BOWERS S, D'SOUZA RN. Cellular, molecular, and genetic determinants of tooth eruption. Crit Rev Oral Biol Med., 2002; 13:323-33.

10. WISE GE. Cellular and molecular basis of tooth eruption. Orthod Craniofac Res., 2009; 12:67-73.

11. MARKS SCJr, CAHILL DR. Regional control by the dental follicle of alterations in alveolar bone metabolism during tooth eruption. J Oral Pathol, 1987; 16:164–169.

7.3 Anexo C – Normas da revista

BRAZILIAN DENTAL JOURNAL - INSTRUÇÕES AOS AUTORES

Escopo e política

O Brazilian Dental Journal publica artigos completos, comunicações rápidas e relatos de casos relacionados a assuntos de Odontologia ou disciplinas correlatas. Serão considerados para publicação apenas artigos originais. Na submissão de um manuscrito, os autores devem informar em carta de encaminhamento que o material não foi publicado anteriormente e não está sendo considerado para publicação em outro periódico, quer seja no formato impresso ou eletrônico.

ENDEREÇO ELETRÔNICO PARA SUBMISSÃO:

http://mc04.manuscriptcentral.com/bdj-scielo

SERÃO CONSIDERADOS APENAS TRABALHOS REDIGIDOS EM INGLÊS. Autores cuja língua nativa não seja o Inglês, devem ter seus manuscritos revisados por profissionais proficientes na Língua Inglesa. Os trabalhos aceitos para publicação serão submetidos à Revisão Técnica, que compreende revisão lingüística, revisão das normas técnicas e adequação ao padrão de publicação do periódico. O custo da Revisão Técnica será repassado aos autores. A submissão de um manuscrito ao BDJ implica na aceitação prévia desta condição. A decisão de aceitação para publicação é de responsabilidade dos Editores e baseia-se nas recomendações do corpo editorial e/ou revisores "ad hoc". Os manuscritos que não forem considerados aptos para publicação receberão um e-mail justificando a decisão. Os conceitos emitidos nos trabalhos publicados no BDJ são de responsabilidade exclusiva dos autores, não refletindo obrigatoriamente a opinião do corpo editorial.

Forma e preparação de manuscritos

AS NORMAS DESCRITAS A SEGUIR DEVERÃO SER CRITERIOSAMENTE SEGUIDAS.

GERAL

Submeter o manuscrito em Word e em PDF, composto pela página de rosto, texto, tabelas, legendas das figuras e figuras (fotografias, micrografias, desenhos esquemáticos, gráficos e imagens geradas em computador, etc).

O manuscrito deve ser digitado usando fonte Times New Roman 12, espaço entrelinhas de 1,5 e margens de 2,5 cm em todos os lados. NÃO UTILIZAR negrito, marcas d'água ou outros recursos para tornar o texto visualmente atrativo.

As páginas devem ser numeradas seqüencialmente, começando no Summary.

Trabalhos completos devem estar divididos sequencialmente conforme os itens abaixo:

1. Página de Rosto

2. Summary e Key Words

3. Introdução, Material e Métodos, Resultados e Discussão

4. Resumo em Português (obrigatório apenas para os autores nacionais)

5. Agradecimentos (se houver)

6. Referências

7. Tabelas

8. Legendas das figuras

9. Figuras

Todos os títulos dos capítulos (Introdução, Material e Métodos, etc) em letras maiúsculas e sem negrito.

Resultados e Discussão NÃO podem ser apresentados conjuntamente.

Comunicações rápidas e relatos de casos devem ser divididos em itens apropriados.

Produtos, equipamentos e materiais: na primeira citação mencionar o nome do fabricante e o local de fabricação completo (cidade, estado e país). Nas demais citações, incluir apenas o nome do fabricante.

Todas as abreviações devem ter sua descrição por extenso, entre parênteses, na primeira vez em que são mencionadas.

PÁGINA DE ROSTO

A primeira página deve conter: título do trabalho, título resumido (short title) com no máximo 40 caracteres, nome dos autores (máximo 6), Departamento, Faculdade e/ou Universidade/Instituição a que pertencem (incluindo cidade, estado e país). NÃO INCLUIR titulação (DDS, MSc, PhD etc) e/ou cargos dos autores (Professor, Aluno de Pós-Graduação, etc).

Incluir o nome e endereço completo do autor para correspondência (informar e-mail, telefone e fax).

A página de rosto deve ser incluída em arquivo separado do manuscrito.

MANUSCRITO

O manuscrito deve conter:

A primeira página do manuscrito deve conter: título do trabalho, título resumido (short title) com no máximo 40 caracteres, sem o nome dos autores.

SUMMARY

A segunda página deve conter o Summary (resumo em Inglês; máximo 250 palavras), em redação contínua, descrevendo o objetivo, material e métodos, resultados e conclusões. Não dividir em tópicos e não citar referências.

Abaixo do Summary deve ser incluída uma lista de Key Words (5 no máximo), em letras minúsculas, separadas por vírgulas.

INTRODUÇÃO

Breve descrição dos objetivos do estudo, apresentando somente as referências pertinentes. Não deve ser feita uma extensa revisão da literatura existente. As hipóteses do trabalho devem ser claramente apresentadas.

MATERIAL E MÉTODOS

A metodologia, bem como os materiais, técnicas e equipamentos utilizados devem ser apresentados de forma detalhada. Indicar os testes estatísticos utilizados neste capítulo.

RESULTADOS

Apresentar os resultados em uma seqüência lógica no texto, tabelas e figuras, enfatizando as informações importantes.

Os dados das tabelas e figuras não devem ser repetidos no texto.

Tabelas e figuras devem trazer informações distintas ou complementares entre si.

Os dados estatísticos devem ser descritos neste capítulo.

DISCUSSÃO

Resumir os fatos encontrados sem repetir em detalhes os dados fornecidos nos Resultados.

Comparar as observações do trabalho com as de outros estudos relevantes, indicando as implicações dos achados e suas limitações. Citar outros estudos pertinentes.

Apresentar as conclusões no final deste capítulo. Preferencialmente, as conclusões devem ser dispostas de forma corrida, isto é, evitar citá-las em tópicos.

RESUMO (em Português) - Somente para autores nacionais

O resumo em Português deve ser IDÊNTICO ao resumo em Inglês (Summary). OBS: NÃO COLOCAR título e palavras-chave em Português.

AGRADECIMENTOS

O Apoio financeiro de agências governamentais deve ser mencionado. Agradecimentos a auxílio técnico e assistência de colaboradores podem ser feitos neste capítulo.

REFERÊNCIAS

As referências devem ser apresentadas de acordo com o estilo do Brazilian Dental Journal. É recomendado aos autores consultar números recentes do BDJ para se familiarizar com a forma de citação das referências.

As referências devem ser numeradas por ordem de aparecimento no texto e citadas entre parênteses, sem espaço entre os números: (1), (3,5,8), (10-15). NÃO USAR SOBRESCRITO.

Para artigos com dois autores deve-se citar os dois nomes sempre que o artigo for referido. Ex: "According to Santos and Silva (1)...". Para artigos com três ou mais autores, citar apenas o primeiro autor, seguido de "*et al*.". Ex: "Pécora *et al*. (2) reported that..."

Na lista de referências, os nomes de TODOS OS AUTORES de cada artigo devem ser relacionados. Para trabalhos com 7 ou mais autores, os 6 primeiros autores devem ser listados seguido de "*et al*."

A lista de referências deve ser digitada no final do manuscrito, em seqüência numérica. Citar NO MÁXIMO 25 referências.

A citação de abstracts e livros, bem como de artigos publicados em revistas não indexadas deve ser evitada, a menos que seja absolutamente necessário. Não citar referências em Português.

Os títulos dos periódicos devem estar abreviados de acordo com o Dental Index. O estilo e pontuação das referências devem seguir o formato indicado abaixo:

Periódico

1. Lea SC, Landini G, Walmsley AD. A novel method for the evaluation of powered toothbrush oscillation characteristics. Am J Dent 2004;17:307-309.

Livro

2. Shafer WG, Hine MK, Levy BM. A textbook of oral pathology. 4th ed. Philadelphia: WB Saunders; 1983.

Capítulo de Livro

3. Walton RE, Rotstein I. Bleaching discolored teeth: internal and external. In: Principles and Practice of Endodontics. Walton RE (Editor). 2nd ed. Philadelphia: WB Saunders; 1996. p 385-400.

TABELAS

As tabelas com seus respectivos títulos devem ser inseridas após o texto, numeradas com algarismos arábicos; NÃO UTILIZAR linhas verticais, negrito e letras maiúsculas (exceto as iniciais).

O título de cada tabela deve ser colocado na parte superior.

Cada tabela deve conter toda a informação necessária, de modo a ser compreendida independentemente do texto.

FIGURAS

NÃO SERÃO ACEITAS FIGURAS INSERIDAS EM ARQUIVOS ORIGINADOS EM EDITORES DE TEXTO COMO O WORD E NEM FIGURAS EM POWER POINT;

Os arquivos digitais das imagens devem ser gerados em Photoshop, Corel ou outro software similar, com extensão TIFF e resolução mínima de 300 dpi. Apenas figuras em PRETO E BRANCO são publicadas. Salvar as figuras no CD-ROM.

Letras e marcas de identificação devem ser claras e definidas. Áreas críticas de radiografias e fotomicrografias devem estar isoladas e/ou demarcadas.

Partes separadas de uma mesma figura devem ser legendadas com letras maiúsculas (A, B, C, etc). Figuras simples e pranchas de figuras devem ter largura mínima de 8 cm e 16 cm, respectivamente.

As legendas das figuras devem ser numeradas com algarismos arábicos e apresentadas em uma página separada, após a lista de referências (ou após as tabelas, quando houver).

Envio de manuscritos

CHECAR OS ITENS ABAIXO ANTES DE ENVIAR O MANUSCRITO À REVISTA

1. Carta de submissão.

2.Página de rosto.

3. Manuscrito (incluindo tabelas e legendas).

4. No manuscrito, observar:

- identificação dos autores somente na página de rosto.

- texto digitado em fonte Times New Roman 12, espaço entrelinhas de 1,5 e margem de 2,5 cm em todos os lados.

- tabelas, legendas e figuras ao final do texto.

5. Os arquivos digitais as figuras em preto e branco, salvas em TIFF, com resolução mínima de 300 dpi.

REFERÊNCIAS

BORD S. *et al*. The effects of estrogen on osteoprotegerin, RANKL, and estrogen receptor expression in human osteoblasts. **Bone**, Elmsfor, v. 32, n.2, p. 136-141, 2003.

BRADASCHIA-CORREA, V.; MASSA, L.; ARANA-CHAVES, V.E. Effects of alendronate on tooth eruption and molar root formation in young growing rats. **CellTissue** Res, Berlin, v. 330, p.475–485, 2007.

CERRI, P.S.; PEREIRA-JÚNIOR, J.A.; BISELLI, N.A.; CERRI, E. S. Mast cells and MMP-9 in the lamina propria during eruption of rat molars: quantitative and immunohistochemical evaluation. **J. Anat**., London, v. 217, p.116–125, 2010.

FALONI A,P. S.; CERRI, E. S.; KATCHBURIAN, E.; CERRI, P.S. Decrease in the number and apoptosis of alveolar bone osteoclasts in estrogen-treated rats. **J Periodont Res**., Copenhagen, v. 42, p. 193-201, Jun. 2007.

GALLI, S. J.; TSAI, M. Mast cells: Versatile regulators of inflammation, tissue remodeling, host defense and homeostasis. **J Dermatol Sci**., Amsterdam, v. 49, n.1, p. 7–19. 2008.

GÓMEZ, M. E. F.; MUNÕZ, A. C. **Histologia e embriologia bucodental**. 2ed. Rio de Janeiro: Guanabara Koogan, 2006. Cap. 13: Erupção dentária, p. 347-64.

MARKS, S. C. Jr,; CAHILL, D. R. Regional control by the dental follicle of alterations in alveolar bone metabolism during tooth eruption. **J Oral Pathol**., Oxford, v.16, p.164–169, 1987.

MATOS *et al*. Expressão de MMPs, marcadores angiogênicos e proliferação celular em tumores odontogênicos. **J Bras Patol Med Lab**., Rio de Janeiro, v. 48, n. 5, p. 375-381, 2012.

METZ, M.; MAURER, M. Mast cells – key effector cells in immune responses. **Trends in Immunology**, Cambridge, v.28, n. 5, 2007

NANCI, A. **Tem Cate Histologia oral - Desenvolvimento, estrutura e função**. 7ed. Rio de Janeiro: Elsevier, 2008. Cap.10: Movimento Dentário Fisiológico: Erupção e Exfoliação, p. 268- 89.

SYMONS, A.L.Reduced growth hormone receptor immunoreactivity in osteoclasts adjacent to the erupting molar in the incisor-absent (osteopetrotic) rat. **Eur J Oral Sci**, Malden Ma, v.11, p.503–509, 2003.

THESLEFF, I. Epithelial-mesenchymal signaling regulating tooth morphogenesis. **J Cell Sci**, London, v.1, n. 116, p. 1647-1648, 2003.

VÄÄNÄNEM K. Mechanism of osteoclast mediated bone resorption-rationale for the design of new therapeutics. **Adv Drug Deliv Rev**, Amsterdam, v. 57, n. 7, p. 959-971, 2005.

WISE, G.E.; FRAZIER-BOWERS, S.; D'SOUZA, R.N. Cellular, molecular, and genetic determinants of tooth eruption. **Crit Rev Oral Biol Med**., Boca Raton, v. 13, n. 4, p. 323-33, 2002.

WISE GE, YAO S. Regional differences of expression of bone morphogenetic protein-2 and RANKL in the rat dental follicle. **Eur J Oral Sci**. Copenhagen, v. 114, p. 512–516, 2006.

WISE, G. E.; YAO, S.; HENK, W. G. Bone Formation as a Potential Motive Force of Tooth Eruption in the Rat Molar. **Clin. anat**., New York, v.20, p.632–639, 2007.

WISE, G.E.; KING, G.J. Mechanisms of Tooth Eruption and Orthodontic Tooth Movement. **J Dent Res**., Chicago, v. 87, n. 5, p. 414-34, 2008.

WISE, G.E. Cellular and molecular basis of tooth eruption. **Orthod Craniofac Res**., Oxford, v. 12, n. 2, p. 67-73, 2009.