Página de identificação

MMP-2 atua no desenvolvimento dentário e na remodelação óssea durante a erupção dentária.

MMP-2 is expressed in tooth germ and surrounding bone during the process of tooth eruption.

Nathália Gonring **Sandoval**, Nayra de Souza Carvalho **Lima**, Natan Oliveira **Guss**, Letícia Nogueira da Gama de Souza **Bautz**, Willian Grassi **Bautz**, Marcos da Silva **Pacheco** e Karla Almeida Loureiro **Coburn**

Universidade Federal do Espírito Santo, UFES, Vitória, ES, Brasil.

Autor correspondente

Nathália Gonring Sandoval

Endereço: Av Rio Branco, n 1266. Praia do Canto. Vitória, ES. Brasil. CEP: 29055642

Telefone: 27.999017604

E-mail: nathalia.gonring@gmail.com

E-mail dos demais autores:

Nayra de Souza Carvalho Lima: nayra_scl@hotmail.com

Natan Oliveira Guss: natan.guss@live.com.au

Letícia Nogueira da Gama de Souza Bautz: lelengs@yahoo.com.br

Willian Grassi Bautz: wgbautz@yahoo.com.br

Marcos da Silva Pacheco: marcosbiologia@yahoo.com.br

Karla Loureiro Almeida Coburn: karlaloureiro25@hotmail.com

MMP-2 atua no desenvolvimento dentário e na remodelação óssea durante a erupção dentária.

MMP-2 acts during tooth development and bone remodeling during tooth eruption.

Nathália Gonring SANDOVAL[1], Nayra de Souza Carvalho LIMA[1], Natan Oliveira GUSS[2], Letícia Nogueira da Gama de Souza BAUTZ [3], Willian Grassi BAUTZ[3], Marcos da Silva PACHECO[3] e Karla Almeida Loureiro COBURN [3].

(1) Programa de Pós-Graduação em Clínica Odontológica da Universidade Federal do Espírito Santo, Vitória, ES, Brasil

(2) Programa de Pós-Graduação em Ortodontia na Universidade Federal do Rio de Janeiro, Rio de Janeiro, RJ, Brasil

(3) Departamento de Morfologia da Universidade Federal do Espírito Santo, Vitória, ES, Brasil

---

Sandoval NG, Lima NSC, Guss NO, Gama-De-Souza LN, Bautz WG, Pacheco MS. Coburn KLA.

Resumo:À medida que o processo de odontogênese avança, dando início à deposição de tecidos mineralizados da coroa, ocorre de forma paralela o processo de erupção dentária, que permite ao dente atravessar as barreiras teciduais que o circundam até que ele possa emergir na cavidade oral. Esse processo envolve a degradação da lâmina própria e a reabsorção da parte superior da cripta óssea que envolve o dente por ação de metaloproteinases (MMPs).O objetivo desta pesquisa foi identificar a expressão de MMP-2 em germes dentários de molares de ratos e nos tecidos circunjacentes ao longo do processo eruptivo. A detecção de MMP-2 foi realizada por imuno-histoquímica em 24 amostras de animais com idades entre 04 a 16 dias. A expressão de MMP-2 foi observada no tecido ósseo basal e apical e em regiões do germe dentário: papila dentária, ameloblastos, odontoblastos, retículo estrelado efolículo dentário. Os resultados desta pesquisa indicam que a forte expressão de MMP-2 em ameloblastos e odontoblastos pode indicar um papel dessa enzima nos processos de síntese, mineralização e maturação dos tecidos mineralizados do dente. Por outro lado, a expressão de MMP-2 no folículo dentário e osso ao redor do germe podem indicar a participação de MMP-2 nos processos de remodelação óssea necessários para o prosseguimento do processo de erupção dentária.

Palavras-chave: *MMP-2; Odontogênese; Erupção dentária.*

Abstract: Tooth development results from a highly coordinated ephitelial-ectomesenchyme interaction, in which ectomesenchyme cells originatethe dental papilla and dental follicle, while ectodermal cells originate the enamel organ. As the odontogenesiscontinues, the deposition of mineralized tissues takes place simultaneously to the process of tooth eruption, which allows the tooth emergencyinto the oral cavity. This process involves the resorption of the coronal part of the bonecrypt, followed by degradation of the lamina propria by matrix metalloproteinases (MMPs). The aimof this research was to determine MMP-2 expression in dental germs of rat molars and surrounding tissues throughout the eruptive process. MMP-2 detection was performed by immunohistochemistry in 24 samples from animals aged 04-16 days. MMP-2 expression was observed at bone cells from the basal and apical bone crypt and at tooth germ areas: dental papilla, ameloblasts, odontoblasts and dental follicle. Ourresults showed a strong MMP-2 expression in ameloblasts and odontoblasts, suggesting apossible role of this enzyme during synthesis, mineralization and maturation of mineralized tissues of the tooth. Moreover, MMP-2 expression in the dental follicle and bone crypt cells may indicate the involvement of MMP-2 in bone remodeling processes necessary for the continuation of the tooth eruption.

Keywords: *MMP-2; Odontogenesis; tooth eruption.*

Introdução

A erupção dentária permite ao dente atravessar a barreira de tecido ósseo alveolar que o circunda, bem como os tecidos moles suprajacentes, de modo que o elemento dentário possa emergir na cavidade da boca. Trata-se de um processo complexo, de natureza multifatorial, cujos mecanismos envolvidos ainda não estão inteiramente esclarecidos[1].

Sabe-se que a velocidade da erupção depende da remoção do osso interposto entre o germe dentário e a mucosa oral e à medida que essa barreira é totalmente removida, pela ação de células responsáveis pela reabsorçãoóssea, os osteoclastos, o processo eruptivo avança com maior rapidez[2, 3].

A penetração das cúspides dentárias no tecido conjuntivo caracteriza a fase de penetração da mucosa, marcada por intensa remodelação e destruição da lâmina própria através da ação das metaloproteinases da matriz (MMPs). Com isso, ocorre o avanço do elemento dentário em direção à cavidade oral na fase avançada do estágio de penetração da mucosa[4.]

As metaloproteinases de matriz (MMPs) são uma família de enzimas proteolíticas que medeiam a digestão de macromoléculas da matriz extracelular, incluindo o colágeno, fibronectina, laminina, entre outros. Essas enzimas são secretadas ou lançadas no meio de forma latente e tornam-se ativadas na presença de Zn^{++}[5].

As MMPs são divididas em quatro grandes grupos. O primeiro grupo chamado de colagenases intersticiais, composto por MMP-1 e MMP-8, ambas secretadas por fibroblastos e leucócitos, são capazes de clivar especificamente colágenos tipos I, II e III. Outro grupo é formado por estromelisinas 1, 2 e 3, que clivam proteínas da matriz extracelular, tais como proteoglicanos, lamininas, fibronectinas e colágenos do tipo IV, V, IX e X. As MMPs do tipo membrana (MT-MMP) formam um grupo que está relacionado à membrana e frequentemente em associação à MMP-2[6]. As colagenases tipo IV (MMP-2 e MMP-9) digerem os tipos I, II, III e IV do colágeno, em especial o colágeno tipo IV durante o desenvolvimento dentário[7, 8].

A MMP-2, também conhecida como gelatinase A, é capaz de se ligar a colágenos do tipo I e IV, tendo sido relatada sua importância na deterioração de tecidos conjuntivos frouxos[9, 10]. A expressão de MMP-2 já foi demonstrada em ameloblastos secretores,

órgão do esmalte e polpa, e seu RNA já foi demonstrado na parte coronal da cripta óssea de dentes em processo eruptivo[11, 12].

Simultaneamente ao avanço do processo eruptivo, o germe dentário também progride em seu desenvolvimento, o qual é acompanhado por diferenciação celular e mudanças rápidas na composição da sua matriz extracelular, que levam à síntese de dentina e esmalte na coroa dentária.Há muitos relatos que indicam a participação de proteases durante a formação dos dentes, mas a suas funções e características precisam ser melhor estudadas[13].

Dessa forma, o objetivo deste estudo foi avaliar a expressão de MMP-2 no germe dentário e tecidos adjacentes ao longo do processo de erupção dentária.

Material e Método

Obtenção das amostras

Foram utilizados 24 animais, sendo 04 para cada uma das idades avaliadas: 04, 06, 09, 11, 14 e 16 dias. As maxilas foram removidas, dissecadas e fixadas em solução de formaldeído, descalcificadas durante 30 dias em solução de EDTA, após esse período os espécimes foramdesidratadas em concentrações crescentes de etanol, clarificadas em xilol e incluídas em parafina. Os blocos foram submetidos à microtomia para a obtenção de cortes seriados com 3 μm de espessura.

Imuno-histoquímica

O anticorpo primário utilizado foi o anti-MMP-2 (Calbiochem), diluição de 1:200, por 60 minutos, em temperatura ambiente e câmara úmida. Foi adicionado 50 μl de DAB (Spring) substrato a 1 μl de DAB cromógeno (Spring)para desenvolver a atividade de peroxidase por 1 minuto. As lâminas foram lavadas em PBS e foi realizada a contra-coloração com Hematoxilina de Mayer. Os cortes foram desidratados e as lâminas montadas com Permount (Fisher Scientific). A reatividade imuno-histoquímica para MMP-2 foi analisada por um avaliador previamente calibrado. As lâminas foram examinadas em microscópio óptico.

Considerações éticas

O procedimento experimental envolvendo o uso de animais foi aprovado pelo Comitê de Ética em Pesquisa do Centro de Ciências da Saúde da Universidade Federal do Espírito Santo (UFES), com registro de número 85/2015.

Resultados

Expressão de MMP-2 nos tecidos circunjacentes ao germe dentário

Lâmina própria

Nos animais de 04 dias e 06 dias a lâmina própria apresenta-se íntegra, expressando fracamentecom uma marcação fraca para MMP-2(Fig3-B). Nos animais de 09 dias e 11 dias essa expressão se torna mais evidente. Nos animais de 14 dias as cúspides do germe dentário penetram na lâmina própria, que nesse estágio se apresenta como uma camada fina. Nos animais de 16 dias nota-se que a lâmina própria é limitada a pequenas regiões apresentando forte expressão de MMP-2.

Parte coronal da cripta óssea

Nos animais de 04 dias, o tecido ósseo apresenta-se espesso na parte coronal da cripta que envolve o germe dentário. A expressão de MMP-2 no citoplasma dos osteoblastos aparece uniforme,e alguns osteócitos exibem essa mesma expressão (Fig3-C). Nos animais de 06 dias, observa-se uma menor quantidade de matriz óssea, com forte expressão de MMP-2 em osteoclastos (Fig3-C). Os osteoblastos continuam com o mesmo padrão deexpressão observado na idade anterior, porém as células estão em menor quantidade. Aos 09 dias, a expressão continua evidente no tecido ósseo porém há uma diminuição no número de células. Há um aumento do espaço medular caracterizando o avanço da reabsorção óssea. Observa-se nos animais de 11 dias uma expressão citoplasmática mais forte nos osteócitos, cujos núcleos não estão bem definidos. Nesse estágio nota-se uma evidente reabsorção da matriz orgânica. Nos animais de 14 e 16 dias o tecido ósseo interposto entre o germe dentário e a mucosa oral foi completamente reabsorvido.

Base da cripta óssea

Os animais de 04 dias mostraram fraca expressão de MMP-2 nos osteócitos e osteoblastos observados nabase da cripta óssea. Além disso, a expressão nos osteócitos

não se apresenta homogênea. Há uma pequena quantidade de matriz óssea e poucos osteócitos, caracterizando o início da formação das trabéculas ósseas. Nos animais de 06 dias observa-se que a base da cripta óssea está mais desenvolvida, com um aumento do número de osteoblastos e um aumento da expressão de MMP-2. Nos animais de 09 dias o osso mostra-se mais espesso e com uma expressão de MMP-2 intensa, há um aumento no número de osteoblastos e estes apresentam-se fortemente marcados. Nos animais de 11 e 14 dias o aspecto do osso e suas células mostram-se semelhante ao das idades descritas anteriormente. Nos animais de 16 dias o tecido ósseo apresenta marcação para MMP-2 osteócitos e osteoblasto (Fig3-D). A matriz óssea apresenta-se progressivamente mais espessa.

Expressão de MMP-2 nas estruturas do germe dentário

Retículo estrelado

Os animais de 04 dias e 06 dias apresentam o retículo estrelado com células achatadas expressando fracamente MMP-2 e grandes espaços intercelulares (Fig4-A). Nos animais de 09 dias aumentam os espaços intercelulares e o retículo estrelado apresenta-se em processo de involução, restando uma pequena área se comparado às idades anteriores. Nesta idade foi identificada uma maior expressão de MMP-2 quando comparada a idades anteriores. Nos animais de 11 dias não há mais o reticulo estrelado.

Ameloblastos

Nos animais de 04 dias é possível observar que já teve início a deposição de dentina e esmalte. Os ameloblastos mostram-se desenvolvidos e polarizados caracterizando a fase secretora da matriz do esmalte. Nessa fase a expressão de MMP-2 nos ameloblastos foi fraca. Observa-se nos animais de 06 dias o aspecto bem característico dos ameloblastos-secretores, visualizados como células cilíndricas e delgadas. Nos animais de 09 dias a marcação de MMP-2 foi intensa em todo o ameloblasto, e há secreção da camada amorfa do esmalte em uma progressão centrífuga contra a dentina formada. Observa-se nos animais de 11 dias que em determinadas regiões o esmalte deixa de ser visualizado, pois alcançou um certo grau de maturação que determina sua perda durante o processamento histológico. Os ameloblastos apresentam forte expressão de MMP-2, porém não uniforme, com algumas células mais marcadas do que outras (Fig4-C). Já nos animais de 14 dias o esmalte já está maduro e foi totalmente perdido durante o processamento histológico. Os ameloblastos apresentam uma diminuição da marcação

de MMP2,diminuem ligeiramente de tamanho e aumentam de diâmetro, sinalizando sua involução Nos animais de 16 dias, os ameloblastos não podem ser distinguidos das células do estrato intermediário e consequentemente se fusionam com outras camadas do órgão do esmalte. Esses estratos celulares não distinguíveis constituem o epitélio reduzido do esmalte.

Odontoblastos

Juntoà pré-dentina dos animais de 04 dias se destaca a camada odontoblástica onde o odontoblasto apresenta uma morfologia cilíndrica com discreta expressão de MMP-2. Os animais de 06 dias apresentaram uma maior expressão de MMP-2 quando comparados à idade anterior, especialmente no pólo secretor.Observam-se prolongamentos odontoblásticos estendendo-se por toda a pré-dentina e a dentina calcificada. Os animais de 09 dias apresentaram uma expressão semelhante aos animais de 06 dias, com aumento da espessura de dentina. Nos animais de 11 dias a expressão de MMP-2 aumenta principalmente no pólo secretor e há um considerável aumento de espessura da dentina. A expressão da proteína aumenta progressivamente no pólo secretor dos animais de 14 dias e os odontoblastos apresentam aumento de volume (Fig4-D). Nos animais de 16 dias há um aumento de expressão da MMP-2 na porção secretora do odontoblasto. Este não aparece com as delimitações bem definidas, porém pode-se observar os prolongamento odontoblásticos com diâmetro reduzido dentro do túbulo dentinário.

Papila dentária

Não foidetectadauma expressão evidente de MMP-2 na papila dentária dos animais de 04 dias. Já a partir dos 06 dias foi possível observar essa uma expressão, que estava mais forte na parte periférica da papila, próxima da camada de odontoblastos. Nos animais de 09 dias a marcação ocorreu na mesma região, porém em maior intensidade(Fig4-D). Os animais de 11 dias apresentaram uma maior marcação quando comparada a idade anterior, porém distribuída uniformemente em toda região da papila. A expressão de MMP-2 continua uniforme e aumenta com o avanço da idade de 14 dias. Observa-se nos animais de 16 dias uma marcação ainda mais forte e com expressão em vasos sanguíneos que se encontram próximos de onde se formarão as raízes.

Folículo dentário

Nos animais de 09 dias foi identificada uma marcação intensa no folículo dentário(Fig4-B). Nos animais de 14 dias observa-se de modo mais evidente a formação radicular e com isso a deposição de cemento sobre a dentina radicular. A expressão de MMP-2 no folículo continua intensa. Nos animais de 16 dias a expressão foi menos intensa quando comparada à idade anterior e há um espessamento da camada de cemento.

Discussão

A erupção dentária ocorre através de processos biológicos coordenados que envolvem a remodelação da cripta óssea e a destruição da lâmina própriaintercalada entre o germe dentário e o epitélio oral.Esses processos ocorrem por influencia de diferentes fatores, especialmente as metaloproteinases[4]. Estudos confirmam o importante papel das MMPs na digestão de componentes extracelulares durante a remodelação tecidual. As MMPs são enzimas que participam ativamente na reabsorção óssea, de modo que há uma hipótese de que a reabsorção óssea é iniciada por uma resposta de osteoblastos a sinais de reabsorção como a liberação de MMP, resultando em dissolução da camada osteóide não mineralizada[5, 14].

A remodelação do colágeno é importante para a erupção dentaria e alongamento radicular. A MT1-MMP (MMP-14) é uma metaloproteinase de matriz que participa da remodelação de tecidos moles e mineralizados e quando é inibida causa severos danos a erupção dentária, alongamento da raiz e formação óssea. Esses resultados indicam a importância das MMPs no desenvolvimento dental[11].

Estudos indicam ainda que as MMPs podem ter papéis importantes durante a remodelação e construção da estrutura de dentina e esmalte[15].

A expressão da MMP-2 no germe dentário aumentou progressivamente, tendo sido observada de forma consistente na papila dentária, ameloblastos, odontoblastos, folículo dentário, retículo estrelado e lamina própria.

Nossos resultados demostraram que a lâmina própria sofre alterações estruturais, mostrando intensa degradação deste tecido conjuntivo. A expressão aumentada de MMP-2 na lâmina própria durante o desenvolvimento dentário sugere que esta

metaloproteinase desempenha um papel na degradação dos componentes extracelulares, principalmente durante a fase extra-óssea (animais de 16 dias) onde ocorre um processo de digestão e remodelação intensa do tecido conjuntivo devido à rápida velocidade da erupção dentária[4].

A matriz óssea pode se desenvolver e amadurecer através do mecanismo sofisticado que coordena produção e degradação de moléculas da matriz extracelular. As MMPs são consideradas importantes para a remodelação óssea, especificamente na iniciação da reabsorção óssea[16]. A expressão de MMP-2 em osteócitos e osteoblastos foi identificada na primeira semana de vida de ratos Wistar e no desenvolvimento de osso alveolar na 2ª, 3ª e 4ª semana[17]. Os osteoclastos têm o papel crucial na reabsorção do osso alveolar durante a erupção dentária sendo o principal produtor de enzimas de degradação da matriz extracelular como as MMPs. Acredita-se que osteoblastos e osteócitos também desempenham um papel significativo na produção dessas enzimas, desempenhando um papel de remodelação.

A reabsorção óssea é mediada por osteoclastos que apresentam expressão do gene de MMP2. Os padrões de expressão de MMP-2 são consistentes com a expressão de fosfatase ácida resistente ao tartarato, o marcador de osteoclastos[12]. No presente estudo observa-se a expressão de MMP-2 em osteoclastos concordando com esse estudo.

A regulação da MMP-2 em osteoblastos e no desenvolvimento da reabsorção óssea, no entanto, ainda não estão bem compreendidos. Mais do que uma ação meramente destrutiva, as proteases, incluindo MMP-2, podem alterar o microambiente, modular a atividade de moléculas bioativas, regular a atividade de outras proteases e desempenhar um papel na fixação celular, proliferação, diferenciação e apoptose[18].

Após o início da deposição de tecidos mineralizados, o órgão do esmalte sofre um processo de regressão onde se observa a redução do retículo estrelado que se apresenta mais estreito permitindo assim uma modificação no padrão de nutrição dos ameloblastos e estrato intermediário, a qual passa a depender dos vasos presentes no folículo dentário. A redução de sua espessura envolve diretamente a remoção da matriz extracelular[19].

Estudos demonstraram que as células do retículo estrelado sofrem apoptose e células de natureza macrofágica fagocitam restos celulares e removem a matriz extracelular[22].

Nota-se que a expressão de MMP-2 nos animais de 09 dias foi maior quando comparada a outras idades coincidindo com o processo de involução avançado do retículo estrelado.

Os odontoblastos se diferenciam a partir das células ectomesenquimais da papila dental e participam da formação de dentina. No presente estudo, há expressão de MMP-2 na camada odontoblástica, principalmente no pólo secretor, por onde ocorre a deposição da matriz dentinária. A elevada expressão de MMP-2 na camada odontoblástica sugere que essa enzima possui papel na formação da dentina[21]. Acredita-se também que o aumento da expressão da MMP-2 nos odontoblastos correlaciona-se com o desaparecimento da membrana basal que separa odontoblastos e ameloblastos, por ocasião da deposição dos tecidos mineralizados[13]. Foi sugerido que a MMP-2 desempenha um papel de degradação dessa membrana basal, permitindo assim a comunicação física entre odontoblastos e ameloblastos[21].

A MMP-2 possui papel importante para degradação da matriz extracelular necessária para a constituição, a organização e maturação das duas matrizes mineralizadas que compõem o tecido dental.

No presente estudo detectamos a expressão de MMP-2 no pólo apical de ameloblastos diferenciados, indo ao encontro do estudo de Yoshiba et al.[22.]. O estudo de Boittin *et al*.[21] afirma que o papel das MMPs na matriz é degradação, remodelação e participação na maturação de dentina e esmalte. Em seu estudo, nos animais de 06 dias onde ocorreu o início da secreção de esmalte e dentina coincidiu com um pico na atividade proteolítica, em particular da MMP-2. Isso foi relacionado à remoção de proteínas da matriz extracelular e a degradação da maioria das formas de amelogenina, sugerindo que a MMP-2 também pode participar, em conjunto com a MMP-20, para conseguir uma transformação completa de amelogenina.

O aumento gradual da expressão de MMP-2 na papila dentária se correlaciona com um período de rápidas alterações morfológicas, que muda de um tecido conjuntivo frouxo a um estroma mais fibroso. Entre as principais células que produzem MMPs estão os fibroblastos que produzem fibronectina e são capazes de responder a fatores de crescimento liberando MMPs para o meio extracelular[23].Reponen *et al.* [7] afirma que a MMP-2 pode desempenhar papel fundamental no desenvolvimento da papila dentária e na formação de colágeno nesse tecido.

Durante a erupção dentária ocorrem alterações histológicas no folículo dentário, relacionado principalmente com o desenvolvimento do futuro periodonto de sustentação. A presença do folículo favorece o crescimento simultâneo de tecido ósseo que formará os alvéolos primitivos, que irão envolver o germe em crescimento[19]. No presente estudo encontramos forte expressãode MMP-2 nos animais de 09 dias, 11 dias e 14 dias. A presença de MMPs no folículo dentário estaria relacionada com a remodelação que ocorre neste tecido durante o processo de erupção dentária.

Conclusão

Nossos resultados mostram que MMP-2 é fortemente expressa em osteoblastos e ameloblastos, sugerindo um papel dessa enzima nos processos de deposição e maturação dos tecidos mineralizados. Sua expressão nas células da papila indicam uma possível contribuição para a mudança do padrão tecidual da matriz extracelular ao longo do desenvolvimento dentário e, por fim, a expressão de MMP-2 nas células ósseas, associada à aquela observada no folículo dentário, parece coincidir com a intensa remodelação necessária para a evolução do processo eruptivo, sendo necessários maiores estudos para desvendar os mecanismos celulares e moleculares relacionados a esses processos.

Agradecimentos

Agradecemos a Professora Dra. Vanessa Morais Freitas pelo anticorpo utilizado na imuno-histoquímica e ao Laboratório de Ultraestrutura Celular Carlos Alberto Redins (LUCCAR). Este trabalho foi apoiado pelo programa da FAPES, Espírito Santo, Brasil.

Ilustrações e tabelas

Tabela 1. Expressão de MMP-2 identificada através de IHQ

	Lâmina própria	Parte coronal da cripta óssea	Retículo estrelado	Ameloblastos	Odontoblastos	Papila dentária	Folículo dentário	Base da cripta óssea
04 dias	-	+	+ -	+ -	+ -	-	-	+ -
06 dias	+ -	++	+ -	+	+	+ -	+ -	+
09 dias	+	++	+	++	+	+	++	++
11 dias	++	++	Inexistente	++	++	++	++	++
14 dias	++	Inexistente	Inexistente	+ -	++	++	++	++
16 dias	++	Inexistente	Inexistente	Inexistente	++	++	+	++

*Intensidade de expressão: -, ausente; + - fraca; + moderada; ++ forte.

Figura 1: Intensidade da expressão de MMP-2 nos tecidos circunjacentes do germe dentário de ratos em diferentes idades.

.

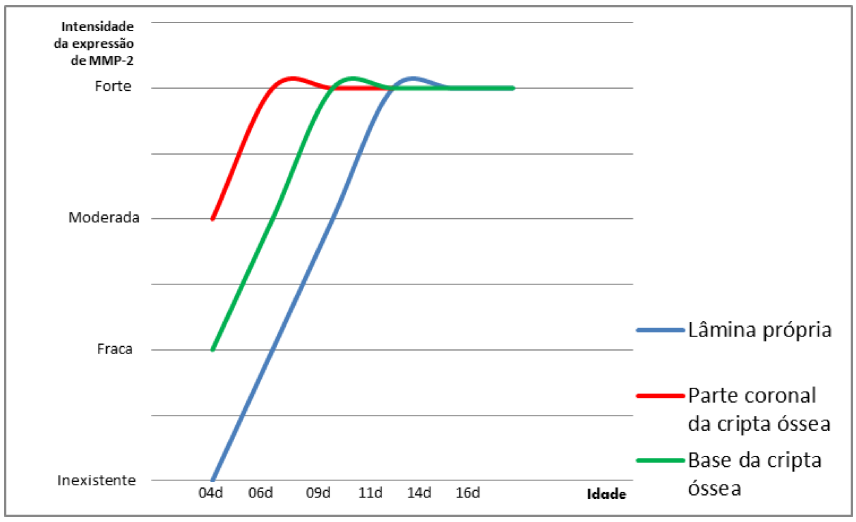

Figura 2: Intensidade da expressão de MMP-2 no germe dentário de ratos em diferentes idades.

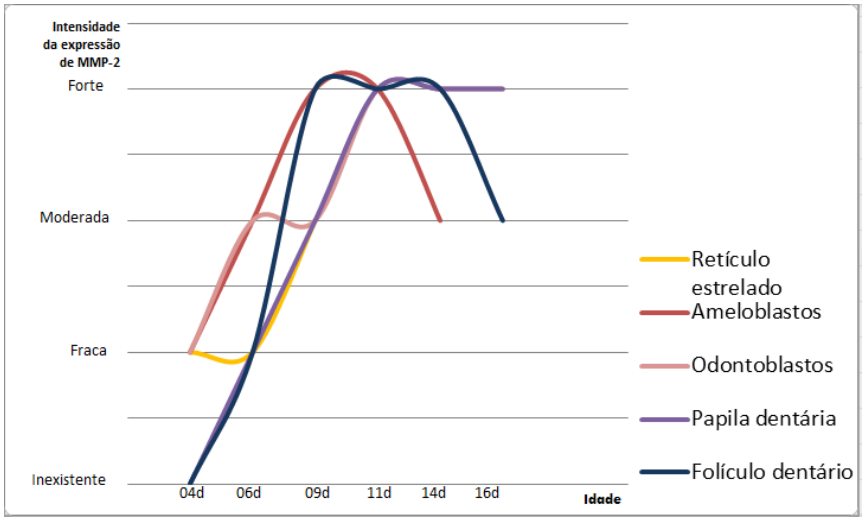

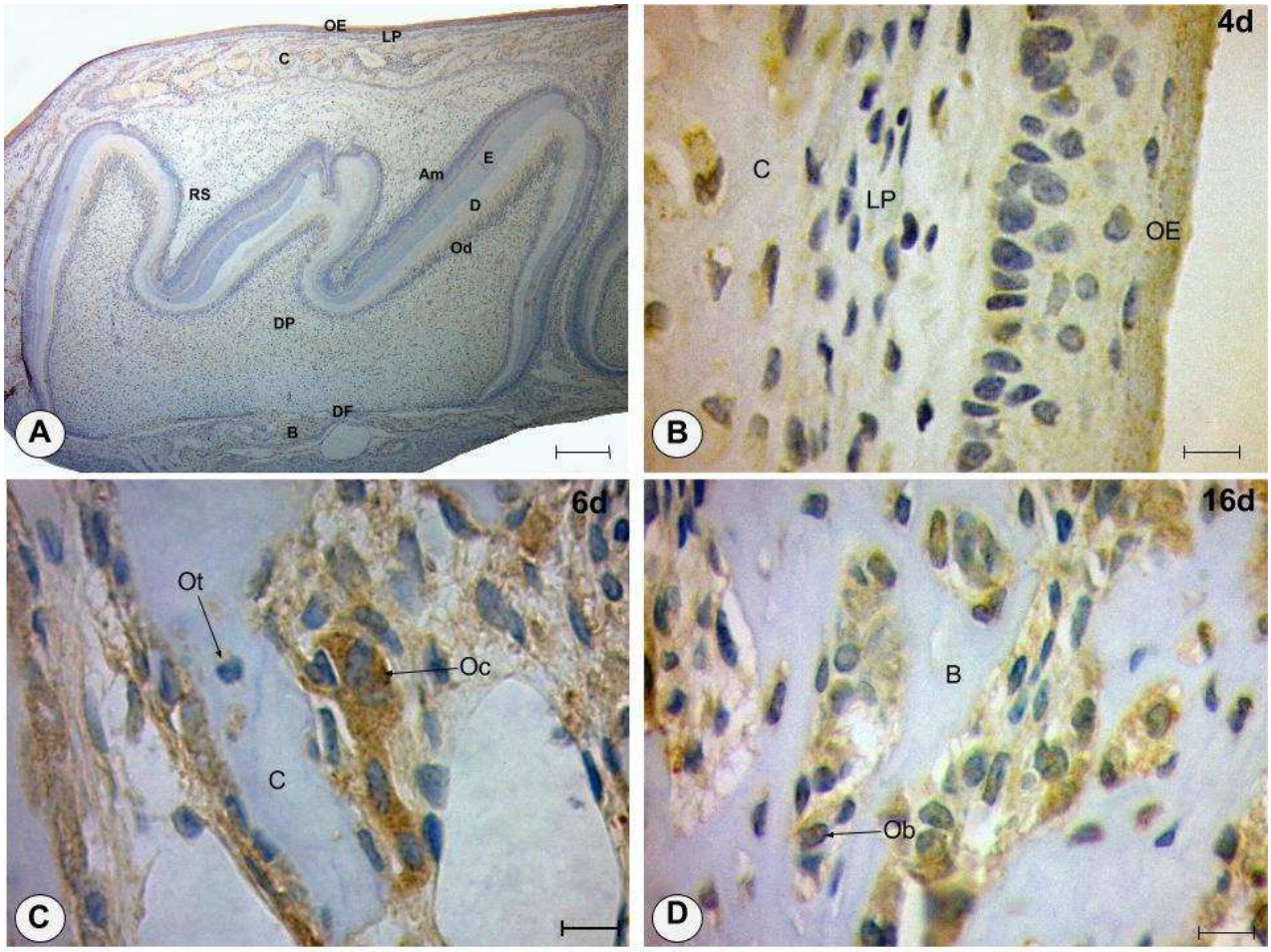

Figura 3: Expressão de MMP-2 nos tecidos circunjacentes do germe dentário. A: Corte sagital do germe dentário de molar de rato no estagio de desenvolvimento de campânula avançada representando as estruturas e tecidos circunjacentes ao germe dentário. Aumento 4x. Escala de 100 micrometros. B: Marcação expressa na lâmina própria (LP) de um rato de 04 dias. C: Osteócito (Ot) e osteoclasto (Oc) na parte coronal do tecido ósseo no animal de 06 dias. Na base da cripta óssea dos animais de 16 dias são vistos osteoblastos (Ob). Aumento de 100x. Escala de 10 micrômetros.

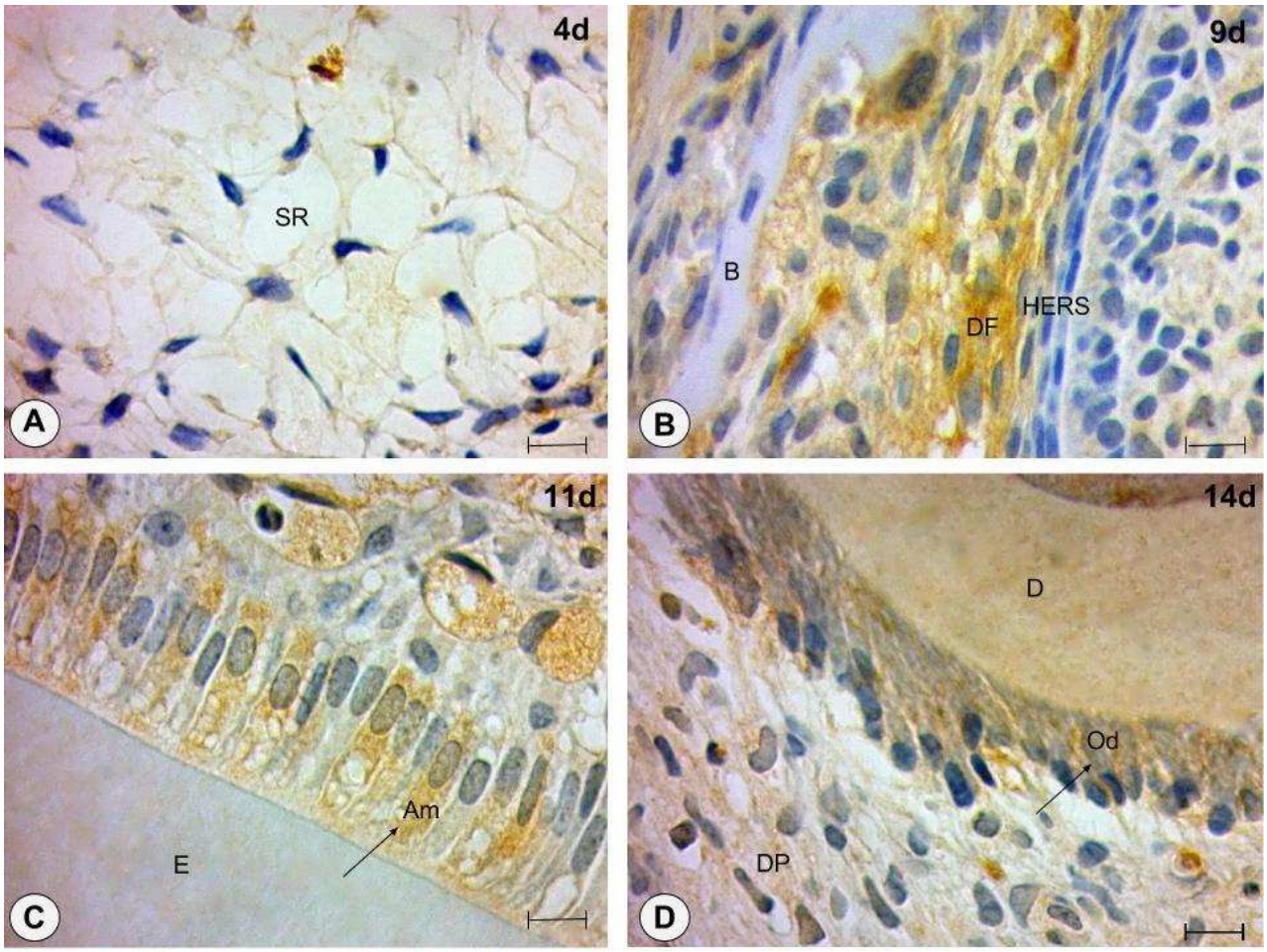

Figura 4: Expressão de MMP-2 no germe dentário. A:Marcação positiva no retículo estrelado (RS) nos animais de 04 dias. B: Folículo dentário (DF) com forte marcação nos animais de 09 dias. HERS, Bainha epitelial de Hertwing; B, Base da cripta óssea. C: Expressão de MMP-2 em ameloblastos (Am) nos animais de 11 dias. E, Esmalte. D: Odontoblastos (Od) e Papila dentária (DP) nos animais de 14 dias. D, Dentina. Aumento de 100x. Escala de 10 micrômetros.

Referências

1. Nanci, A. Tem Cate Histologia oral - Desenvolvimento, estrutura e função. Rio de Janeiro;2008.
2. Wise G, Yao S, Henk W. Bone formation as a potential motive force of tooth eruption in the rat molar. Clinical Anatomy, 2007;20(6): 632-639.
3. Wise G,King G. Mechanisms of tooth eruption and orthodontic tooth movement. Journal of dental research. 2008;414-434.
4. Cerri P, Pereira Júnior J, Biselli N, Sasso E. Mast cells and MMP 9 in the lamina propria during eruption of rat molars: quantitative and immunohistochemical evaluation. Journal of anatomy.2010;116-125.
5. Hansen H. Role of Matrix Metalloproteinases in Human Periodontal Diseases. J Periodontol.1993.
6. Cotrim P, Andrade C, Line S, Almeida O, Coletta R. Expression and activity of matrix metalloproteinase-2 (MMP-2) in the development of rat first molar tooth germ. Braz Dent J. 2002;97-102.
7. Reponen P, Sahlbergg C, Huhtalas P, Hurskainenl T, Thesleffi I, Tryggvason K. Molecular Cloning of Murine 72-kDa Type IV Collagenase and Its Expression during Mouse Development. The Journal Of Biological Chemistr.1991;267: 7856-7862.
8. Room W, Monterrey J, Kalinovsky T. Rath M, Niedzwiecki A. Patterns of MMP-2 and MMP-9 expression in human cancer cell lines. Oncology Reports.2009;21: 1323-1333.
9. Allan J, Docherty A, Barker P, Huskisson N, Reynolds J,Murphy G. Binding of gelatinases A and B to type-I collagen and other matrix components. Biochem.1995;309:299-306.
10. Creemers L, Jansen I, Docherty A, Reynolds J, Beertsen W, Everts V. Gelatinase A (MMP-2) and cysteine proteinases are essential for the degradation of collagen in soft connective tissue. Matrix Biol. 1998; 17(1):35-46
11. Beertsen, W., Holmbeck, K., Niehof, A., Bianco, P., Chrysovergis, K., Birkedal-Hansen, H., & Everts, V. (2002). On the role of MT1-MMP, a matrix metalloproteinase essential to collagen remodeling, in murine molar eruption and root growth. European journal of oral sciences, 110(6), 445-451.
12. Huang X,Zhao Y, Zhang F,Han, P. Comparative study of gene expression during tooth eruption and orthodontic tooth movement in mice. Oral Diseases.2009; 15(8):573–579.
13. Sahlberg C, Reponen P, Tryggvason K, Thesleff I. Association between the expression of murine 72 kda type iv collagenase by odontoblasts and basement membrane degradation during mouse tooth development. Archis Oral Biof. 1992;37:1021-1030.
14. Navarro V, Nelson Filho P, Silva L, Freitas A. A participação das metaloproteinases da matriz nos processos fisiopatológicos da cavidade bucal. Revista de Odontologia da UNESP. 2006;35(4):233-238.
15. Gomes J, Omar N, dos Santos Neves J, Narvaes E, Novaes P. Immunolocalization and activity of the MMP-9 and MMP-2 in odontogenic

region of the rat incisor tooth after post shortening procedure. Journal of molecular histology. 2011; 42(2): 153-159.

16. Sodek J, Overall C. Matrix metalloproteinases in periodontal tissue remodelling. Matrix (Stuttgart, Germany). Supplement.1991;1: 352-362.
17. Maruyal Y, Sasano Y, Takahashi I, Kagaymama M, Mayanagi H. Expressionof extracelular matrix molecules, MMPs and TIMPs in alveolar boné, cementum and periodontal ligaments during rat tooth eruption. Journal of Electron Microscopy. 2003;593-604.
18. Kusano K, Miyaura C, Inada M, Tamura T, Ito A, Nagase H, Kamoi K, Suda,T. Regulation of Matrix Metalloproteinases (MMP-2, -3, -9, and -13) by Interleukin-1 and Interleukin-6 in Mouse Calvaria: Association of MMP Induction with Bone Resorption. The Endocrine Society.1998.
19. Gómez M, Munõz A. Histologia e embriologia bucodental. Rio de Janeiro;2006.
20. Baratella L, Arana-Chavez V, Katchburian E. Macrophages and apoptosis in the stellate reticulum of the rat enamel organ. J. Anat.2000;197:303-306.
21. Boittin K, Fridmanb R, Fanchona P, Septiera D, Goldberga M, Menashic S. Matrix metalloproteinase inhibition impairs the processing, formation and mineralization of dental tissues during mouse molar development. Experimental Cell Research.2005;493–505.
22. Yoshiba N,Yoshiba K, Stoetzel C, Schmitt F, Cam Y, Ruch V, Lesot H. Temporospatial Gene Expression and Protein Localization of Matrix Metalloproteinases and Their Inhibitors During Mouse Molar Tooth Development. Developmental Dynamics. 2003;228:105–112.
23. Hansen H. Role of Matrix Metalloproteinases in Human Periodontal Diseases. J Periodontol.1993;64.

Carta de Submissão, Responsabilidade, Transferência de Direitos Autorais.

Prezado Editor,

Encaminho (amos) o artigo intitulado "**MMP-2 atua no desenvolvimento dentário e na remodelação óssea durante a erupção dentária**" de autoria de Nathália Gonring Sandoval, Nayra de Souza Carvalho Lima, Natan Oliveira Guss, Letícia Nogueira da Gama de Souza Bautz , Willian Grassi Bautz, Marco da Silva Pacheco e Karla Almeida Loureiro Coburn para análise e publicação na Revista de Odontologia da UNESP. Por meio deste documento, transferimos, para a Revista de Odontologia da UNESP, os direitos autorais a ele referentes, que se tornarão de sua exclusiva propriedade, sendo vedada qualquer reprodução total ou parcial, em qualquer outra parte ou meio de divulgação impressa, sem que a prévia e necessária autorização seja solicitada e obtida, por escrito, junto à Comissão Editorial da Revista. Certificamos que o manuscrito é um trabalho de pesquisa original, e que seu conteúdo não está sendo considerado para publicação em outras revistas, seja no formato impresso ou eletrônico, reservando-se seus direitos autorais para a referida revista. A versão final do trabalho foi lida e aprovada por todos os autores. Certificamos que participamos suficientemente do trabalho para tornar pública nossa responsabilidade pelo seu conteúdo.

____/____/_____

_____

Nathália Gonring Sandoval

_____

Nayra de Souza Carvalho Lima

_____

Natan Oliveira Guss

_____

Letícia Nogueira da Gama de Souza Bautz

_____

Willian Grassi Bautz

_____

Marco da Silva Pacheco

_____

Karla Almeida Loureiro Coburn

Declaração de Conflito de Interesse

Os autores do artigo intitulado "**MMP-2 atua no desenvolvimento dentário e na remodelação óssea durante a erupção dentária**" declaram não possuir conflito de interesse que possa interferir na imparcialidade do trabalho científico.

____/____/_____

_____

Nathália Gonring Sandoval

_____

Nayra de Souza Carvalho Lima

_____

Natan Oliveira Guss

_____

Letícia Nogueira da Gama de Souza Bautz

_____

Willian Grassi Bautz

_____

Marco da Silva Pacheco

_____

Karla Almeida Loureiro Coburn

Cópia do certificado da aprovação em Comitê de Ética

UNIVERSIDADE FEDERAL DO ESPÍRITO SANTO
CENTRO DE CIÊNCIAS DA SAÚDE
COMISSÃO DE ÉTICA NO USO DE ANIMAIS - CEUA

CERTIFICADO

Certificamos que o Projeto intitulado"Análise da degradação tecidual e das alterações morfológicas e vasculares exibidas por molares em desenvolvimento durante o processo de erupção dentária",Protocolo nº.85/2015, sob a responsabilidade de Karla Loureiro Almeida Cobur que envolve a produção, manutenção e/ou utilização de animais pertencentes ao filo Chordata, subfilo Vertebrata(exceto o homem), para fins de pesquisa científica(ou ensino)encontra-se de acordo com os preceitos da Lei 11.794, de 8 de outubro de 2008, do Decreto nº6.899, de 15 de julho de 2009, e com as normas editadas pelo Conselho Nacional de Controle da Experimentação Animal(CONCEA), e foi aprovado pela COMISSÃO DE ÉTICA NO USO DE ANIMAIS(CEUA) DO(A) Centro de Ciências da Saúde-Maruípe-Vitória-ES em reunião de 04/12/2015.

Vigência do Projeto	Início: Janeiro/2016 Término:Janeiro/2018
Espécie/Linhagem	Ratos Wistar
Nº de Animais	Experimento Piloto:07 Protocolo Experimental:32 Total:39
Peso/Idade	Peso: não especificado Idade:2,4,6,9,11,16 e 17
Sexo	Ambos
Origem	Mamíferos

Vitória (ES), 04 de dezembro de 2015.

Presidente do
Comitê de Ética no Uso de Animais
CEUA/ UFES