UNIVERSIDADE FEDERAL DO ESPÍRITO SANTO

CENTRO DE CIÊNCIAS DA SAÚDE

PROGRAMA DE PÓS-GRADUAÇÃO EM CLÍNICA ODONTOLÓGICA

MESTRADO PROFISSIONAL EM CLÍNICA ODONTOLÓGICA

RENATA ESCAPINI FANCHIOTTI

ANÁLISE IMUNO-HISTOQUÍMICA DO COLÁGENO TIPO I EM CARCINOMA DE CÉLULAS ESCAMOSAS ORAIS E SUAS LESÕES PRECURSORAS

VITÓRIA

2017

RENATA ESCAPINI FANCHIOTTI

ANÁLISE IMUNO-HISTOQUÍMICA DO COLÁGENO TIPO I EM CARCINOMA DE CÉLULAS ESCAMOSAS ORAIS E SUAS LESÕES PRECURSORAS

Dissertação apresentada ao Programa de Pós-Graduação em Clínica Odontológica, do Centro de Ciências da Saúde, Universidade Federal do Espírito Santo, como requisito parcial para a obtenção do grau de Mestre em Clínica Odontológica.

Orientadora: Prof.ª Drª Letícia Nogueira da Gama de Souza

Co-orientadora: Prof.ª Draª Liliana Aparecida Pimenta de Barros

VITÓRIA

2017

RENATA ESCAPINI FANCHIOTTI

ANÁLISE IMUNO-HISTOQUÍMICA DO COLÁGENO TIPO I EM CARCINOMA DE CÉLULAS ESCAMOSAS ORAIS E SUAS LESÕES PRECURSORAS

Dissertação apresentada ao Programa de Pós-Graduação em Clínica Odontológica do Centro de Ciências da Saúde da Universidade Federal do Espírito Santo, como requisito parcial para a obtenção do grau de Mestre em Clínica Odontológica.

Aprovada em 9 de março de 2017.

COMISSÃO EXAMINADORA

_____

Profª.Drª. Letícia Nogueira da Gama de Souza

Universidade Federal do Espírito Santo

Orientadora

_____

Profª. Drª Liliana Aparecida Pimenta de Barros

Universidade Federal do Espírito Santo

Co-orientadora

_____

Profª. Drª. Danielle R. Camisasca Barroso

Universidade Federal do Espírito Santo

_____

Profº. Drº. Marcos da Silva Pacheco

Universidade Federal do Espírito Santo

DEDICATÓRIA

À minha amada família e esposo pela compreensão, apoio e incentivo.

AGRADECIMENTOS

À Deus, pela força que só Ele me dá, pela sua graça infinita que se renova a cada manhã.

Aos meus pais, irmão, irmã e amado esposo pela compreensão e carinho.

À Prof.ª Dr.ª Letícia Nogueira da Gama de Souza pela honra de ter como orientadora. Agradeço imensamente por sua atenção, paciência, por compartilhar seus conhecimentos, por sua disponibilidade e por direcionar o caminho para chegar até aqui. Sem dúvidas, muito do que aprendi devo a você. Por isso minha gratidão vem do coração. Você é um exemplo que deve ser seguido. Muito obrigada.

À minha co-orientadora Prof.ª Liliana Aparecida Pimenta de Barros por suas orientações, por ceder o material necessário para realização deste trabalho e compartilhar seus conhecimentos, e por compor esta banca, é uma honra tê-la presente.

Ao Professor William Bautz pela disponibilidade de orientação, que mesmo na correria encontrou tempo para compartilhar seus conhecimentos; obrigada pela paciência, ensinamentos e atenção.

Ao professor Marcos Pacheco que me recebeu na disciplina de Histologia, obrigada pela simpatia, confiança e por compor esta banca, é uma honra tê-lo presente.

À professora Danielle Camisasca, é com imensa gratidão e honra tê-la presente nesta banca.

Aos professores do programa de Pós Graduação em Clínica Odontológica, que contribuíram para meu aprendizado.

Às alunas Nathália, Eline e Izabela pela amizade, apoio e contribuição.

Ao Serviço de Anatomia Patológica Bucal (SAPB/ UFES), bem como ao Núcleo de Diagnóstico Bucal, pelo material proveniente de seus pacientes.

Ao Laboratório Histotécnico representado pelas técnicas Lucienne, Rafaela e Viviane pela disponibilidade, pelo carinho e imensa contribuição.

Ao Laboratório de Biologia do Desenvolvimento e Tumorigênese por permitir o processamento dos experimentos e utilização dos equipamentos.

A FAPES, pelo apoio financeiro concedido através da bolsa ao longo do curso.

Deus é o dono de tudo. Devo a Ele a oportunidade que tive de chegar onde cheguei. Muitas pessoas têm essa capacidade, mas não têm essa oportunidade. Ele a deu a mim, não sei por quê. Sei que não posso desperdiçá-la.”

Ayrton Senna

RESUMO

O carcinoma de células escamosas (CCE) é o câncer de boca mais comum, e ainda hoje está associado a altos índices de mortalidade. Além da avaliação dos aspectos clínicos, é fundamental a realização de uma análise mais acurada do perfil molecular para melhor compreensão do seu comportamento biológico. O colágeno tipo I é um dos principais componentes da matriz extracelular (MEC) e vem sendo associado com o processo de tumorigênese por participar de eventos como angiogênese e metástase. O presente estudo realizou análise imuno-histoquímica do perfil do colágeno tipo I em lesões diagnosticadas pelo Serviço de Anatomia Patológica Bucal do Curso de Odontologia/UFES. Os grupos avaliados foram: 10 casos de lesões de baixo risco; 10 casos de alto risco de malignização e 30 casos de CCE. Ainda, foram estabelecidas associações entre as marcações e o perfil clínico do paciente e do tumor. Nossos achados mostraram que homens foram os mais acometidos nas lesões de alto risco (60%) e CCE (86,6%), enquanto mulheres representaram maioria nas lesões de baixo risco (80%). Em relação aos sítios afetados, a mucosa jugal foi o mais frequente nas lesões de baixo risco (50%), e a língua para as lesões de alto risco (60%) e CCE (43,3%). Quanto ao perfil do colágeno tipo I, em CCE as fibras se apresentaram moderadamente irregulares (++) e com marcação forte. Nas lesões de baixo risco, foi observado os três tipos de disposição de fibras, e com marcação fraca; já as de alto risco, as fibras encontravam-se regular e com marcação forte. Quando realizada associação dos achados clínicos com os microscópicos, foi possível observar que pacientes fumantes com CCE, o padrão das fibras foi irregular (P=0.04) e marcação forte (P=0.02) em comparação aos pacientes também fumantes, mas com diagnóstico de lesões de baixo ou alto risco. Nossos achados sugerem associações entre aspectos clínicos e microscópicos quanto ao padrão de deposição de colágeno tipo I durante as alterações que ocorrem na mucosa oral no processo de transformação maligna.

Palavras-chave: Carcinoma de células escamosas, Matriz extracelular, Colágeno tipo I.

ABSTRACT

Squamous cell carcinoma (SCC) is the most common cancer of the mouth, and is still associated with high mortality rates. Besides the evaluation of the clinical aspects, it is fundamental to perform a more accurate analysis of the molecular profile to better understand its biological behavior. Type I collagen is one of the main components of the extracellular matrix (ECM) and has been associated with the process of tumorigenesis by participating in events such as angiogenesis and metastasis. The present study performed an immunohistochemical analysis of the type I collagen profile in lesions diagnosed by the Department of Oral Pathology of the Dental School / UFES. The groups evaluated were: 10 cases of low risk lesions; 10 cases of high risk of malignancy and 30 cases of SCC. Also, associations were established between the markers and the clinical profile of the patient and the tumor. Our findings showed that men were the most affected in the lesions at high risk (60%) and SCC (86.6%), while women represented the majority in low risk lesions (80%). In relation to the affected sites, the jugal mucosa was the most frequent in the low risk lesions (50%), and the tongue in lesions of high risk (60%) and SCC (43.3%). As for the profile of type I collagen, the fibers were moderately irregular (C ++) and strongly marked. In the low risk lesions, the three types of fiber disposition were observed, and with weak marking; And those at high risk, the fibers were fine, regular and markedly strong. When the association between clinical and microscopic findings was found, it was possible to observe that patients smokers with SCC, the fiber pattern was irregular (P = 0.04) and strong marking (P = 0.02) compared to smokers, but diagnosed with lesions Low or high risk. Our findings suggest associations between clinical and microscopic aspects regarding the pattern of deposition of type I collagen during the alterations that occur in the oral mucosa in the process of malignant transformation.

Keywords: Squamous cell carcinoma, Extracellular matrix, Type I collagen.

LISTA DE ILUSTRAÇÕES

Figura 1: Esquema da MEC e seus componentes 12
Figura 2: Estrutura molecular do Colágeno tipo I 14
Figura 3: Síntese do colágeno..... 15
Figura 4: Gráfico de associação entre os dados clínicos 33
Figura 5: Grupo controle 35
Figura 6: Expressão do colágeno tipo I quanto a distribuição de fibras e marcação nos diferentes grupos avaliados 36
Figura 7: Análise dos casos de CCE com associação do grau histopatológico e a intensidade de marcação da marcação..... 37
Figura 8: Análise comparativa entre pacientes fumantes e não fumantes quanto ao padrão do colágeno tipo I na MEC das lesões 38

LISTA DE TABELAS

Tabela 1: Alterações teciduais e citológicas para diagnóstico de DEO 25
Tabela 2- Dados clínicos das lesões 32
Tabela 3- Perfil da expressão do colágeno tipo I nas lesões 34

LISTA DE SIGLAS

CAFs – Fibroblastos Associados a Carcinomas

CCE - Carcinoma de Células Escamosas

CCE BD - Carcinoma de Células Escamosas Bem Diferenciado

CCE MD - Carcinoma de Células Escamosas Moderadamente Diferenciado

CCE PD - Carcinoma de Células Escamosas Pouco Diferenciado

CCR - Carcinoma Colorretal

CIS - Carcinoma *In Situ*

DEO - Displasia Epitelial Oral

DNA - Ácido Desoxirribonucleico

DOPMs - Desordens Orais Potencialmente Malignas

EUA - Estados Unidos da América

FAPES – Fundação de Amparo à Pesquisa e Inovação do Espírito Santo

FSP-1 – Proteína 1 Segregada de Fibroblasto

HE - Hematoxilina e Eosina

HFI - Hiperplasia Fibrosa Inflamatória

HPI – Hiperplasia Papilar Inflamatória

HPV - Papiloma Vírus Humano

INCA - Instituto Nacional de Câncer

ME - Microscopia Eletrônica

MEC - Matriz Extracelular

MMPs - Metaloproteinases de Matriz

MMP-9 – Metaloproteinase de Matriz Extracelular -9

PCNA - Antígeno Nuclear de Proliferação Celular

RNA - Ácido Ribonucléico

OMS - Organização Mundial de Saúde

TEM – Transição Epitélio Mesenquima

TGFβ – Fator de Crescimento Transformante β

UFES - Universidade Federal do Espírito Santo

Sumário

1 INTRODUÇÃO 9

2 REVISÃO DE LITERATURA 11

2.1 Matriz Extracelular (MEC) e Colágeno Tipo I na Tumorigênese 11

2.2 Carcinoma de Células Escamosas Oral (CCE) 18

2.3 Desordens Orais Potencialmente Malignas 23

3 OBJETIVOS 28

3.1Geral 28

3.2Específicos.....28

4 MÉTODOS 29

4.1 Pacientes e amostras de tecidos 29

4.2 Imuno-histoquímica 30

4.3 Análise microscópica 30

4.4 Associação entre dados clínicos e microscópicos 31

4.5 Análise estatística 31

5 RESULTADOS 32

5.1 Dados clínicos 32

5.2 Perfil da expressão do colágeno tipo I nas lesões 33

5.3 Associação dos dados clínicos e microscópicos 377

6 DISCUSSÃO 399

7 CONCLUSÃO 466

8 REFERÊNCIAS 477

9 APÊNDICE.....59

1 INTRODUÇÃO

Sabe-se que o número de casos de câncer continuará aumentando sendo incontestável o fato do mesmo representar um grande desafio na saúde pública, devendo seu controle e prevenção serem priorizados. São esperados mais de 20 milhões de novos casos para 2025 (INCA, 2016). No Brasil, a estimativa é de 600 mil novos casos entre 2016-2017, sendo 5,2% de câncer na boca. Em 2016, foram 11.140 novos casos em homens e 4.350 novos casos em mulheres (INCA, 2016). Vários fatores de risco estão implicados na etiologia do câncer de boca, com destaque para tabaco e consumo excessivo de álcool. Das neoplasias malignas que acometem a região, o carcinoma de células escamosas (CCE) é considerado o mais comum, com 90 a 95% do número total das lesões e geralmente associado a altos índices de mortalidade. O CCE pode surgir de desordens orais potencialmente malignas (DOPMs), como leucoplasia e eritroplasia, com variação de transformação maligna de 2-3% por ano (BROUNS et al., 2013; VAN DER WAAL, 2014).

A literatura vem demonstrando que a expressão de diferentes moléculas pelas células do parênquima e do estroma tumorais possuem uma íntima relação com o comportamento e a progressão de diferentes neoplasias. Dessa forma, para que se possa compreender melhor a evolução de lesões benignas para malignas, responsáveis por altos índices de morbimortalidade, bem como suas relações com aspectos clínicos, é importante que se faça uma análise molecular específica. O padrão de expressão dos diferentes componentes da matriz extracelular (MEC) apresenta variações importantes e podem estar associados com o comportamento e a progressão tumorais.

Das proteínas fibrosas presentes na MEC, destaca-se o colágeno, principal proteína estrutural e que representa até 30% do conteúdo da MEC (MYLLYHARJU & KIVIRIKKO, 2004). Essa molécula desempenha diversas funções, como sustentação mecânica, modulação de processos de crescimento, migração e diferenciação (RICARD-BLUM, 2011), além de manutenção da integridade estrutural do tecido (IWAI et al., 2013).

Em relação a tumorigênese, já foram descritos que alterações na disposição das fibras de colágeno são comuns no câncer e encontrados em áreas onde a invasão e vascularização do tumor são observados (LEVENTAL et al., 2009),

sugerindo papel ativo na facilitação desses processos. De fato, foi demonstrado que as células transformadas migram rapidamente em áreas enriquecidas com colágeno (WYCKOFF et al., 2007).

É importante ressaltar que determinados hábitos, que são considerados fatores de risco na carcinogênese, podem interferir no equilíbrio tecidual e celular, adquirindo papel de relevância no surgimento e evolução dessas doenças.

Portanto, o estudo da expressão do colágeno tipo I em lesões de boca poderá demonstrar as alterações no seu padrão de depósito no microambiente e sugerir como essas mudanças influenciam o comportamento celular e suas diferentes atividades biológicas como proliferação, angiogênese, invasão e metástase. Ainda, a associação de aspectos microscópicos com dados clínicos dos pacientes e das lesões poderá auxiliar não somente na determinação de biomarcadores para entendimento da progressão tumoral, como também permitir a instituição de tratamentos cada vez mais específicos.

2 REVISÃO DE LITERATURA

2.1 Matriz Extracelular (MEC) e Colágeno Tipo I na Tumorigênese

Apesar dos altos índices de recorrência e mortalidade, algumas boas notícias surgiram em função da evolução no entendimento e tratamento do câncer. O foco dos estudos que contribuíram para isso encontra-se nas propriedades morfológicas e biológicas das lesões e na compreensão atual da base molecular da carcinogênese (KUMAR et al., 2010). Além da determinação dos aspectos clínicos dos pacientes e das lesões, é importante que sejam estabelecidas associações com características microscópicas e moleculares das doenças. O cruzamento desses dados amplia o conhecimento sobre o comportamento dos diferentes tumores. Atualmente, a identificação de componentes específicos nos tecidos e nas células representa ferramenta adicional que permite análise detalhada de enzimas, componentes da MEC, fatores de crescimento e vias de sinalização. Todos eles podem estar alterados e representam peças cruciais na determinação de eventos celulares.

Uma parte importante dos tecidos é ocupado por uma rede de macromoléculas que constituem a MEC, que é composta por uma grande variedade de proteínas fibrosas (colágeno e elastina) e polissacarídeos, como glicoproteínas não-colágenas e proteoglicanos (Figura 1). Considerada como uma estrutura ativa, a MEC funciona como reservatório biológico para muitas moléculas. Essas moléculas, por sua vez, desempenham papel complexo na regulação do comportamento das células, influenciando seu desenvolvimento, crescimento, sobrevivência, migração, transdução de sinais, forma e função (ALBERTS et al., 2004; MINER & YURCHENCO, 2004).

A organização geral da MEC exibe dois principais domínios: a matriz intersticial e a membrana basal. A principal característica desses domínios é a sua estrutura básica definida por “esqueleto” de colágeno, sendo a intersticial com colágenos fibrilares (BOSMAN & STAMENKOVIC, 2003), e a membrana basal principalmente por colágeno tipo IV. A membrana basal é uma especialização da MEC. Essa importante estrutura é uma fina rede tridimensional de macromoléculas incluindo, além do colágeno, a laminina, entactina, nidogênio, e proteoglicano

heparan sulfato, que representa não somente um sólido suporte para as células, mas também atua como fonte de citocinas e fatores de crescimento (AUMAILLEY & GAYRAUD, 1998; KLEINMAN et al., 2003).

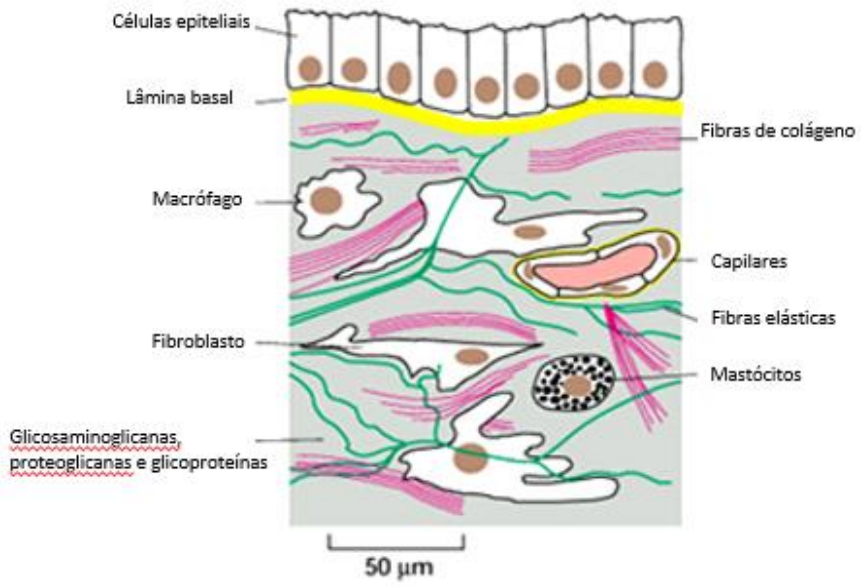

Figura 1: Esquema da MEC e seus componentes. Fonte: ALBERTS et al., 2010/ adaptado.

Outro aspecto relevante é o fato da MEC não ser uma estrutura estática, estando em constante remodelação (COMOGLIO & TRUSOLINO, 2005). Para que essas mudanças possam acontecer, é necessária a degradação enzimática (SCHENK & QUARANTA, 2003). Existem diferentes tipos de enzimas que exercem papel no processo de ruptura tanto da membrana basal, quanto da matriz intersticial. Em relação à membrana basal, os efeitos seriam as modificações na relação entre epitélio e conjuntivo que são fundamentais para eventos associados ao desenvolvimento tumoral (MOTT & WERB, 2004). Na matriz intersticial, mudanças na expressão de colágeno ou de suas enzimas modificadoras já foram associadas a mau prognóstico (TAVAZOIE et al. 2008; SHIELDS et al. 2012), o que sustenta a ideia de que remodelação do colágeno é altamente relevante para a progressão tumoral.

As células cancerosas são capazes de remodelar a MEC porque são providas por uma bateria de endopeptidases (WOESSNER, 2002). As metaloproteases de matriz (MMPs) constituem uma família com mais de 20 endopeptidases e essas

enzimas estão envolvidas em diferentes processos, incluindo os que levam ao câncer. Algumas de suas funções são: proteólise, criando espaço para migração celular ou estimulando atividades biológicas; regulação da arquitetura celular; capacidade de ativar, desativar ou modificar moléculas de sinalização; afetam as funções celulares regulando proteínas da MEC e mantêm a homeostase em resposta às mudanças do meio ambiente (PAGE-MCCAW et al., 2007).

O estroma do tumor muitas vezes é caracterizado pelo endurecimento e remodelação da MEC. O metabolismo desregulado do colágeno e sua expressão aumentada, juntamente com as MMPs, são importantes para a progressão da lesão (LEVENTAL et al., 2009). Por degradar e modificar a MEC, as MMPs facilitam a separação das células epiteliais do tecido circundante e está sendo associada ao processo de transição epitélio-mesenquimal (TEM) para progressão do tumor. Nesta transição, as células epiteliais assumem características das células mesenquimais invasivas através de níveis elevados das MMPs no microambiente tumoral, desempenhando importante ação na angiogênese e metástase. Essas enzimas não só degradam as proteínas da MEC, mas ativam os fatores de crescimento, seus receptores e citocinas. (JODELE et al., 2006; RADISKY & RADISKY, 2010; SHIELDS et al. 2012).

Das proteínas fibrosas presentes na MEC, o colágeno é a principal proteína estrutural e representa até 30% do seu conteúdo (MYLLYHARJU & KIVIRIKKO, 2004), e desempenha diversas funções, como sustentação mecânica, modulação de processos de crescimento, migração e diferenciação (RICARD-BLUM, 2011), além de manutenção da integridade estrutural do tecido (IWAI et al., 2013). Sendo o fibroblasto a principal célula produtora dessa molécula (MARTINS et al., 2003; JUNQUEIRA & CARNEIRO, 2013).

Os colágenos fazem parte de uma família de proteínas fibrosas que se encontram em todos os animais multicelulares e possuem estruturas, funções e reações diferentes conforme as necessidades do tecido. As fibrilas do colágeno são formadas pelo tropocolágeno que se desenvolve através da polimerização de unidades moleculares alongadas. Esta molécula consiste em três cadeias polipeptídicas arranjadas em tripla hélice denominadas cadeias α (Figura 2) (JUNQUEIRA & CARNEIRO, 2013; ALBERTS et al., 2010).

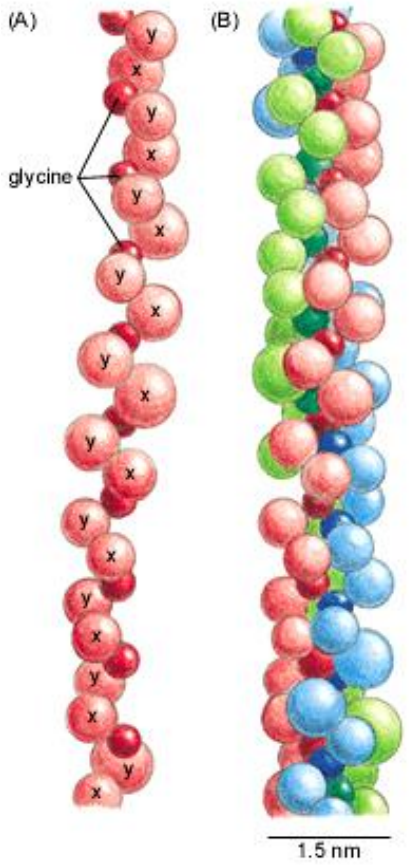

Figura 2: Estrutura molecular do Colágeno tipo I (Três cadeias α - 2 cadeias α_1 + 1 cadeia α_2) rico em prolina e em glicina (A), importantes na formação da fita tripla helicoidal (B). Fonte: ALBERTS et al., 2010/ adaptado.

No colágeno tipo I as cadeias se dispõem paralelamente formando fibrilas mais espessas que se associam formando feixe de fibras, constituindo as fibras de colágeno do tecido conjuntivo (JUNQUEIRA & CARNEIRO, 2013; ALBERTS et al., 2010). Por ser processado dentro das cisternas do retículo endoplasmático rugoso e no meio extracelular, a sua síntese é mais complexa do que a da maioria de outras proteínas, o que pode explicar o elevado número de doenças resultantes de defeitos na sua produção (Figura 3) (JUNQUEIRA & CARNEIRO, 2013).

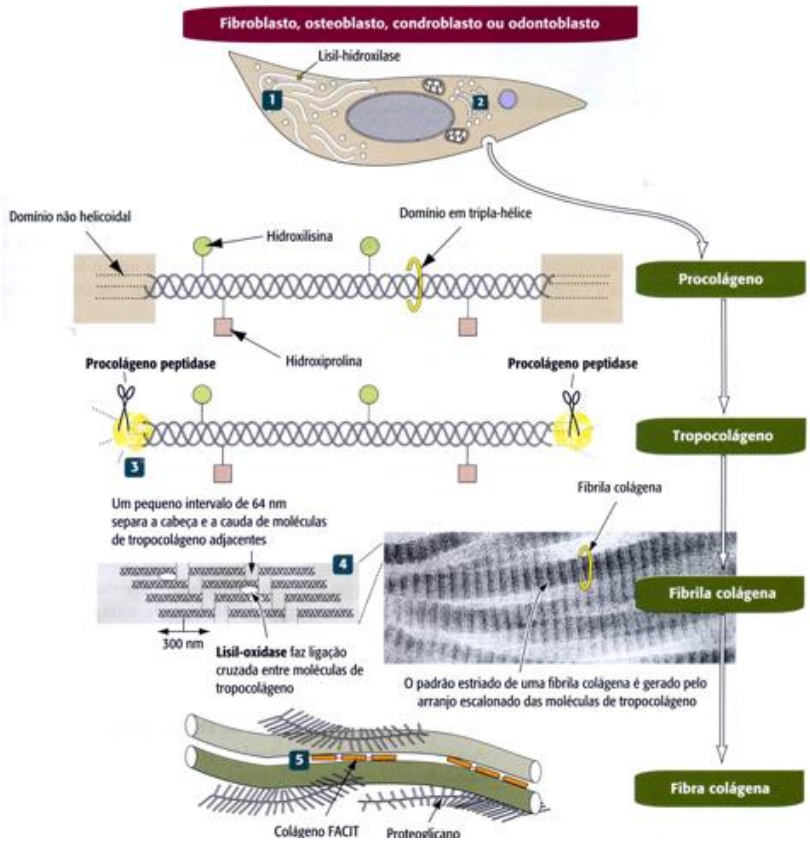

Figura 3: Síntese do colágeno. 1- Retículo endoplasmático granular- síntese do precolágeno e procolágeno, hidroxilação da lisina e prolina, glicolisação e formação de ponte dissulfeto. 2- Aparelho de Golgi- empacotamento e secreção do procolágeno.3- Remoção enzimática dos domínios não helicoidal do procolágeno para formar o tropocolágeno. 4- Agregação das moléculas, em arranjo escalonado de tropocolágeno para formar uma fibrila colágena. 5- Ligação cruzada, lado a lado, das fibrilas colágenas forma fibras colágenas. Este processo e mediado pelo colágeno FACIT e proteoglicanos. Fonte: Abraham L. Kierszenbaum, Histologia e biologia celular, uma introdução à patologia, 4ª edição/adaptado.

Em relação ao estroma tumoral, já se sabe que ele exerce papel ativo na regulação do comportamento das neoplasias. As moléculas laminina-332 e colágeno tipo I são dois dos seus principais componentes e vem sendo associados com o processo de tumorigênese, pois parecem participar de eventos como angiogênese e metástase (EGEBLAD et al., 2005; ALBERTS et al., 2010).

O estroma do hospedeiro responde a um câncer epitelial invasivo frequentemente através de uma reação desmoplásica, associada a vasos sanguíneos, capilares e à proliferação acelerada de fibroblastos. Nesta reação,

acredita-se que há uma interação complexa entre as células hospedeiras normais, células tumorais invasoras, fibroblastos do estroma, células inflamatórias, células endoteliais, juntamente com a MEC alterada, fatores de crescimento que ativam as vias de sinalização oncogênicas, apesar de que ainda não está claro quais eventos moleculares iniciam e conduzem a desmoplasia (EGEBLAD, et al., 2005; MAHADEVAN & VON HOFF, 2007; SHIELDS et al., 2012).

Outros aspectos já descritos são espessamento e linearização das fibras de colágeno em áreas onde a invasão e vascularização do tumor são observados (LEVENTAL et al., 2009), o que sugere papel ativo na facilitação desses processos. De fato, foi demonstrado que as células transformadas migram rapidamente em áreas enriquecidas com colágeno (WYCKOFF et al., 2007). Isso desregula a MEC, o que pode facilitar a desdiferenciação celular e expansão das células-tronco tumorais, além de interromper a polaridade do tecido e promover invasão (LU et al., 2012). Higashi et al. (2002) verificaram que a formação do estroma tumoral é considerada um passo crítico para o desenvolvimento de metástases e precede outro evento chave no estabelecimento de tumores metastáticos, a angiogênese. A fibrose faz com que o microambiente em torno da massa tumoral mude de tal maneira que a angiogênese seja possível.

Em estudo recente, Brooks et al. (2016) analisaram a associação do colágeno tipo I e a progressão do câncer de bexiga. Através de análise imuno-histoquímica, pesquisaram a expressão e a estrutura desta proteína. Verificaram que a deposição de colágeno tipo I está relacionada com a progressão deste câncer e notaram uma curvatura na estrutura da molécula. Os autores sugeriram que a alteração do microambiente da MEC, particularmente do colágeno tipo I, contribui para a progressão do câncer de bexiga. Estudos realizado por Huang et al. (2016) com o colorretal (CCR), avaliaram 144 amostras humanas e relataram que, além do microambiente tecidual, os biomarcadores estão associados à tumorigênese precoce e podem contribuir para o desenvolvimento de carcinomas.

A análise do colágeno no estroma tumoral de diferentes lesões cancerosas tem sido importante para a definição do prognóstico tumoral, pois sabe-se que no processo de crescimento neoplásico pode ocorrer um aumento de alguns tipos de colágeno (MARTINS et al., 2003; EGEBLAD, et al., 2005; HUANG et al., 2016;

ALVES et al., 2016; BROOKS et al., 2016). É muito importante a relação entre o estroma tumoral e as células neoplásicas, pois o estroma pode atuar como um regulador do comportamento celular (FERRINI et al., 2001). Este aumento na quantidade de colágeno, juntamente com a resposta imune e a angiogênese, constituem as principais respostas do hospedeiro em relação à presença de células neoplásicas (MARTINS et al., 2003). Além de possuir papel fundamental na ruptura de adesão celular do epitélio, influenciando a integridade do tecido e resultando em invasão e possível metástase (NIU et al., 2014; MISAWA et al., 2012; NURMENNIEMI et al., 2012).

No estudo proposto por Kirkland (2009), o papel do colágeno tipo I foi avaliado na determinação do fenótipo de células do carcinoma colorretal (CCR) em humanos. Os resultados demonstraram que o colágeno tipo I regulou negativamente a expressão de E-caderina e b-catenina nas junções célula-célula, promovendo o surgimento de um fenótipo maligno. Células cancerosas remodelam a MEC, degradando seus componentes. Por meio do alinhamento de fibras de colágeno tipo I, resultando na força de tração das células, que puxam as fibras colágenas através das vias de sinalização mediadas pelas integrinas (BLOCKHUYS et al., 2016).

Os colágenos tipos I e III já foram descritos como parte importante do estroma do CCE, CCR, carcinoma hepatocelular e câncer de mama. As células desses tumores têm a capacidade de estimular a formação de um estroma pelo processo relacionado com a resposta de cicatrização de feridas, incluindo angiogênese e recrutamento de células mesenquimais a partir de tecidos normais circundantes. O mecanismo pelo qual as células do carcinoma estimulam as células do conjuntivo ainda não está definido (DAHLMAN et al., 2000; LIU et al., 2010, CHEN et al., 2011). Porém, há uma possibilidade de que fatores de crescimento, liberados pelas células tumorais, sejam capazes de induzir a proliferação do estroma, e assim, interferem na quantidade de colágeno produzido (DAHLMAN et al., 2000).

Zhu et al. (1995), analisaram através de imuno-histoquímica a distribuição e intensidade de marcação das diferentes formas moleculares do colágeno tipo I em carcinoma de ovário. Os autores observaram um padrão regular de moderada marcação e fibras relativamente uniformes no estroma seroso benigno indicando limitação no crescimento do tumor. Poucas fibras foram encontradas no carcinoma

moderadamente diferenciado e por fim constataram marcação forte e fibras irregulares em torno de ilhotas tumorais em neoplasias malignas indiferenciadas e metástase do carcinoma de ovário.

De acordo com Van Kempen (2004), a progressão neoplásica de tumores sólidos muitas vezes está caracterizada por um aumento simultâneo nas proteínas da MEC, como o colágeno. Os processos de síntese e degradação do estroma na periferia do tumor podem estar associados a angiogênese e crescimento invasivo das células neoplásicas. Os autores relataram que apesar do aumento da síntese do colágeno tipo I, o estroma tumoral foi caracterizado por pouco colágeno e desordens de suas fibras, provavelmente resultante da atividade das proteases secretadas.

Uma vez que o surgimento e progressão do câncer envolvem mudanças no microambiente por ação das células tumorais, seja através da secreção de proteínas da MEC e/ou de enzimas que modificam o ambiente extracelular, é importante considerar como esses processos participam da carcinogênese oral. O padrão de expressão dos componentes da MEC, como o colágeno tipo I, pode refletir na progressão tumoral e assim, sua análise molecular se torna ferramenta complementar para melhor compreender a evolução das neoplasias malignas, ainda hoje responsáveis por altos índices de morbimortalidade.

2.2 Carcinoma de Células Escamosas Oral (CCE)

É incontestável que o câncer é um problema de saúde pública. De acordo com a Agência Internacional para Pesquisa em Câncer (IARC), em 2012 houve 14,1 milhões de novos casos de câncer e um total de 8,2 milhões mortes no mundo (INCA, 2016). Nos Estados Unidos e na Europa Ocidental o CCE corresponde a 10% dos cânceres orais e 30% em países como Índia, China, Taiwan, Bangladesh, Paquistão principalmente pelo hábito rotineiro de mascar betel (POP et al., 1988; WILSON et al., 1999; LUBEK et al., 2013).

É esperado mais de 20 milhões de novos casos estimados para 2025 em países em desenvolvimento. No Brasil, a estimativa é de 600 mil novos casos entre

2016-2017, sendo 5,2% do câncer na boca. Em 2016, 11.140 novos casos em homens e 4.350 novos casos em mulheres (INCA, 2016).

As causas de câncer estão associadas a fatores externos ou internos ao organismo, e podem ainda envolver as duas situações. Os fatores externos relacionam-se ao meio ambiente e aos hábitos ou costumes próprios de um ambiente social e cultural. Os fatores internos são, na maioria das vezes, pré-determinados geneticamente, desde a ativação de proto-oncogenes, até a inativação de genes supressores tumorais, além da capacidade do organismo de se defender das agressões externas. O crescimento desordenado de células, que invadem tecidos e órgãos dividindo-se rapidamente, tende a ser muito agressivo e incontrolável, determinando a formação de tumores malignos, que podem espalhar-se para outras regiões do corpo. O surgimento deste crescimento pode ocorrer por meio de estímulos físicos, químicos ou biológicos, provocando mutações no DNA celular; alterando suas funções básicas responsáveis pela proliferação, diferenciação e apoptose (INCA, 2016; SHAFER et al., 2005).

Sendo uma neoplasia maligna multifatorial, o câncer pode resultar de diversos fatores etiológicos, incluindo o consumo de álcool e tabaco, os quais são considerados fatores de risco clássicos para o câncer de boca. Recentemente, a infecção por HPV (*Human Papillomavirus*) dos tipos 16 e 18 e o vírus Epsten-Barr vem ganhando destaque na carcinogênese oral. O perfil dos indivíduos acometidos geralmente envolve o sexo masculino, na faixa etária de 50 a 70 anos, fumantes, cor branca e baixa condição socioeconômica (CHEN et al., 2001; SIECZKA et al., 2001; ABDO et al., 2002; COSTA et al., 2005; LEITE et al., 2005; CARRARD et al., 2008; COLOMBO & RAHAL, 2009; TEIXEIRA et al., 2009; PINHEIRO et al., 2010; TUCCI et al., 2010; TORRES-PEREIRA et al., 2012; MISAWA et al., 2012; SAND & JALOULI, 2014).

O carcinoma de células escamosas (CCE) representa aproximadamente 90% a 95% dos tumores malignos que acometem a região de cabeça e pescoço, sendo a língua o sítio mais acometido, embora seja frequentemente encontrado nos lábios e assoalho da cavidade bucal. Representam uma das 6 neoplasias malignas mais comuns no mundo, com altas taxas de morbimortalidade (COSTA et al., 2005; SPERANDIO & GIUDICE, 2013, RIVERA & VENEGAS et al., 2014).

A expressão “carcinoma epidermoide” não é a mais indicada para as lesões de boca, já que esta refere-se à pele, por isso, a expressão “carcinoma de células escamosas (CCE)” tem sido a mais utilizada. O CCE é descrito como um tumor constituído por cordões irregulares de células epiteliais malignas, que se infiltram subepitelialmente (PINDBORG, 1980). Pode surgir a partir de lesões precursoras, como as DOPMs (CIS, leucoplasia e eritroplasia) com graus variados de diferenciação histológica (BARNES et al., 2005; SATO et al., 2014). No entanto, é preciso considerar que nem todas as lesões potencialmente malignas irão evoluir para o CCE, porém é importante o acompanhamento destas lesões (WALDRON & SHAFER, 1975; RIVERA & VENEGAS, 2014).

Muitos pacientes são diagnosticados com CCE tardiamente, até porque na fase inicial a dor é inexistente ou mínima, o que pode explicar a busca por ajuda profissional, diminuindo as chances de sobrevivência e implicando de forma significativa na qualidade de vida. Em sua fase avançada pode apresentar dor e ulceração com possível metástase na região dos linfonodos. A taxa de sobrevivência de 5 anos é de apenas 53%, apesar das estratégias terapêuticas disponíveis, como a excisão de tecido maligno e combinação de radioterapia e quimioterapia. Além disso, já foi observado que uma alta porcentagem de pacientes tem uma resposta ruim à terapia e apresentam altos índices de recorrência (SIECZKA et al., 2001; DÖBRÓSSY, 2005; NEVILLE et al., 2009; RIVERA & VENEGAS, 2014).

O CCE é uma neoplasia epitelial invasiva com vários graus de diferenciação escamosa e propensão para extensa metástase linfonodais. As células neoplásicas apresentam pleomorfismo celular e nuclear, hipercromatismo nuclear, nucléolos evidentes, figuras de mitose, por vezes atípicas, aumento da relação núcleo-citoplasma e formação de pérolas de queratina. Ainda com presença de vasos sanguíneos neoformados e congestos, infiltrado inflamatório mononuclear com áreas de hemorragias e por vezes, necrose. Pode em alguns casos ocorrer invasão vascular e de tecidos adjacentes como o adiposo, ósseo ou muscular (BARNES et al., 2005; SPERANDIO & GIUDICE, 2013).

Cavalcante et al. (2015) utilizaram biomarcadores (CD31, CD34, PGP9.5 e S100) para reconhecer com precisão vasos e nervos e com isso identificar o processo invasivo de células do CCE nessas estruturas. Sabe-se que invasões

vasculares e perineurais estão associadas com mau prognóstico, aumento das taxas de recorrência, comportamento agressivo, baixa sobrevivência e metástases. Apesar da identificação de invasões vasculares e perineurais nos casos estudados, os autores observaram através de análise imunohistoquimica a proteína PGP9.5 para detectar a presença de invasão tumoral, e que foi mais eficiente do que os outros biomarcadores estudados.

Um ponto importante nesse processo é que os sítios acometidos são áreas facilitadoras da disseminação para os linfonodos regionais e/ou órgãos distantes. A gradação histológica das partes mais profundas do CCE influencia diretamente na sobrevida dos pacientes, já que as células neoplásicas se apresentam indiferenciadas quando comparadas as células de outras regiões do tumor (COSTA et al., 2005). O prognóstico baseado na classificação clínica TNM (T de tumor, N de nódulo e M de metástase) avalia as características fundamentais como extensão local, disseminação regional e metástase à distância.

Desenvolvido por Washi (1971) e publicado pela OMS o grau de diferenciação do CCE é baseada no Sistema de Classificação Histopatológica da seguinte forma:

Grau I- Bem diferenciado: quando a arquitetura tecidual é semelhante ao padrão normal do epitélio pavimentoso estratificado queratinizado, mas com presença de células displásicas invadindo o tecido conjuntivo subjacente formando cordões de células com pérolas de queratina, observando em maior aumento, raras mitoses atípicas e poucas células gigantes multinucleadas, pleomorfismo celular e núcleo reduzido.

Grau II- Moderadamente diferenciado: quando há pouca queratinização e células neoplásicas apresentando certo grau de pleomorfismo celular e nuclear que ainda permita reconhecer a sua origem epitelial; neoplasma com características intermediarias entre o grau I e o grau III, pérolas córneas escassas ou ausentes, ceratinização celular, 2-4 mitoses por campo histológico, mitoses atípicas, poucas células gigantes multinucleadas.

Grau III- Pouco diferenciado ou indiferenciado: raras pérolas córneas e ceratinização celular, mais de 4 mitoses por campo histológico, frequentes mitoses

atípicas, pleomorfismo celular e nuclear e presença de células gigantes multinucleadas.

O processo de carcinogênese oral envolve múltiplos passos progressivos a partir da expansão clonal de uma célula tronco cancerígena com mutação. Inicialmente, uma pequena quantidade dessas células modificadas está presente na mucosa oral, mas a medida que essas células proliferam tendem a avançar para outros tecidos. Colley et al. (2011), através de um modelo tridimensional *in vitro* do epitélio oral, demonstraram a progressão do tumor a partir de uma displasia para um fenótipo invasivo, e observaram que o modelo de displasia epitelial atravessou a membrana basal e invadiu o tecido conjuntivo que reproduziu características de um CCE invasivo precoce.

Estudo *in vitro* realizado por Kulasekara et al. (2009), analisou a expressão de proteínas da membrana basal (laminina-332, colágeno tipo IV e fibronectina) na carcinogênese oral humana, o papel das interações epitelio-mesenquimais, na progressão do câncer oral. Os autores demonstraram uma expressão aumentada de proteínas da membrana basal durante a progressão do câncer que é dependente do ambiente epitelial-mesenquimal e da presença de fibroblastos. Com isso, foi demonstrado que os componentes da membrana basal não são apenas degradados durante a progressão tumoral, mas podem ser sintetizadas e estar presentes nos *fronts* invasivos do tumor.

Portanto, o comportamento biológico do CCE pode estar associado a aspectos morfológicos das células epiteliais malignas e a invasão das células epiteliais que irão provocar modificações importantes no estroma, levando a alterações nos componentes da MEC, como na expressão do colágeno tipo I (MARTINS et al, 2003).

2.3 DESORDENS ORAIS POTENCIALMENTE MALIGNAS

O câncer de boca pode se desenvolver a partir de lesões consideradas precursoras, nas quais as alterações tornam o tecido mais favorável para o surgimento da doença. Em 1997, a Organização Mundial da Saúde (OMS) definiu como lesão pré-maligna todo tecido morfologicamente alterado e considerado propício ao desenvolvimento de um câncer. Entretanto, em 2005 a OMS recomendou uma mudança na terminologia e essas lesões passariam a ser reconhecidas como “desordens orais potencialmente malignas” (DOPM). Dentre uma série de DOPM, algumas merecem destaque, são elas: leucoplasia, eritroplasia ou uma associação desses dois tipos de lesão, denominada eritroleucoplasia ou leucoplasia salpicada, além da queilite actínia e leucoplasia verrucosa proliferativa. De todas, a leucoplasia é a mais comum (PINDBORG, 1997; YARDIMCI, 2014).

BROUNS et al. (2013) descreveram que a leucoplasia é a DOPM que afeta geralmente 2% a 3% de pacientes adultos por ano, com variações entre homens e mulheres. Em seu estudo retrospectivo a maioria dos indivíduos acometidos eram mulheres, com idade média de 57 anos, e os possíveis fatores causais identificados foram: restauração dentária (lesão por contato), lesão de fricção ou o uso de tabaco.

A leucoplasia é descrita como "uma placa branca de risco questionável a partir da exclusão de outras doenças conhecidas ou distúrbios que não carregam risco para o câncer". Seu diagnóstico consiste na observação clínica sob a exclusão de fatores etiológicos prováveis durante o período de duas a quatro semanas e avaliação microscópica posterior a remoção cirúrgica de parte (biópsia incisional) ou toda a lesão (biópsia excisional) (PARISE JR, 2000; WARNAKULASURIYA, 2007; BROUNS et al., 2013; LÓPEZ-LÓPEZ et al., 2015). Van Der Waal (2014) relatou que não se encontram dados suficientes de que os programas de acompanhamento para pacientes tratados ou não tratados que foram diagnosticados com leucoplasia sejam eficazes na prevenção do desenvolvimento do câncer oral. Mas ressaltou que o ato de parar com o tabagismo pode resultar em regressão ou desaparecimento da leucoplasia e, diminuir o risco de desenvolvimento da neoplasia maligna (PARLATESCU et al., 2014; OMÃNA-CEPEDA et al., 2016).

Warnakulasuriya et al. (2007) classificaram a aparência clínica da leucoplasia oral do tipo homogênea como uma lesão branca plana e uniforme com uma fina área branca. O tipo não homogênea apresenta manchas salpicadas, nodulares e com predominância de lesão branca e vermelha. Já a leucoplasia verrucosa deve apresentar aspecto de proliferação e superfície ondulada. Dentre os fatores de risco para transformação maligna das leucoplasias destaca-se a localização, e os sítios mais frequentes são: mucosa jugal, vermelhão de lábio e gengiva, assoalho de boca e língua. Já em relação ao sexo, as mulheres são mais acometidas. Outros aspectos importantes são período em que a lesão está presente; se são leucoplasias idiopáticas e a presença de *Candida albicans* (LIU et al., 2010).

O diagnóstico da leucoplasia é complexo devido à ausência de sintomatologia e ainda por apresentar aspecto clínico diversificado (TABOR et al., 2003). Outro fato é que seus aspectos microscópicos não são específicos, mas algumas das principais características encontradas são: atrofia e hiperplasia com ou sem hiperceratose no epitélio e variações na displasia epitelial oral (DEO). A DEO reflete as alterações histológicas da perda da uniformidade ou da arquitetura das células epiteliais, sendo restritas ao epitélio e permanecendo como uma condição não invasiva. A taxa de alterações malignas e DEO em leucoplasias orais varia entre 15,6 a 39,9% (NEVILLE, 2009; NEVILLE & DAY, 2002). Ainda, a leucoplasia pode ser classificada como não displásica ou displásica (WARNAKULASURIYA et al., 2007; PARLATESCU, 2014). Um ponto importante é que o diagnóstico de DEO e seu grau de severidade nas leucoplasias têm sido associados ao risco de desenvolvimento de carcinomas (PINDBORG, 1981; REIBE, 2003; VILLA & GOHEL, 2014). Uma vez que essas lesões leucoplásicas apresentam DEO e não são diagnosticadas precocemente, podem evoluir para carcinoma (WARNAKULASURIYA et al., 2008).

Uma outra importante lesão é o carcinoma *in situ* (CIS), quando alterações estruturais e atipias celulares estão presentes em toda extensão do epitélio mas não há ruptura da membrana basal ou invasão do tecido conjuntivo (SPERANDIO & GUIDICE, 2013). Em 2005, a OMS definiu critérios para a gradação de lesões limítrofes da mucosa oral, dentre elas o CIS e as DEOs severas, com o objetivo de simplificar o reconhecimento dessas lesões.

Para diagnóstico final de CIS, a OMS (2005) recomenda verificar toda a espessura ou a proliferação de células anômalas com mitoses atípicas na espessura total do epitélio (KOBAYASHI, 2010). Existe uma grande dificuldade de acompanhamento e determinação do período de transição de um CIS para o carcinoma invasor (WALDRON & SHAFER, 1975).

Apesar das variações nas análises, o padrão-ouro utilizado para DOPMs é a avaliação microscópica através de secções coradas com hematoxilina e eosina (HE) para detecção de alterações da arquitetura celular no epitélio (SPEIGHT, 2007). Baseado nestas características, a DEO pode ser classificada em hiperplasia, displasia leve, displasia moderada, displasia severa e CIS (BARNES et al., 2005). De acordo com a OMS (2005), a avaliação dos fatores displásicos pode seguir critérios definidos conforme a tabela 1.

Tabela 1: Alterações teciduais e citológicas para diagnóstico de DEO

Alterações teciduais	Alterações Citológicas
Mitoses superficiais anormais	Hipercromatismo
Aumento do número de figuras mitóticas	Aumento do número e tamanho de nucléolos
Hiperplasia de células basais	Células com mitoses atípicas
Perda de polaridade de células basais	Aumento da relação núcleo citoplasma
Pérolas córneas	Pleomorfismo celular
Ceratinização prematura de células individuais	Anisocitose (variação quanto ao tamanho da célula)
Estratificação epitelial irregular	Pleomorfismo nuclear
Formação em gota	Anisonucleose (variação anormal do tamanho do núcleo)

Fonte: WARNAKULASURIYA et al., 2008.

As alterações arquiteturais mínimas e citológicas limitadas ao terço inferior do epitélio (camada basal e parabasal) definem a displasia leve (grau I), com presença de atipia celular e pleomorfismo leve de células e núcleos; sem presença de

mitoses, porém quando aparecem, estão localizadas na porção basal (SPEIGHT, 2007; SPERANDIO & GUIDICE, 2013).

Quando há proliferação de células atípicas envolvendo o terço inferior e médio do epitélio, é denominada displasia moderada (grau II), apresentando estratificação tecidual relativamente normal, mas com frequente hiperceratose; alterações citológicas acentuadas em relação à displasia leve caracterizada por hipercromatismo, variação quanto ao tamanho da célula, pleomorfismo nuclear, mitoses anormais podem estar presentes, mas geralmente localizadas na camada basal (SPEIGHT, 2007; SPERANDIO & GUIDICE, 2013).

Uma vez que a proliferação anormal das células é notada a partir do terço inferior e se estende ao terço médio, ou seja, acomete mais de dois terços do epitélio é considerado displasia severa (grau III). As alterações arquiteturais e citológicas são mais proeminentes, juntamente com todas as alterações observadas nas displasias leve e moderada, além disso, presença de pleomorfismo com núcleos anormais e aumentados, mitoses geralmente são evidentes. Muitas vezes com perda completa de estratificação e com profunda queratinização anormal, além da presença de acantólise e epitélio com acentuada atrofia (SPEIGHT, 2007; SPERANDIO & GUIDICE, 2013).

Apesar da classificação acima, ainda é possível notar variações de diagnóstico entre patologistas. Diante desse desafio, novos estudos têm sido realizados com intuito de aprimorar os critérios de identificação destas lesões. Nesse contexto, Kujan et al. (2006) propuseram um sistema denominado novo sistema binário no qual avaliaram os mesmos critérios estabelecidos pela OMS (2005), porém graduando as lesões em dois grupos: lesões de baixo risco e de alto risco de malignização. Para as lesões consideradas de baixo risco foram utilizadas menos do que 5 alterações citológicas e 4 mudanças arquiteturais. As de alto risco foram avaliadas com base em no mínimo 5 mudanças citológicas e 4 arquiteturais. Nesse estudo, 33 (48,5%) dos 68 casos foram designados como lesões de "baixo risco", e apenas 5 casos sofreram transformação maligna, ao passo que 28 dos 35 (80%) casos que foram classificados como de “alto risco" progrediram para CCE. Os autores concluíram que em um sistema binário houve alta taxa de especificidade e sensibilidade (80% e 85% respectivamente) superando o estabelecido pela OMS.

É importante ressaltar que determinados hábitos, que são considerados fatores de risco na carcinogênese, podem interferir no equilíbrio tecidual e celular, adquirindo papel de relevância no surgimento e evolução dessas doenças.

Portanto, o estudo da expressão do colágeno tipo I em lesões de boca poderá demonstrar as alterações no seu padrão de depósito no microambiente e sugerir como essas mudanças influenciam o comportamento celular e suas diferentes atividades biológicas como proliferação, angiogênese, invasão e metástase. Ainda, a associação de aspectos microscópicos com dados clínicos dos pacientes e das lesões poderá auxiliar não somente na determinação de biomarcadores para entendimento da progressão tumoral, como também permitir a instituição de tratamentos cada vez mais específicos.

3 OBJETIVOS

3.1 Geral

Analisar a expressão do colágeno tipo I no estroma de carcinoma de células escamosas oral e suas lesões precursoras e estabelecer possíveis associações clínicopatológicas.

3.2 Específicos

1- Comparar a disposição das fibras de colágeno tipo I entre as lesões de baixo risco, alto risco e CCE.
2- Comparar a intensidade de marcação das fibras de colágeno tipo I entre as lesões de baixo risco, alto risco e CCE.
3- Estabelecer associações entre os achados histopatológicos com os aspectos clínicos.

4 MÉTODOS

4.1 Pacientes e amostras de tecidos

O estudo retrospectivo foi aprovado pelo Comitê de Ética da Universidade Federal do Espírito Santo (45995815.9.0000.5060- Plataforma Brasil). Consentimento informado por escrito foi obtido de cada participante e o estudo foi realizado em conformidade com a Declaração de Helsinki. Os blocos de parafina com lesões de diferentes locais da mucosa oral foram selecionados a partir dos arquivos do Serviço de Anatomia Patológica Bucal do Curso de Odontologia/UFES entre 2004-2015. Os dados clínicos e histopatológicos foram coletados de prontuários e incluíram: sexo (masculino ou feminino), idade, local da lesão, história de exposição ao tabaco (sim ou não) e diagnóstico histopatológico (leucoplasia, eritroplasia, CIS, CCE). Os critérios de exclusão foram: dados clínicos incompletos e amostra insuficiente para análise microscópica.

Um total de 73 lesões orais foram inicialmente selecionadas para o estudo, porém 9 casos foram excluídos em conformidade com os critérios mencionados acima. Como controle positivo foram utilizados 14 casos de HFI. Essas lesões não entraram nas análises clínicas dos grupos definidos para esse estudo, apenas serviram para a padronização da leitura das marcações do colágeno tipo I, justamente por ser uma alteração de caráter fibroso em seu estroma.

As demais lesões foram divididas em três grupos:

Baixo risco - 10 casos (sendo 10 casos de leucoplasias com DEO leve);

Alto risco - 10 casos (sendo 6 casos de leucoplasias com DEO severa e 4 casos de CIS);

CCE - 30 casos (9 bem diferenciados, 17 moderadamente diferenciados e 4 pouco diferenciados).

As lesões de baixo e alto risco foram classificadas conforme sistema binário proposto por Kujan et al. (2006).

4.2 Imuno-histoquímica

Cortes histológicos de 4 µm foram submetidos ao método de imunoperoxidase. O anticorpo primário utilizado foi: Abcam anti-Collagen I [COL-1] ab6308 gerado em camundongos com a diluição de 1:200. A imunodetecção foi realizada com o Sistema Reveal (Spring/Biogen SPB-999) utilizando 3,3'-diaminobenzidina como o cromogéno. As secções foram contrastadas com Hematoxilina de Mayer. Tampão citrato com pH 6,0 foi usado durante 10 minutos à 93°C durante recuperação antigênica. Os cortes foram incubados com o anticorpo primário durante a noite em câmara úmida mantida a 4°C. A seguir, a peroxidase endógena foi consumida por incubação durante 10 minutos com 3% de peróxido de hidrogênio em temperatura ambiente. Subsequentemente, as amostras foram incubadas com sistema secundário de detecção de anticorpo de acordo com as instruções do fabricante. Os cortes foram lavados cuidadosamente com solução salina tamponada com fosfato durante todo o processo. As lâminas foram montadas com Permount e examinadas ao microscópio.

4.3 Análise microscópica

As lâminas imunomarcadas foram analisadas e marcadas de forma cega em relação à informação clínica por dois investigadores, previamente calibrados. Para análise foi utilizado microscópio PrimoStar Zeiss com câmera digital acoplada Zeiss AxioCam ERC5s (Carl Zeiss Vision GmbH, Alemanha) e programa de imagens Axio Vision 4.8 Release 4.8.2 (Carl Zeiss Vision GmbH, Alemanha).

Os critérios aplicados durante a análise das lâminas foram: intensidade de marcação e aspectos das fibras de colágeno no estroma tumoral. Todas as lâminas foram avaliadas com uma ampliação de 10X e 40X e toda a extensão do corte foi analisada. Em relação ao padrão das fibras foi definido uma escala qualitativa: fibras finas, delicadas e distribuídas uniformemente (+); fibras espessas e moderadamente irregulares (++) e fibras claramente irregulares, grossas e onduladas (+++). Quanto à intensidade de marcação os seguintes aspectos foram considerados: 0 para nenhuma marcação, marcação fraca (1), marcação moderada (2) e, marcação forte (3). Vale ressaltar que a expressão do colágeno tipo I foi avaliada em conformidade

com estudos previamente publicados (HARADA et al., 1994; ZHU et al., 1995; SHINOHARA et al., 1996; HUANG et al., 2015; BROOKS et al., 2016).

Por fim, a avaliação da imunomarcação do colágeno foi restrita à MEC do estroma, não sendo o objetivo do trabalho outros tecidos (epitélio e músculo), bem como células, mesmo que fossem componentes do tecido conjuntivo.

4.4 Associação entre dados clínicos e microscópicos

Após a coleta de dados, as associações entre características microscópicas e parâmetros clínicos foram estabelecidas. Os dados clínicos (idade, sexo, sítio da neoplasia e exposição ao tabaco) foram examinados, bem como os grupos definidos no estudo. Cada variável foi associada aos critérios microscópicos descritos anteriormente na análise da expressão do colágeno tipo I.

4.5 Análise estatística

Para análise estatística e construção de gráficos foi utilizado o programa GraphPad Software (La Jolla, CA, EUA). Teste qui-quadrado e Exato de Fischer foram aplicados para avaliar os achados clínicos. A associação entre expressão do colágeno tipo I com os dados clínicos foi testado por Teste Exato Fischer e 2Way Anova. Os resultados foram considerados significativos quando $p < 0,05$.

5 RESULTADOS

5.1 Dados clínicos

Um total de 50 lesões foram selecionadas para o estudo e distribuídas nos 3 grupos conforme diagnóstico clínico e histopatológico (tabela 2).

Tabela 2- Dados clínicos das lesões

	Baixo Risco (n=10)	Alto Risco (n=10)	CCE (n=30)	**P**
Gênero				
Masculino	20% (n=2)	60% (n=6)	86,6% (n=26)	**0.0004***
Feminino	80% (n=8)	40% (n=4)	13,3% (n=4)	
Sítios				
Rebordo	10% (n=1)	10% (n=1)	23,3% (n=7)	
Soalho	0 (n=0)	0 (n=0)	30% (n=9)	
Língua	30% (n=3)	60% (n=6)	43,3% (n=13)	**0.0034***
Mucosa Jugal	50% (n=5)	20% (n=2)	0 (n=0)	
Outros	10% (n=1)	20% (n=2)	13,3% (n=4)	
Idade				
≤ 50	30% (n=3)	10% (n=1)	20% (n=6)	**0.5353**
> 50	70% (n=7)	90% (n=9)	80% (n=24)	
Hábito				
Fumante	50% (n=5)	40% (n=4)	80% (n=24)	**0.0338***
Não fumante	50% (n=5)	60% (n=6)	20% (n=6)	

*Teste qui-quadrado.

A análise dos dados acima mostrou que o sexo masculino foi o mais acometido nas lesões de alto risco (60%) e CCE (86,6%), enquanto que mulheres representaram maioria nas lesões de baixo risco (80%). Em relação aos sítios afetados, a mucosa jugal foi o mais frequente nas lesões de baixo risco (50%), enquanto a língua representou o sítio mais comum em lesões de alto risco (60%) e CCE (43,3%). Em relação a esse critério vale lembrar que alguns casos apresentam mais de um sítio acometido. A maioria dos pacientes de todos os grupos tinha idade

acima dos 50 anos. Em relação ao hábito de fumar, o destaque ficou para CCE, no qual 80% dos pacientes relataram serem fumantes.

Ao se considerar apenas homens e mulheres acima dos 50 anos, foi possível observar que o grupo representado por homens com CCE foi maioria na amostra avaliada (P=0.04). Já para as mulheres nessa faixa etária, as lesões precursoras tiveram distribuição semelhante (Figura 4).

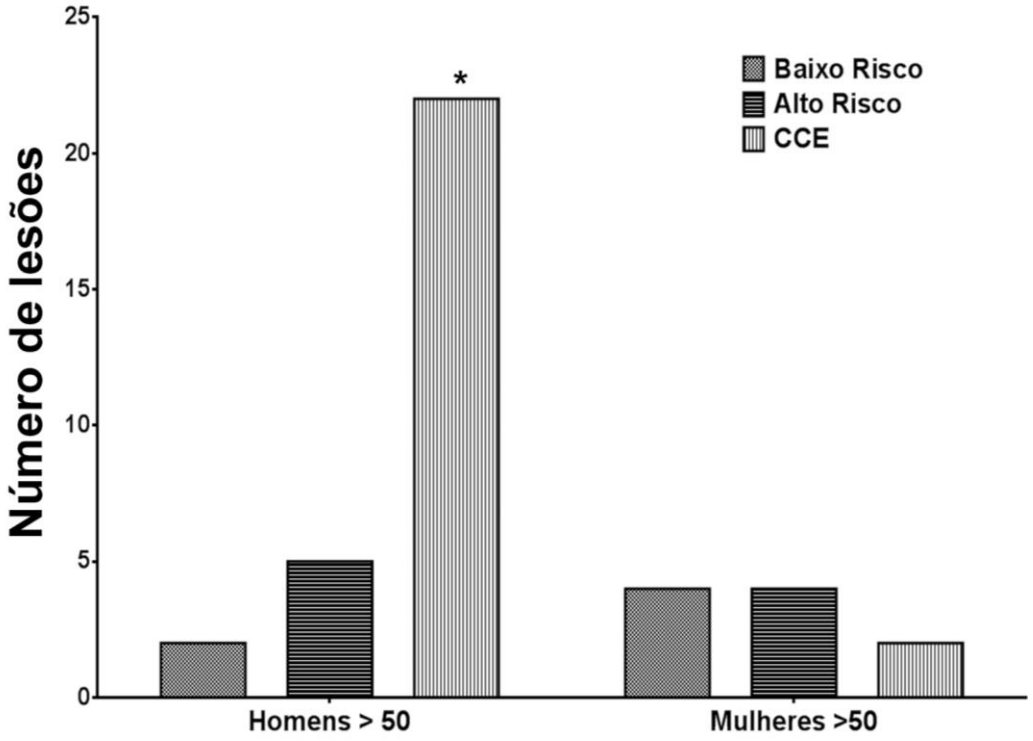

Figura 4: Gráfico de associação entre os dados clínicos. Análise comparativa considerando sexo, idade e lesão. Os casos de CCE acometeram mais pacientes homens acima de 50 anos de idade (P=0.04). Porém em mulheres nessa faixa etária, não houve diferença no número de casos entre os grupos avaliados.

5.2 Expressão do colágeno tipo I nas lesões

Durante a análise das lâminas, foi possível definir a expressão de colágeno tipo I em cada grupo de lesões avaliado. Em relação aos casos de HFI utilizados nesse estudo, por ser uma lesão benigna caracteristicamente fibrosa, serviram como

parâmetro positivo na análise da molécula. Lembrando que foram aplicados os critérios mencionados previamente na metodologia.

Tabela 3- Expressão do colágeno tipo I nas lesões

	Baixo Risco (n=10)	Alto Risco (n=10)	CCE (n=30)	**P**
Distribuição Fibras				
+	30% (n=3)	40% (n=4)	23,3% (n=7)	**0.005***
++	30% (n=3)	30% (n=3)	33,3% (n=10)	
+++	30% (n=3)	30% (n=3)	26,6% (n=8)	
Intensidade Marcação				
Nenhuma (0)	10% (n=1)	0 (n=0)	16,6% (n=5)	
Fraca (1)	40% (n=4)	30% (n=3)	16,6% (n=5)	**0.01***
Moderada (2)	30% (n=3)	40% (n=4)	30% (n=9)	
Forte (3)	20% (n=2)	30% (n=3)	36,6% (n=11)	

Distribuição das fibras: (+) fibras finas, delicadas e distribuídas uniformemente; (++) fibras espessas e moderadamente irregulares e (+++) fibras claramente irregulares, grossas e onduladas. *2way Anova. Dados significativos considerando os grupos de lesões como fonte de variação. Na análise intragrupo não houve significância ($p > 0.05$).

Em lesões de baixo risco, as fibras ficaram divididas entre todos os perfis e ainda 10% dos casos obtiveram marcação 0. Nas lesões de alto risco, a distribuição de fibras também foi semelhante entre +, ++ e +++, e todos os casos avaliados apresentaram marcação, mas com distribuição uniforme entre os parâmetros avaliados. Já nas lesões de CCE, as fibras foram na maioria moderadamente irregulares (++/P=0.005) e com marcação forte (3/P=0.01). Esse perfil de expressão do colágeno tipo I foi predominante no carcinoma quando em comparação aos demais grupos avaliados.

Lesões de HFI estão representadas na figura 5. Lesões de baixo e alto risco e CCE estão representados na figura 6. Nas imagens A e B é possível observar lesão de baixo risco com as fibras finas, distribuídas uniformemente (+) e marcação fraca

(1). Já em C e D tem-se um caso de CIS (alto risco) com padrão das fibras moderadamente irregular (++) e com marcação moderada (2). Por fim, em E e F está uma lesão de CCE Bem diferenciado, com as fibras de colágeno tipo I dispostas irregularmente (++) e marcação forte (3).

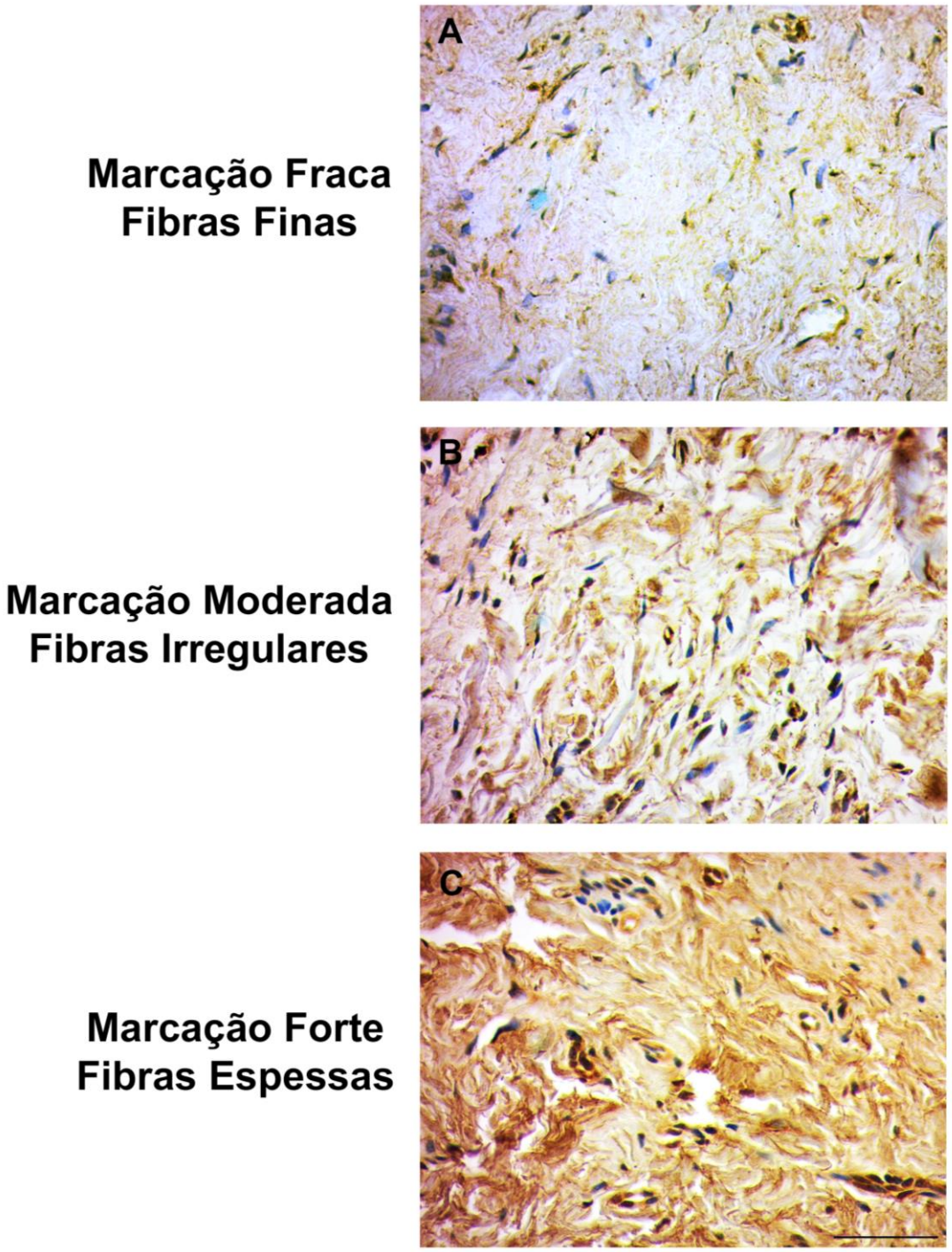

Figura 5: Lesões de HFI que serviram de parâmetro para a análise das lâminas das lesões estudadas. Na imagem A temos presença de fibras finas e marcação fraca; em B fibras moderadamente irregulares e marcação moderada e em C fibras espessas e marcação forte. Barra de escala=50 µm. Técnica Imuno-histoquímica.

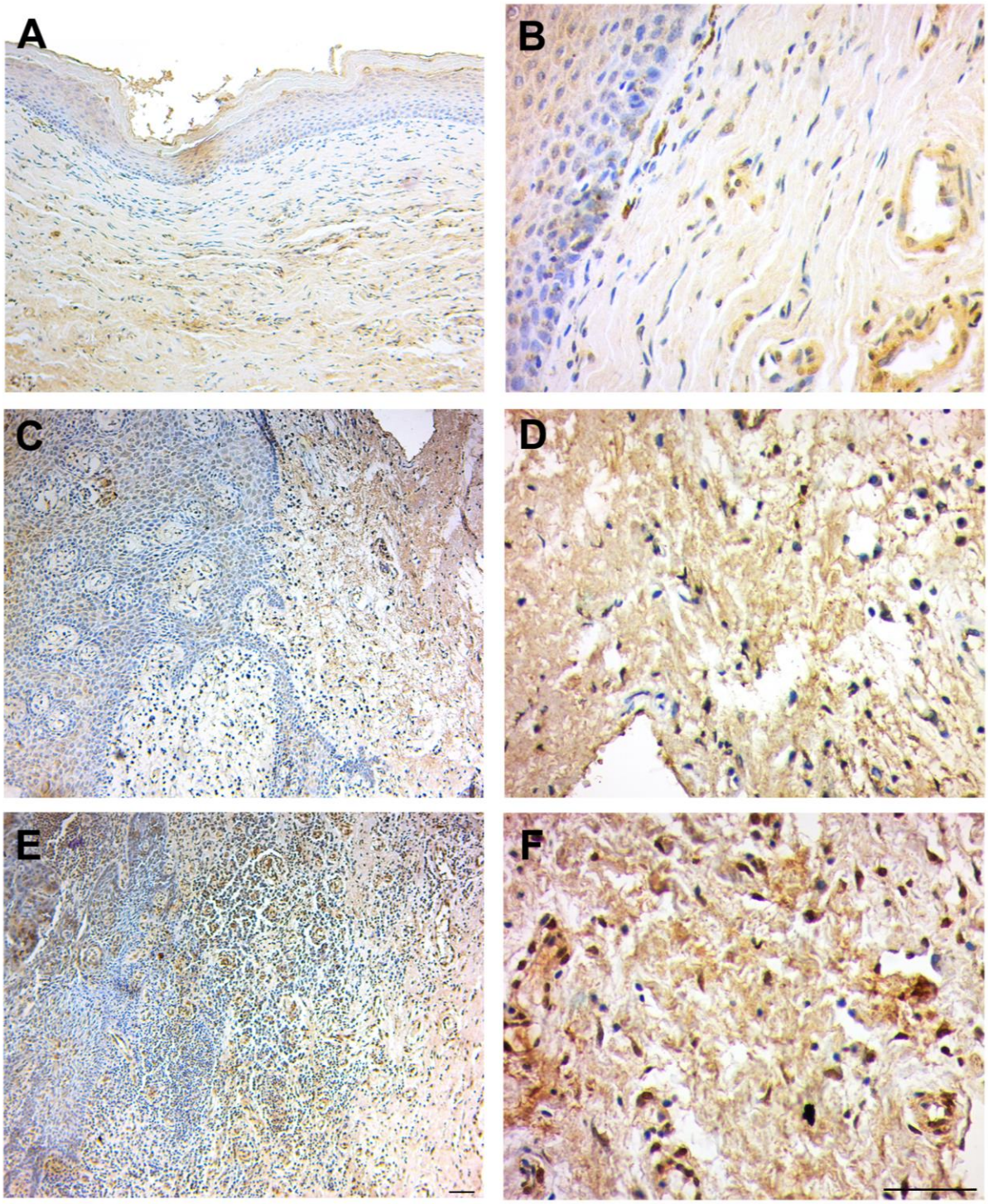

Figura 6: Perfil da expressão do colágeno tipo I quanto a distribuição de fibras e marcação nos diferentes grupos avaliados. Lesão de baixo risco com lâmina própria apresentando padrão de marcação fraca (1) e fibras com aspecto delicado e distribuição uniforme (+) (A e B). Lesão de alto risco representado por CIS com tecido conjuntivo apresentando marcação moderada (2) e formado por fibras moderadamente irregulares (C e D). Lesão de CCE Bem diferenciado no qual é possível observar o estroma tumoral já invadido pelo epitélio com desarranjo da interface entre os tecidos (E) e com padrão de fibras irregulares e espessas (+++) e marcação forte (3). Barra de escala=50 µm. Técnica Imuno-histoquímica.

Analisando apenas as lesões de CCE quanto a intensidade de marcação, foram observadas diferenças no padrão do colágeno entre os graus histopatológicos. As lesões Bem diferenciadas apresentaram o estroma tumoral com imunomarcação mais intensa do que a MEC dos demais carcinomas (Figura 7).

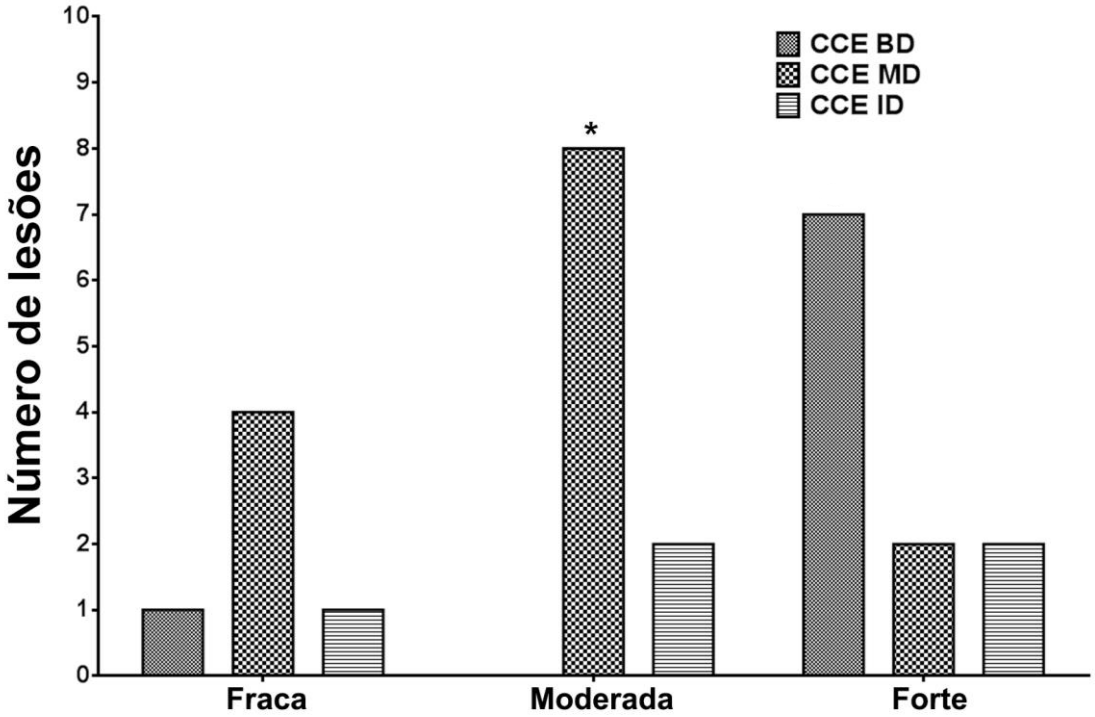

Figura 7: Análise dos casos de CCE com associação do grau histopatológico e a intensidade de marcação. Foi possível observer que lesões de CCE Bem diferenciado apresentaram estroma tumoral com intensidade de marcação mais intensa do que os demais tipos de CCE (P=0.01).

5.3 Associação dos dados clínicos e microscópicos

Quando realizada a associação dos achados clínicos com os microscópicos foi possível observar que o grupo de pacientes fumantes e diagnosticados com CCE apresentou um padrão de fibras irregulares (+++) (A, P=0.04) e marcação forte (3) (B, P=0.02), em comparação aos pacientes diagnosticados com lesões de baixo ou alto risco de malignização (Figura 8).

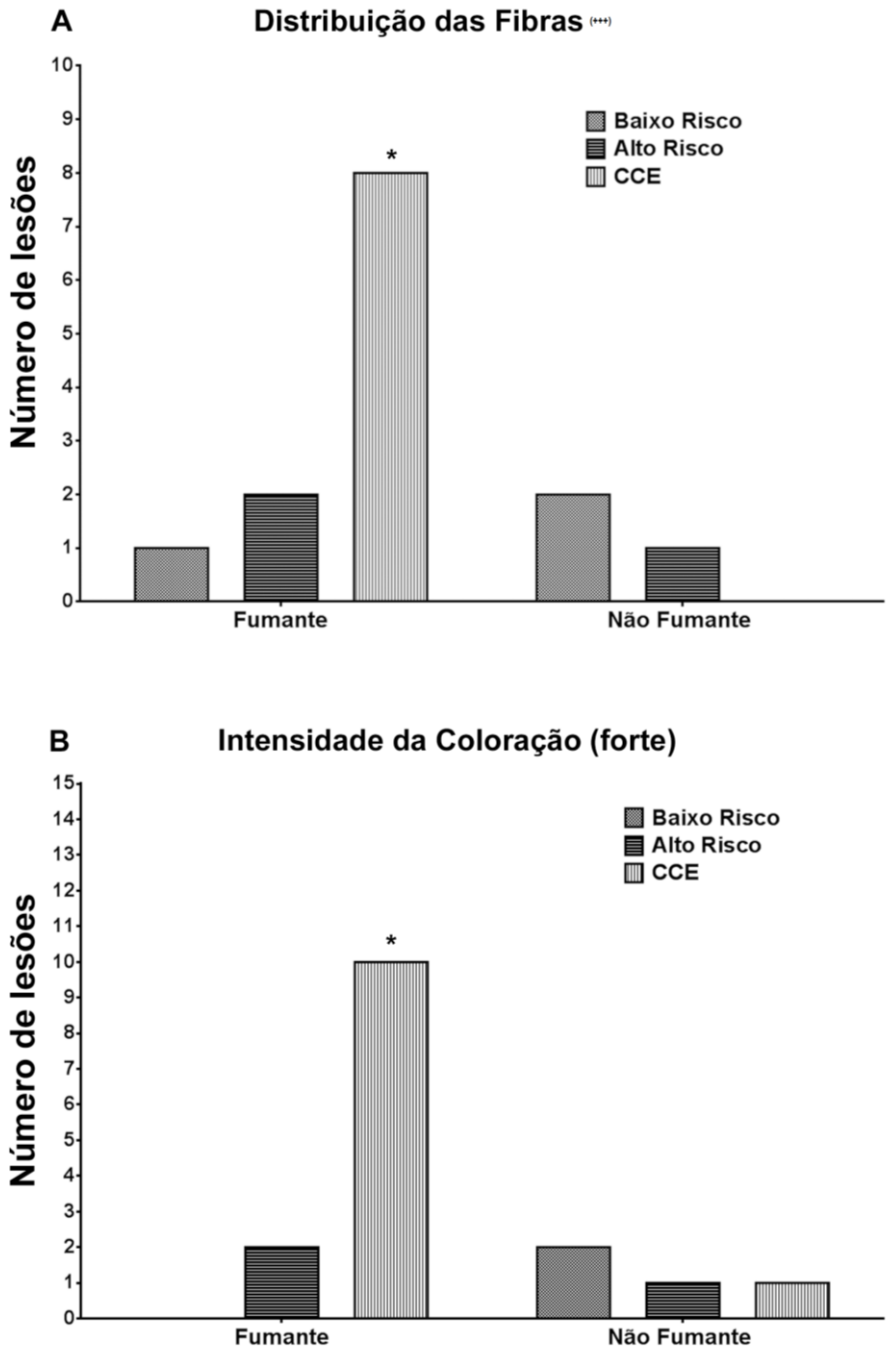

Figura 8: Análise comparativa entre pacientes fumantes e não fumantes quanto ao padrão do colágeno tipo I na MEC das lesões. Indivíduos fumantes e diagnosticados com CCE apresentaram associação positiva o hábito de fumar e presença de fibras irregulares (+++) (A, P=0.04). Já a análise do padrão de marcação demonstrou que os indivíduos com CCE e fumantes apresentaram padrão de marcação forte (3) (B, P=0.02).

6 DISCUSSÃO

Esse estudo procurou analisar o perfil molecular das fibras do colágeno tipo I em lesões orais de baixo e alto risco de malignização e CCE invasivos. Ainda, as características microscópicas foram avaliadas, e possíveis associações entre os fatores histológicos e clínicos da transformação maligna foram identificadas**.**

O desenvolvimento do CCE é reconhecidamente um processo de multipassos envolvendo eventos genéticos aberrantes que culminam na transformação maligna a nível molecular. A ação de vários fatores, chamados carcinógenos, ao longo do tempo levará ao surgimento de células alteradas e por fim a transformação delas no câncer (KAO & LIM, 2015). O CCE representa ainda hoje um problema de saúde global devido ao seu impacto na população e comportamento imprevisível. Assim, a busca por biomarcadores que possam detectar as alterações teciduais iniciais é uma constante entre os grupos de pesquisa.

Em relação ao perfil clínico dos pacientes, do total de indivíduos que participaram do estudo 55,53% eram homens e com uma concentração desse sexo nas lesões de alto risco (60%) e CCE (86,6%). Já as mulheres representaram 80% nas lesões de baixo risco. Para o fator idade, todas as lesões estudadas tiveram a maioria dos pacientes classificados como acima de 50 anos. Ao serem questionados sobre o hábito de fumar, nas lesões de alto risco a maioria dos pacientes relataram não serem fumantes, ao contrário do observado em CCE.

Levantamento realizado por Kao & Lim (2015) mostrou que na população de Taiwan o câncer oral representa a quarta maior incidência de neoplasias em homens e a sétima na população geral. Cerca de 95% é o CCE. A prevalência relativamente alta é principalmente pela presença de um grupo de alto risco, composto de 2,5 milhões de pessoas que apresentam hábitos de mascar betel, bem como o consumo de cigarros. Os autores ainda mencionam a importância do diagnóstico precoce das lesões consideradas DOPMS, como eritroplasias e leucoplasias, já que o grau de displasia epitelial dessas lesões está relacionado a uma possível transformação maligna. Nas eritroplasias, o grau de displasia é alto, porém, tanto na eritroplasia quanto na leucoplasia, 10 a 20% dessas lesões apresentam algum grau de displasia ou são consideradas CIS.

Dentro do contexto das lesões de baixo e alto risco, a leucoplasia geralmente ocorre em mulheres com idade entre 50 anos. Na literatura, a mucosa jugal, seguido da língua são os sítios mais acometidos destas lesões, e estão relacionadas ao uso de tabaco(BROUNS et al, 2013; VAN DER WAAL et al, 2014; LIU et al, 2010). Nossos resultados estão em concordância com os trabalhos mencionados, pois as lesões consideradas de baixo risco apresentaram a mucosa jugal como o sítio mais acometido e nas lesões de alto risco o sítio mais acometido prevaleceu a língua.

Apesar de todos os avanços tecnológicos que contribuem para encontrar maneiras de controlar as células neoplásicas desordenadas, o que é reconhecido pelo meio científico é o fato de que quando o diagnóstico ocorre em estágio inicial, o prognóstico é considerado favorável. Por isso estudos que possam gerar análises com intuito de detectar as alterações teciduais iniciais são fundamentais. Como os que demonstraram a perda da orientação das células (WALDRON e SHAFER, 1975) e alterações na membrana basal (WILSON et al, 1999; KULASEKARA et al, 2009; ARDUINO et al, 2010; EGEBLAD et al, 2010; COLLEY et al, 2011; ZARGARAN et al, 2011).

Nossas análises demonstraram que a MEC sofre alterações ao longo do processo de transformação maligna. O depósito de colágeno tipo I, principal proteína fibrosa encontrada na mucosa oral, sofreu variações quando comparamos as lesões precursoras (baixo e alto risco de malignização) com o CCE. Ainda, o hábito de fumar apresentou associação positiva com uma matriz mais fibrosa em pacientes diagnosticados com câncer.

Estudos anteriores mostram que a perda da continuidade da membrana basal e processos invasivos são importantes para avaliar essas alterações teciduais e possíveis metástases, e que, uma ferramenta útil para avaliação desses processos é a análise imuno-histoquímica (ZARGARAN et al., 2011; CAO, et al., 2011; TAMAMURA et al., 2012; CAVALCANTE et al. 2015). O estroma do tumor muitas vezes é caracterizado pelo endurecimento e remodelação da MEC. O metabolismo desregulado do colágeno e sua expressão aumentada são importantes para a progressão da doença (LEVENTAL, et al., 2009).

Em lesões de baixo e alto risco, as fibras ficaram divididas entre todos os perfis e nas lesões de CCE, as fibras foram na maioria moderadamente irregulares.

Esse perfil de expressão do colágeno tipo I foi predominante no carcinoma quando em comparação aos demais grupos avaliados. Resultados semelhantes foram descritos por Alves et al. (2016) em lesões de CCR. Estudo de Zhu et al. (1995), sugeriu que fibras regulares são encontradas na maior parte dos tecidos normais e em alterações benignas, e fibras dispostas irregularmente e espessas caracterizam tumores malignos. Os autores sugerem que o perfil do colágeno tipo I sofre modificações ao longo do processo de transformação e invasão tumorais.

O metabolismo do colágeno têm-se demonstrado desregulado no câncer, aumento da sua expressão, deposição elevada, organização alterada pode estar relacionada a atividade aumentada da metaloproteinase de matriz (MMP), pois a remodelação do colágeno mediada por MMP pode criar espaço para as células migrarem, modificando a adesão para regular a arquitetura do tecido e ativar, desativar ou alterar a atividade de moléculas de sinalização (EVENTAL et al., 2009), De fato, foi demonstrado que as células transformadas migram rapidamente em áreas enriquecidas com colágeno (WYCKOFF et al., 2007). Nossos dados demonstraram que a intensidade de marcação apresentou diferenças entre os graus histopatológicos das lesões de CCE. As lesões Bem diferenciadas apresentaram o estroma tumoral com imunomarcação mais intensa do que a MEC dos demais carcinomas.

Já foi descrito que na progressão do tumor os fibroblastos desempenham papel importante através de comunicações com as células cancerígenas, por meio de diferentes fatores secretados. Mutações que ocorrem no epitélio, durante a progressão tumoral, acabam migrando para o estroma. Fibroblastos reativos, conhecidos como um tipo de célula miofibroblástica, compartilham propriedades com os fibroblastos e células de músculo liso. Essas células observadas em neoplasia são referidas como CAFs (fibroblastos associados a carcinoma). Os fatores secretados por essas células alteram o microambiente estromal tornando-o mais favorável para a progressão da doença. Na progressão do câncer, as CAFs são amplamente responsáveis pela resposta desmoplásica, que é fortemente caracterizada por mudanças na MEC, incluindo a quantidade aumentada de colágeno, fibronectina, proteoglicanas e glicosaminoglicanas (EGEBLAD et al., 2005; MAHADEVAN & VON HOFF, 2007; SHIELDS et al., 2012). Muitos carcinomas,

incluindo o de mama, pulmão, próstata mostram quantidade aumentada de colágeno e esse aspecto foi associado ao risco de metástase (EGEBLAD et al., 2005; SHIELDS et al., 2012).

Estudos recentes indicam que o comportamento das células tumorais também é influenciado pelo microambiente circundante. Considerando que os tumores são compostos de vários tipos de células, estas interações celulares são de suma importância para conduzir e promover o desenvolvimento e progressão do tumor. Portanto, componentes do microambiente e o direcionamento de células tumorais tornam-se um método eficaz de diagnóstico precoce, almejando uma prevenção do câncer. Sabe-se que a polaridade celular é vital para a homeostase dos tecidos, assim, a perda desta polaridade normal das células promove o início e a progressão dos múltiplos tipos de câncer (HUANG et al, 2015).

Além disso, o papel das interações epitélio-mesenquimais na progressão do câncer oral sugere uma expressão aumentada de proteínas da membrana basal durante a progressão do câncer, além da presença de fibroblastos (SHIELDS et al, 2012). No entanto, também já foi relatada perda ou diminuição das fibras de colágeno na membrana basal quando ocorre a progressão do tumor (KULASEKARA et al., 2009; KANNAN et al., 1994).

Em nossas análises, as lesões de CCE tiveram comportamento diferente quanto ao critério de intensidade de marcação. O padrão do colágeno entre os graus histopatológicos, mostraram que os CCE Bem diferenciados apresentaram o estroma tumoral com imunomarcação mais intensa do que a MEC dos demais carcinomas. Esse aspecto pode estar associado ao processo de progressão da doença, já que as células podem utilizar a matriz fibrosa para migra e invadir, ou seja, o depósito de colágeno antecede as atividades metastáticas do tumor. Alguns trabalhos já sugeriram possível associação entre a expressão do colágeno de forma contínua e intacta em lesões com comportamento benigno, porém nas agressivas, essa expressão se mostrou parcial e descontínua, provavelmente resultante da atividade de proteases (DHALMAM, 2000; MARTINS et al, 2010; CAO, et al, 2011).

Trabalho realizado com carcinoma pancreático mostrou que apesar de uma MEC densa e fibrosa poder servir de barreira à invasão, a degradação das hélices

do colágeno por atividade enzimática das MMP-1, MMP-8, MMMP-13, favoreceu a progressão tumoral, uma vez que, as moléculas podem atuar como estradas para a migração das células cancerosas e com isso facilitar a metástase (SHIELDS et al., 2012). É possível que a contribuição para a migração e invasão do tumor na reação desmoplásica seja através da expressão aumentada de MMP alterando a isoforma do colágeno tipo I. Sua isoforma normal é heterotrimétrica, porém, em estudos realizados *in vivo* e *in vitro* em carcinomas, encontraram uma isoforma homotrimétrica (SHIELDS et al., 2012; BLOCKHUYS et al., 2016).

Uma das funções do colágeno tipo I é regular proliferação celular guiando os sinais intracelulares pelos receptores da superfície celular com efeito sobre as proteínas que regulam o ciclo celular, ciclinas e quinases dependentes de ciclina, portanto, a ativação dessas vias de sinalização são mediadas pelas integrinas e dependem do estado físico do colágeno tipo I, além disso, pode induzir efeitos celulares opostos com base na resistência à tração e estrutura do meio extracelular (SHIELDS et al., 2012; BLOCKHUYS et al., 2016).

A remodelação do microambiente estromal é mediada em partes por proteínas segregadas incluindo a MMP-13 que é expressa por células tipo CAFs. As MMPs degradam e modificam a MEC, facilitando a separação das células epiteliais do tecido circundante. É certo que os tumores desenvolveram maneiras diferentes de assegurar a presença das CAFs, seja por uma população de células precursoras, fibroblastos epigeneticamente modificado, mutados ou mesmo células submetidas a transição epitélio-mesenquimal. O que ainda não está claro é como esse processo funciona, mas pode-se considerar que o estroma tumoral seja uma direção viável para o tratamento do câncer (EGEBLAD et al., 2005; MAHADEVAN & VON HOFF, 2007; HUANG et al., 2015; BROOKS et al., 2016).

Mesmo diante de algumas controvérsias, pode-se afirmar que o estroma tumoral possui papel importante no desenvolvimento e na progressão dos carcinomas. A presença de miofibroblastos já foi relacionada à prognóstico pobre em vários tipos de carcinomas. Essas células secretoras exercem papel importante na produção de proteínas da MEC e citocinas. Porém, o que atrai os miofibroblastos para o tecido ainda não está bem esclarecido, o que se sabe é que a presença de fibrose no estroma pode ser mediada por citocinas (CONTI, 2011). Embora a

população de miofibroblastos não tenha sido objeto do nosso estudo, esse tipo de célula pode estar com número aumentado o que justificaria maior deposição de colágeno observada nas lesões de CCE avaliadas.

Tamamura et al. (2012), em estudo semelhante ao nosso, comparou a expressão do colágeno, da laminina e de MMPs em mucosa hiperplásica normal, DEO, CIS e CCE através de imuno-histoquímica. Os autores observaram que a expressão do colágeno na mucosa hiperplásica tinha um padrão contínuo e bem marcado; em DEO estas fibras eram contínuas com marcação fraca; no CIS houve uma descontinuação dessas fibras e marcação forte e por fim no CCE bem diferenciado, a marcação foi fraca e fibras descontínuas. Com exceção desse último resultado (em CCE), os demais são semelhantes aos nossos achados.

Contudo, em outros tipos câncer, como o de mama, o colágeno tipo I secretado por fibroblastos estromais, pareceu aumentar as características agressivas da doença. Estudo de Kim et al. (2014) mostrou que as expressões não somente de MMPs 1, 2 e 9 (que processam diversos componentes da MEC) estavam aumentadas, mas também desse tipo de colágeno. Vale ressaltar que, a relação entre o estroma tumoral e as células neoplásicas é importante, pois o estroma pode atuar como um regulador do comportamento celular (FERRINI, et al, 2001). Este aumento na quantidade de colágeno, juntamente com a resposta imune e a angiogênese, constituem as principais respostas do hospedeiro em relação à presença de células neoplásicas (MARTINS et al, 2003). Já no estudo proposto por Kirkland (2009), o papel do colágeno tipo I foi avaliado na determinação do fenótipo de células do CCR em humanos. Os resultados demonstraram que o colágeno tipo I regulou negativamente a expressão de E-caderina e b-catenina nas junções célula-célula, promovendo o surgimento de um fenótipo maligno.

Além dos fatores internos (pré-determinados geneticamente), os externos são relevantes para o desenvolvimento do câncer oral. São fatores que se relacionam ao meio ambiente e aos hábitos ou costumes próprios de um ambiente social e cultural. Hábito de fumar, idade e sexo fazem parte do processo de desenvolvimento do CCE. Quando realizada a associação dos achados clínicos com os microscópicos foi possível observar que o grupo de pacientes fumantes e diagnosticados com CCE apresentou um padrão de fibras irregulares (+++) e marcação forte (3) em comparação aos pacientes diagnosticados com lesões de baixo ou alto risco de

malignização. Isso sugere que além do hábito de fumar pode interferir no microambiente.

Chen et al. (1999) em estudo retrospectivo analisou 703 casos de CCE oral e demonstraram haver predomínio do sexo masculino, com idade entre 50-59 anos. Além disso, o consumo de álcool e fumo foram indicados como fatores carcinogênicos. Um aspecto relevante é se o perfil clínico do paciente influencia sua sobrevida. Dentro desse contexto, revisão de literatura realizada por Taghavi e Yazdi (2015), relatou que são poucos os trabalhos que associaram sexo masculino e idade inferior a 50 anos com taxas piores de sobrevivência. Contudo, para o hábito de fumar, a maioria dos trabalhos fazem uma correlação positiva entre o hábito e o aumento das taxas de recorrência, além de pior prognóstico.

Atualmente pesquisadores buscam a seleção de um procedimento adequado para isolamento de células tumorais específicas denominadas células tronco cancerosas, as quais tem um papel importante na iniciação, progressão e recorrência do tumor. Arabi-Bafrani et al. (2016) isolaram e cultivaram essas células de origem do CCR juntamente com o colágeno tipo I, e obtiveram resultado satisfatório, uma vez que, nesse tipo de matriz foi possível fazer o rastreio das células tronco. Ainda, Kehlet et al. (2016) utilizaram biomarcador sérico, através de fragmentos degradados de colágeno tipo I, III e IV que são liberados na circulação, por método ELISA. Altos níveis séricos foram encontrados em pacientes com CCR, além de conseguirem diferenciar pacientes com metástase em estádio IV da doença.

Portanto, conhecer não somente o comportamento das células tumorais, mas também as mudanças que ocorrem no microambiente, é peça chave para ampliar o entendimento da carcinogênese. A identificação de moléculas que interferem na progressão da doença e como aspectos clínicos influenciam nessas mudanças, poderão auxiliar na obtenção de diagnósticos mais precisos, permitindo inclusive o desenvolvimento de novas terapias.

7 CONCLUSÃO

Nossos achados demonstraram que a MEC sofre alterações ao longo do processo de transformação maligna. O depósito de colágeno tipo I sofreu variações quando foram comparadas lesões de baixo e alto risco de malignização com o CCE. Ainda, os dados obtidos sugerem possíveis associações entre aspectos clínicos e microscópicos. Pacientes fumantes, homens, acima de 50 anos e com diagnóstico de CCE apresentaram padrão de deposição de colágeno tipo I com fibras irregulares, espessas e de marcação forte. Assim, pode-se sugerir que a proteína estudada apresentou modificações no seu perfil diante do estabelecimento do câncer oral.

8 REFERÊNCIAS

ABDO, E. N. et al. The profile of patients with oral squamous cell carcinoma under treatment in Mário Penna Hospital in Belo Horizonte, Brazil. **Revista Brasileira de Cancerologia**, v.48, n. 3, p. 357-362, 2002.

ALBERTS, B. et al. (Ed.). **Biologia Molecular da Célula.** 4. ed. Porto Alegre: Artmed, p.1463, 2004.

ALBERTS, B. et al. (Ed.). **Biologia Molecular da Célula**. 5. ed. Porto Alegre: Artmed, p.1131-1265, 2010.

ALVES, I. S. S. et al. Fibrosis and Mast Cells in Colorectal Lesions: Significance in Adenoma-Colorectal Cancer Sequence and Association with Diet. **J Gastrointest Canc.** v. 47, p. 278-286, 2016.

ARABI-BRAFANI, Z. A. et al. Culturing in serum-free culture medium on collagen type-I-coated plate increases expression of CD133 and retains original phenotype of HT-29 cancer stem cell. **Adv Biomed Res**, v. 5, n. 59, mar. 2016.

AUMAILLEY, M., GAYRAUD, B. Structure and biological activity of the extracellular matrix. **J. Mol. Med**., v. 76, n. 3-4, p. 253-65, 1998.

BARNES, L. et al. Pathology and Genetics of Head and Neck Tumours. **WHO** Classification of Tumour, n. 9, p. 163–175, 2005.

BERTOJA, I. C. et al. Prevalência de lesões bucais diagnosticadas pelo Laboratório de Histopatologia do UnicenP. **RSBO**, v. 4, n. 2, 2007.

BLOCKHUYS, S. et al. X-radiation enhances the collagen type I strap formation and migration potentials of colon cancer cells**. Impactojournal.com**. 2016

BOSMAN, F. T.; STAMENKOVIC, I. Functional structure and composition of the extracellular matrix. **J. Pathol.**, v. 200, p. 423-8, 2003.

BROOKS, M. et al. Positive association of collagen type I with non-muscle invasive bladder cancer progression.**Impactjournals.com**. 2016.

BROUNS, E. R. E. A. et al. The relevance of uniform reporting in oral leukoplakia: Definition, certinty factor and staging based on experience with 275 patients. **Med Oral Patol Oral Cir Bucal.** v. 18, n 1, p. 19-26, jan. 2013.

BRYNE, M. et al. The invasive front of carcinomas. The most important area for tumour prognosis? **Anticancer Res.** v. 18, n. 6, p. 4757-64, nov./dec. 1998.

CAO, X. et al. Expression of type IV Collagen, Metalloproteinase-2, Metalloproteinase-9 and tissue inhibitor os metalloproteinase-1 in laryngeal squamous cell carcinomas. **Asian Pacific Journal of Cancer Prevention**. v. 12, p. 3245-3249. 2011.

CANGER, E.M. et al. Denture-Related Hyperplasia: A Clinical Study of a Turkish Population Group. **Braz Dent J**, v. 20, n. 3, p. 243-248, 2009.

CARRARD, C. et al. Alcohol and Oral Cancer: Comments on Related Mechanisms. **Revista Brasileira de Cancerologia,** v. 54, n. 1, p. 49-56, 2008.

CAVALCANTE, W. S. et al. Neural and Vascular Invasions of Oral Squamous Cell Carcinomas. **J Oral Hyg Health**, v. 3, n. 5, p. 2-8, 2015.

CHEN, Y. et al. Critical role of type IV collagens in the growth of bile duct carcinoma in vivo and in vitro studies. **Pathol. Res. Pract.** v. 197, p. 585–596, 2001.

COELHO, C. M. P. et al. Denture-related oral mucosal lesions in a Brazilian school of dentistry. **Journal of Oral Rehabilitation**, v. 31, p. 135-139, 2004.

COLLEY, H. E. et al. Development of tissue-engineered models of oral dysplasia and early invasive oral squamous cell carcinoma. **British Journal of Cancer**, v. 105, n. 10, p. 1582–1592, 2011.

COLOMBO, J.; RAHAL, P. Genetic changes in head and neck câncer. **Revista Brasileira de Cancerologia**, v. 55, n. 2, p. 165-174, 2009.

COMOGLIO,P. M.; TRUSOLINO, L. Cancer: the matrix is now in control. **Nat Med**. v. 11, n. 11, p. 1156-9, nov. 2005.

CONTI, J.; GARETH, T. The Role of Tumour Stroma in Colorectal Cancer Invasion and Metastasis. **Cancers (Basel)**., v. 3, n. 2, p. 2160-2168, jun, 2011.

COSTA, A. L. L. et al. Correlation between TNM classification and malignancy histological feature of oral squamous cell carcinoma. **Rev Bras Otorrinolaringol**. v. 71, n. 2, p. 181-7, mar./abr. 2005.

DAHLMAN, T. et al. Fibrosis in undifferentiated (anaplastic) thyroid carcinomas: evidence for a dual action of tumour cells in collagen type I synthesis. **Journal of Pathology**. v.191, p. 376-386, 2000.

DÖBRÓSSY, L. Epidemiology of head and neck cancer: Magnitude of the problem. Cancer and Metastasis **Reviews**, v. 24, n. 1, p. 9–17, 2005.

EGEBLAD, M.; WERB, Z. New functions for the matrix metalloproteinases in cancer progression. Nat. Rev. **Cancer**, v. 2, n. 3, p. 161-74, 2002.

EGEBLAD, M et al. The Fibroblastic Coconspirator in Cancer Progression. **Cold Spring Harbor Laboratory**. 2005

ETTINGER, R. L. The etiology of inflammatory papillary hyperplasia. **J. Prosthet. Dent,** v. 34, n. 3, p. 254-261, sept, 1975.

FERRINI, F. S. et al. Schirrous invasive ductal carcinoma of the breast overexpress p 53 oncoprotein. **Med J/Rev Paul Med,** v. 1, n. 119, p. 4-6, 2001.

FIROOSMAND, L. M. et al. Study of denture-induced fibrous hyperplasia cases diagnosed from 1979-2001. **Quintessence Int.**, n. 36, p. 825-829, 2005.

HARADA, T. et al. An immunohistochemical study of the extracellular matrix in oral, squamous cell carcinoma and its association with invasive and metastatic potential. **Virchows Archiv**, n. 424, p. 257-266, 1994.

HIGASHI, N. et al. Micromorphological characteristics of hepatic sinusoidal endothelial cells and their basal laminae in five different animal species. Okajimas **Folia Ant Jpn**. v. 79, n. 5, p. 135-42. dec. 2002.

HUANG, C. et al. Analysis of different components in the peritumoral tissue microenvironment of colorectal cancer: A potential prospect in tumorigenesis. **molecular medicine reports** v. 14, p. 2555-2565, 2016.

INCA. Estimativa 2016- **Incidência de Câncer no Brasi**l. Coordenação Geral de Ações Estratégicas, Coordenação de Prevenção e Vigilância- Rio de Janeiro: INCA.

INTERNATIONAL AGENCY FOR RESEARCH ON CANCER. **World cancer factersheet.** August 2012. Disponível em: http://gicr.iarc.fr/public/docs/20120906WorldCancerFactSheet.pdf Acesso em: 6 de fevereiro de 2015.

ISERI, U. et.al. Treatment of Epulis Fissuratum with CO2 Laser and Prosthetic Rehabilitation in Patients with Vesiculobullous Disease. **Photomedicine and Laser Surgery,** v. 27, n.4, p.675-681, 2009.

IWAI, L. K. et al. Phosphoproteomics of collagen receptor networks reveals SHP-2 phosphorylation downstream of wild-type DDR2 and its lung cancer mutants. **Biochem J**, v. 454, n. 3, p. 501-13, sep. 2013.

JANÉ-SALAS, E. et al. Autofluorescence and Diagnostic Accuracy of Lesions of Oral Mucosa: A Pilot Study. **Braz Dent J**. v. 26, n. 6, p. 580-6, dec. 2015.

JODELE, S. Modifying the soil to affect the seed: role of stromal-derived matrix metalloproteinases in cancer progression. **Cancer and Metastasis Reviews**. v. 25, v.1, p. 35-43. march. 2006.

JUNQUEIRA, L. C. U; CARNEIRO, J. **Histologia Básica-texto e atlas**. 12ª edição, ed. Guanabara Koogan. Rio de Janeiro, 2013.

KADEMANI, D. Oral Cancer. **Mayo Clinic Proceedings***,* v. 82, n. 7, p. 878-887, 2007.

KANNAN, S. et al. Alterations in expression of basement membrane proteins during tumour progression in oral mucosa. **Histopathology**, v. 24, n. 6, p. 531-537, jun, 1994.

KAO, S. Y.; LIM, E. An overview of detection and screening of oral cancer in Taiwan. **Chin J Dent Res**. v. 18, n. 1, p. 7-12, 2015.

KAPLAN, I. et al. An immunohistochemical study of p53 and PCNA in inflammatory papillary hyperplasia of the palate: a dilemma of interpretation. **Oral Diseases**, v.4, p. 194-199. 1998.

KEHLET, S. et al. Excessive collagen turnover products are released during colorectal cancer progression and elevated in serum from metastatic colorectal cancer patients. **Scientific RepoRts**. p.1-7. 2016.

KIM, S. H. et al. Role of secreted type I collagen derived from stromal cells in two breast cancer cell lines. **Oncol Lett.**, v. 8, n. 2, p. 507-512, aug, 2014.

KIRKLAND, S. C.Type I collagen inhibits differentiation and promotes a stem cell-like phenotype in human colorectal carcinoma cells. **British Journal of Cancer**, v.101, p. 320-326, 2009.

KLEINMAN, H. K. et al. Role of the extracellular matrix in morphogenesis. Curr. **Opin. Biotechnol**., v. 14, n. 5, p. 526-32, 2003.

KNIEST, G et al. Frequência das lesões bucais diagnosticadas no Centro de Especialidades Odontológicas de Tubarão (SC) **RSBO**, v. 8, n. 1, p. 13-18, jan/mar, 2011.

KOBAYASHI, T, et al. Histopathological varieties of oral carcinoma in situ: Diagnosis aided by immunohistochemistry dealing with the second basal cell layer as the proliferating center of oral mucosal epithelia. **Pathol Int**., v. 60, n. 3, p.156-166, 2010.

KUJAN, O. et al. Evaluation of a new binary system of grading oral epithelial dysplasia for prediction of malignant transformation. **Oral Oncology**, v. 42, n. 10, p. 987–993, 2006.

KULASEKARA, K. K. et al. Cancer progression is associated with increased expression of basement membrane proteins in three-dimensional in vitro models of

human oral cancer. **Archives of oral biology**, v. 54, v. 1, p.924-931, 2009.

KUMAR, M. et al. Cancer-preventing attributes of probiotics: an update. Int J Food **Sci Nutr**, v.61, n. 5, p. 473-96. aug. 2010.

KURAHARA, S. et al. Expression of MMPS, MT-MMP, and TIMPs in squamous cell carcinoma of the oral cavity: correlations with tumor invasion and metastasis. **Head Neck,** v. 21, n. 7, p. 627-38, oct, 1999.

LEITE, A. C. E.; GUERRA, E. N. S.; MELO, N. S. Risk factors related to development of oral cancer: a revision. **Rev. de Clín. Pesq. Odontol**., v. 1, n. 3, jan./mar. 2005.

LEVENTAL, K.R. et al. Matrix cross linking forces tumor progression by enhancing integrin signaling. **Cell.** v. 139, p. 891–906, 2009.

LIU, Z. et al. Increased expression of MMP9 is correlated with poor prognosis of nasopharyngeal carcinoma. **BMC cancer**, v. 10, p. 270-280, 2010.

LÓPEZ-LÓPEZ, J.; OMAÑA-CEPEDA, C.; JANÉ-SALAS, E. Precáncer y cáncer bucal. **Medicina Clínica,** v.145, n. 9, p. 404-408, 2015.

LU, P. et al. The extracellular matrix: a dynamic niche in cancer progression. **J Cell Biol.** p. 395-406, 2012.

LUBEK, J. E. et al. A retrospective analysis of squamous carcinoma of the buccal mucosa: an aggressive subsite within the oral cavity. **J Oral Maxillofac Surg**. v. 71, p. 1126-1131, 2013.

MARTINS, G. B.; REIS, S. R. A.; SILVA, T. M. C. Collagen type I expression in squamous cell carcinoma of the oral cavity. Pesqui. **Odontol. Bras**, v. 17, n. 1, jan./mar. 2003.

MAHADEVAN, D.; VON HOFF, D. D. Tumor-stroma interactions in pancreatic ductal adenocarcinoma. Mol cancer ther. v. 6, n. 4, p. 1186-1197, 2007.

MINER, J. H.; YURCHENCO, P. D. Laminin functions in tissue morphogenesis. Annu. **Rev. Cell Dev. Biol.**, v. 20, p. 255-84, 2004.

MISAWA, K. et al. Hypermethylation of collagen *α*2 (I) gene (COL1A2) is an independent predictor of survival in head and neck câncer. **Cancer Biomarkers,** v. 10, p. 135-144, 2012.

MOTT, J. D.; WERB, Z. Regulation of matrix biology by matrix metalloproteinases. **Curr. Opin. Cell Biol.**, v. 16, p. 558-64, 2004.

MYLLYHARJU, J.; KIVIRIKKO, K. L. Collagens, modifying enzymes and their mutations in humans, flies and worms. **Trends Genet.** v. 20, n. 1, p. 33-43, jan. 2004.

NIU, L., et al. Prognostic factors of squamous cell carcinoma of the bucal mucosa: a retrospective study of 168 cases in North China. **J Oral Maxillofac Surg**. p. 1-7, may, 2014.

NEVILLE, B. W. et al. **Patologia Oral & Maxillofacial**. 4 ed. Rio de Janeiro: Guanabara- Koogan, 2009.

NEVILLE, B. W.; DAY, T. A. Oral cancer and precancerous lesions. **Ca-A Cancer Journal for Clinicians**, v. 52, n. 4, p. 195–215, 2002.

NUMENNIEMI, S et al. Type I and III collagen degradation products in serum predict patient survival in head and neck squamous cell carcinoma. **Oral Oncol**. v. 48, n. 2, p. 136-40. feb. 2012.

OMAÑA-CEPEDA, C. et al. Effectiveness of dentist's intervention in smoking cessation: A review. **J. Clin Exp Dent.** v. 8, n. 1, p. 78-83, feb. 2016.

PAGE-MCCAW, A. et al. Matrix metalloproteinases and the regulation of tissue remodelling. **Nat. Rev. Mol. Cell Biol.**, p. 221-33, 2007.

PARISE, JR. O. Oral cancer: basic and therapeutical aspects. **Sarvier**, São Paulo, p. 256, 2000.

PARLATESCU, L. et al. Oral Leukoplakia- Na Update. **Jornal of Clinical Medicine**, v. 9, n. 1, p. 88-93, 2014.

PINDBORG, J. J; et al. Histotological typing of cancer and pre-cancer of the oral mucosa. 2nd ed. New York: Springer-Verlag; **World Health Organization Classification of Tumours** 1997.

PINDBORG, J. J. **Câncer e pré-câncer bucal**. Editorial médica pan-americana S. A. 1980.

PINHEIRO, S. M. S.; et al. Oral Cancer Knowledge and Diagnosis among Dentists from the City of Jequié, Bahia. **Revista Brasileira de Cancerologia**, n. 56, v. 2, p. 195-205, 2010.

POP, L. A. M.; et al. Evaluation of treatment results od squamous cell carcinoma of the buccal mucosa. **Int J Radiat Oncol Biol Phys.**, v. 16, n. 2, p. 483-7, feb. 1988.

POULOPOULOS, A. et al. The role of candida in inflammatory papillary hyperplasia of the palate. **Journal of Oral Rehabilitation**, v. 34, p. 685-692, 2007.

RADISKY, E. S.; RADISKY, D. C. Matrix Metalloproteinase-Induced Epithelial-Mesenchymal Transition in Breast Cancer. **J Mammary Gland Biol Neoplasia** v. 15, p. 201–212, 2010.

RAO, Y. et al. Clinical and histopathological changes in palatal mucosa following two treatment modalities in patients wearing maxillary complete dentures with suction cup. **Contemp Clin Dent**., v. 5, n. 2, p. 150-154, apr/jun. 2014.

REIBE, J. Prognosis of oral pre-malignant lesions: significance of clinical, histopathological, and molecular biological characteristics. **Rev Oral Biol Med**, v. 14, n. 1, p. 47-62, 2003.

RICARD-BLUM, S. The collagen family. **Cold Spring Harb Perspect Biol**, v. 3, n. 1, jan. 2011.

RIVERA, C.; VENEGAS, B. Histological and molecular aspects of oral squamous cell carcinoma (Review). **Oncology letters**, v.8, p. 7-11, 2014.

SAND, L.; JALOULI, J. Viruses and oral cancer. Is there a link? **Microbes Infect**., v.16, n. 5, p. 371-378, 2014.

SATO, H. et al. Amino-terminal fragments of laminin γ2 chain retract vascular endothelial cells and increase vascular permeability. **Cancer Science**, v. 105, n. 2, p. 168–175, 2014.

SCHENK, S.; QUARANTA, V. Tales from the crypt[ic] sites of the extracellular matrix. **Trends Cell Biol.**, v. 13, n. 7, p. 366-75, 2003.

SHAFER, W. G.; LEVY, B. M. **Tratado de Patologia Buca**l. Rio de Janeiro, Interamericana; 1987.

SHAFER, W. G. Oral Surgery, Oral Medicine, **Oral Pathology**, v. 39, n.2, p. 227-238, 2005.

SHIELDS, M. A. et al. Biochemical role of the collagen-rich tumour microenvironment in pancreatic cancer progression. **Biochem.J.**, v. 441, p. 541-552. 2012.

SHINOHARA, M. et al. Mode of tumor invasion in oral squamous cell carcinoma: improved grading based on immunohistochemical examination of extracellular matrices. **Head & Neck**, p. 153-159, march/april. 1996.

SIECZKA, E. et al. Cancer of the buccal mucosa: are margins and T-stage accurate predictors of local control? **J Otolaryngol**. v. 22, n. 6, p. 395-9, nov./dec. 2001.

SIEGEL, R. L.; MILLER, K. D.; JEMAL, A. Cancer Statistics, 2015. CA Cancer **J Clin**, v. 65, n. 1, p. 5–29, 2015.

SPERANDIO, F. F.; GIUDICE, F. S. **Atlas de histopatologia oral básica**. 1 ed. Santos, 2013.

SPEIGHT, P. M., Oral Epithelial Dysplasia and Progression to Cancer. **Head Neck Pathol**., v.1, n.1, p. 61–66, 2007.

TABOR, M. P. et al. Comparative molecular and histological grading of epithelial dysplasia of the oral cavity and the oropharynx. **Journal of Pathology**, v. 199, n. 3, p. 354–360, 2003.

TAGHAVI, N.; YAZDI, I. Prognostic factors of survival rate in oral squamous cell carcinoma: clinical, histologic, genetic and molecular concepts. **Arch Iran Med**., v. 18, n. 5, p. 314-319, may, 2015.

TAMAMURA, R. et al. Comparative analysis of basal lamina type IV collagen α chains, matrix metalloproteinases-2 and -9 expressions in oral dysplasia and invasive carcinoma. **Acta Histochem.**, v. 115, n. 2, p. 113-119, mar, 2013.

TAVAZOIE, S. F.; et al. Endogenous human microRNAs that suppress breast cancer metastasis. **Nature**, n. 451, p.147-152, jan. 2008.

TEIXEIRA, A. K. M. et al. Oral Squamous Cell Carcinoma: an Epidemiological Study Conducted at Santa Casa de Misericórdia Hospital of Fortaleza - Ce, Brazil. **Revista Brasileira de Cancerologia**, v. 55, n. 3, p. 229-236, 2009.

TORRES-PEREIRA, C. C. et al. Strategies for management of oral cancer in primary and secondary healthcare services. **Cad. Saúde Pública**, Rio de Janeiro, v.28, p. 30-39, 2012.

TUCCI, R. et al. Evaluation of 14 cases of oral squamous cell carcinoma with delayed diagnosis. **Rev Sul-Bras Odontol**, v. 7, n. 2, p. 231-238, jun. 2010.

VAN DER WAAL. Oral potentially malignant disorders: Is malignant transformation predictable and preventable? **Med Oral Patol Oral Cir Bucal**, v.19, n. 4, p. 386-390, july. 2014.

VAN KEMPEN, l. C.; et al. Type I collagen synthesis parallels the conversion of keratinocytic intraepidermal neoplasia to cutaneous squamous cell carcinoma. **J Pathol.**, v. 204, n. 3, p. 333-339, nov. 2004.

VEENA, K., M. et al. Na extensive denture-induced hyperplasia of maxilla. **AMHSR**, v. 3, n. 5, p. 7-9, 2013.

VILLA, A.; GOHEL, A. Oral ulceration with mandibular necrosis. **JADA**, v. 145, p. 752-756, july. 2014.

WALDRON, C. A.; SHAFER, W. G. Leukoplakia revisited: a clinicopathologic study of 3,256 oral leukoplakias. **Cancer**, v. 36, n. 4, p. 1386-1392, oct. 1975.

WARNAKULASURIYA, S.; et al. Nomenclature and classification of potentially malignant disorders of the oral mucosa. **J Oral Pathol Med**. v.36, p. 575-580, 2007.

WARNAKULASURIYA, S. et al. Oral epithelial dysplasia classification systems: Predictive value, utility, weaknesses and scope for improvement. **Journal of Oral Pathology and Medicine**, v. 37, n. 3, p. 127–133, 2008.

WASHI, P. M. Tipos histológicos de tumore orales y orofaríngeos. Genebra: **Organização Mundial de la Saude** (OMS), 1971.

WILSON, D. F. et al. Oral cancer: role of the basement membrane in invasion. **Australian dental journal**, v. 44, n. 2, p. 93–97, 1999.

WOESSNER, J. F. MMPs and TIMPs - Na Historical Perspective. **Molecular Biotechnology**, v. 22, p. 33-49, 2002.

WYCKOFF, J. B. et al. Direct visualization of macrophage-assisted tumor cell intravasation in mammary tumors. **Cancer Res.**, v. 67, n. 6, p. 2649-2656, mar. 2007.

YARDIMCI, G. et al. Precancerous lesions of oral mucosa. **World J Clin Cases**., v. 2, n. 12, p. 866-872, dec. 2014.

ZARGARAN, M, et al. Immunohistochemical evaluation of type IV collagen and laminin-332 γ2 chain expression in well-differentiated oral squamous cell carcinoma

and oral verrucous carcinoma: A new recommended cut-off. J**ournal of Oral Pathology and Medicine**, v. 40, p.167–173, 2011.

ZHU, G. G.; et al. Immunohistochemical study of type I collagen and type I pN-collagen in benign and malignant ovarian neoplasms. **Cancer**, v. 75, n. 4, p. 1010-1017, 1995.

9 APÊNDICE

9.1 Artigo

Análise imuno-histoquímica do colágeno tipo I em carcinoma de células escamosas orais e suas lesões precursoras

Estudo realizado na Universidade Federal do Espírito Santo, Departamento de Morfologia, Vitória, Espírito Santo, Brasil.

Renata Escapini Fanchiotti Programa de Pós Graduação em Clínicas Odontológicas. Universidade Federal do Espírito Santo, Vitória, Espírito Santo, Brasil.

Eline Manhães Reid Silva Programa de Pós Graduação em Clínicas Odontológicas. Universidade Federal do Espírito Santo, Vitória, Espírito Santo, Brasil.

Willian Grassi Bautz Programa de Pós Graduação em Fisiopatologia Experimental. Faculdade de Medicina da Universidade de São Paulo, São Paulo. Departamento de

Morfologia. Universidade Federal do Espírito Santo, Vitória, Espírito Santo, Brasil.

Liliana Aparecida Pimenta de Barros Departamento de Clínica Odontológica. Universidade Federal do Espírito Santo, Vitória, Espírito Santo, Brasil.

Letícia Nogueira da Gama de Souza Departamento de Morfologia, Programa de Pós Graduação em Clínica Odontológica. Universidade Federal do Espírito Santo, Vitória, Espírito Santo, Brasil.

Correspondência para: Letícia Nogueira da Gama de Souza. Endereço: Av. Marechal Campos, 1468 - Maruípe. Vitória, ES. Brasil. CEP: 29.040-090. Tel: 55-27-33357362. E-mail: leticia.souza@ufes.br

Financiamento: Fundação de Amparo à Pesquisa do Espírito Santo (FAPES). Processo nº: 69704147/2014 e CNPq Universal Processo nº: 479694 2013-3.

RESUMO

Introdução: *carcinoma de células escamosas orais (CCE) representa uma das neoplasias malignas mais comuns no mundo, com altas taxas de morbimortalidade. O microambiente tumoral pode influenciar o comportamento biológico do CCE. Alterações em seus componentes, como o colágeno tipo I, são comuns no câncer e encontradas em áreas onde a invasão e vascularização foram observados.* ***Objetivo:*** *analisar a expressão do colágeno tipo I no estroma tumoral de CCE e suas lesões precursoras e estabelecer associações clinico-patológicas.* ***Métodos:*** *foram submetidas a técnica de imuno-histoquímica para detecção do colágeno tipo I: 13 lesões de baixo risco de malignização; 11 de alto risco de malignização e 41 casos de CCE. Ainda, foram testadas associações entre as marcações e o perfil clínico do paciente e do tumor.* ***Resultados:*** *homens foram os mais acometidos nas lesões de alto risco (54,5%) e CCE (80,4%), enquanto mulheres representaram maioria nas lesões de baixo risco (26,8%). Mucosa jugal e língua foram os sítios mais frequentes nas lesões de baixo risco (46,1%), e a língua para as lesões de alto risco (63,6%) e CCE (43,9%). Quanto a imunoexpressãol do colágeno tipo I, em lesões de baixo risco, a maioria dos casos apresentou expressão entre fraco e moderado, já as de alto risco, as fibras ficaram entre o moderado e forte. Nos casos de CCE, as fibras foram na maioria moderadamente irregulares e coloração forte.* ***Conclusão:*** *nossos achados demonstraram que o depósito de colágeno tipo I sofreu alterações quando foram comparadas lesões de baixo e alto risco de malignização com o CCE.*

Palavras-chave: Neoplasias da cavidade oral, Colágeno tipo I, Membrana basal.

INTRODUÇÃO

O carcinoma de células escamosas (CCE) figura entre as seis neoplasias malignas mais comuns no mundo, com altas taxas de morbimortalidade[9,13]. Seu desenvolvimento é resultado de diversos fatores etiológicos como consumo de álcool e tabaco, considerados clássicos no risco para o câncer de boca. O perfil dos pacientes envolve homens com faixa etária entre 50 e 70 anos, fumantes, de cor branca e baixa condição socioeconômica [8,10,12]. A língua é o sítio mais acometido, porém pode frequentemente ser encontrado nos lábios e assoalho da boca[4,9,13].

O surgimento do CCE pode ser precedido por lesões como o carcinoma *in situ* (CIS) ou as desordens orais com potencial de malignização (DOPMs), dentre elas merecem destaque as leucoplasias e eritroplasias[3,11]. O comportamento biológico do CCE está associado a aspectos morfológicos das células epiteliais malignas e a invasão delas nos tecidos vizinhos, o que resulta em modificações no microambiente. Os diversos componentes da matriz extracelular (MEC) respondem às células tumorais frequentemente através de uma reação desmoplásica. Nesta reação, existe uma interação complexa entre as células hospedeiras normais, tumorais invasoras, fibroblastos do estroma, células inflamatórias e endoteliais. Ainda, a MEC alterada participa do processo, com o intermédio de fatores de crescimento que ativam as vias de sinalização oncogênicas[12,25,33].

Das proteínas fibrosas presentes na MEC, o colágeno é a principal e representa até 30% do conteúdo da matriz[27]. Essa molécula desempenha diversas funções, como sustentação mecânica, modulação de processos de crescimento, migração e diferenciação[29], além de manutenção da integridade estrutural do tecido[14]. Em relação a tumorigênese, já foram descritos que alterações na disposição das fibras de colágeno são comuns no câncer e encontrados em áreas onde a invasão e vascularização do tumor são observados[21], sugerindo papel ativo na facilitação desses processos. De fato, foi demonstrado que as células transformadas migram rapidamente em áreas enriquecidas com colágeno[39]. Isso desregula a MEC, o que pode facilitar a desdiferenciação celular e expansão das células-tronco tumorais, além de interromper a polaridade do tecido e promover invasão[24].

Portanto, a análise da expressão do colágeno tipo I no CCE e suas lesões precursoras pode demonstrar como as alterações no seu padrão de depósito ocorrem diante do estabelecimento do câncer oral. Ainda, a associação de aspectos

microscópicos com dados clínicos é relevante para uma avaliação mais ampla do paciente.

METODOLOGIA

Seleção da amostra

Foram selecionados 65 casos do Serviço de Anatomia Patológica do Curso de Odontologia/UFES entre os anos de 2004-2015. As lesões foram obtidas a partir de biópsias suspeitas de CCEs, leucoplasias, eritoplasias e CIS em diferentes locais da boca de pacientes que procuraram atendimento no Programa de Prevenção e Diagnóstico de Câncer e Lesões de Boca. Foram definidos 3 grupos de lesões: lesões de baixo risco de malignização (N=13, composto por leucoplasias com displasia epitelial oral leve); lesões de alto risco de malignização (N=11, composto por 7 leucoplasias com displasia epitelial oral severa + 4 CIS) e; CCEs (N=41, composto por 11 CCE bem diferenciados, 25 CCE moderadamente diferenciados e 5 CCE indiferenciados). Para a formação dos grupos das lesões precursoras, foi aplicado o sistema binário proposto por Kujan e colaboradores (2006). O material obtido foi fixado em formaldeído 10% e incluído em parafina. Durante a seleção da amostra foram adotados os seguintes critérios de inclusão: Termo de consentimento livre e esclarecido assinado pelo paciente ou responsável; Prontuário do paciente devidamente preenchido contendo gênero, idade e fator de risco (fumante ou não fumante); Dados da lesão: localização e diagnóstico histopatológico, e se havia material suficiente para análise microscópica. O trabalho foi aprovado pelo comitê de ética (processo número 45995815.9.0000.5060).

Imuno-histoquímica

Cortes histológicos de 4 µm foram submetidos ao método de imuno-histoquímica. O anticorpo primário utilizado foi: anti-collagen I [COL-1] (Abcam gerado em camundongo), com a diluição de 1:200. A imunodetecção foi realizada com o Sistema Reveal (Spring/Biogen SPB-999) utilizando 3,3'-diaminobenzidina como o cromogéno. As secções foram contrastadas com Hematoxilina de Mayer. Tampão citrato de pH 6,0 foi usado durante 10 minutos à 93°C durante recuperação antigênica. Os cortes foram incubados com o anticorpo primário durante a noite numa câmara úmida mantida a 4°C. A seguir, a peroxidase endógena foi consumida por incubação durante 10 minutos com 3% de peróxido de hidrogênio em

temperatura ambiente. Subsequentemente, as amostras foram incubadas com sistema secundário de detecção de anticorpo de acordo com as instruções do fabricante. Os cortes foram lavados cuidadosamente com solução salina tamponada com fosfato durante processo de imuno-histoquímica. As lâminas foram montadas com Permount e examinadas ao microscópio. Controles positivos (HFI) e negativos (omissão do anticorpo primário) foram incluídos.

Análise Qualitativa e Quantitativa

Os avaliadores passaram por etapas de calibração e testes cegos para garantir que a análise fosse realizada de forma homogênea e imparcial. Durante análise microscópica das fibras de colágeno tipo I foi utilizada objetiva de 10x e 40x. A expressão do colágeno tipo I foi avaliada de acordo com a distribuição e intensidade de coloração de formas moleculares diferentes. Em relação à distribuição das fibras foi definido uma escala qualitativa: + fibras finas, delicadas e distribuídas uniformemente; ++ fibras espessas e moderadamente irregulares e +++ fibras claramente irregulares, grossas e onduladas. Quanto à intensidade de marcação os seguintes aspectos foram considerados: 0: nenhuma, 1 fraca ou imperceptível, 2 moderada, 3 forte, com base na estimativa visual. Vale ressaltar que a análise da imunomarcação foi restrita à MEC não sendo o objetivo a avaliação da expressão da molécula em outros tecidos e células. Como controle positivo das imunomarcações, foram utilizadas 14 lesões de hiperplasia fibrosa inflamatório (HFI) por se tratar de uma lesão benigna e de caráter fibroso.

Análise estatística

As análises estatísticas foram realizadas com o software GraphPad. Foi aplicado o teste exato de Fisher sendo considerados significativos os dados com $p<0,05$.

RESULTADOS

Dados clínicos

A análise dos dados mostrou que o sexo masculino foi o mais acometido nas lesões de alto risco (54,5%) e CCE (80,4%), enquanto que mulheres representaram maioria nas lesões de baixo risco (26,8%). Em relação aos sítios afetados, a mucosa jugal e a língua foram os mais frequentes nas lesões de baixo risco (46,1%), enquanto a língua representou o sítio mais comum em lesões de alto risco (63,6%) e CCE

(43,9%). Vale ressaltar que alguns casos apresentaram mais de um sítio acometido Todos os dados clínicos estão representados na Tabela 1.

Expressão do colágeno tipo I

Durante a análise das lâminas, foi possível definir a expressão de colágeno tipo I em cada grupo de lesões avaliado. Nas lesões de baixo risco com lâmina própria apresentando padrão de coloração fraca (1) e fibras com aspecto delicado e distribuição uniforme (+) (A e B). Em lesão de alto risco representado por CIS com tecido conjuntivo apresentando coloração moderada (2) e formado por fibras moderadamente irregulares (C e D). E em Lesão de CCE Bem diferenciado no qual é possível observar o estroma tumoral já invadido pelo epitélio com desarranjo da interface entre os tecidos (E) e com padrão de fibras irregulares e espessas (+++) e coloração forte (3) (Figura 1). Entretanto, em lesões de baixo risco, as fibras ficaram divididas entre todos os perfis e ainda 10% dos casos obtiveram marcação 0. Nas lesões de alto risco, a distribuição de fibras também foi semelhante entre +, ++ e +++, e todos os casos avaliados apresentaram coloração, mas com distribuição uniforme entre os parâmetros avaliados. Já nas lesões de CCE, as fibras foram na maioria moderadamente irregulares (++/P=0.005) e com coloração forte (3/P=0.01). Esse perfil de expressão do colágeno tipo I foi predominante no carcinoma quando em comparação aos demais grupos avaliados (Tabela 2). Ao analisar apenas as lesões de CCE quanto a intensidade de marcação, foram observadas diferenças no padrão do colágeno entre os graus histopatológicos. As lesões Bem diferenciadas apresentaram o estroma tumoral com imunomarcação mais intensa (padrão forte), enquanto que os casos de CCE Moderamente diferenciados foram mais comuns no padrão moderado (++) de marcação (Figura 2).

DISCUSSÃO

O estudo procurou analisar o padrão de expressão das fibras do colágeno tipo I em lesões orais de baixo e alto risco de malignização e CCE. Nossos achados demonstraram que a MEC sofreu alterações ao longo do processo de transformação maligna e o depósito de colágeno tipo I apresentou variações na sua expressão entre as lesões avaliadas.

O desenvolvimento do CCE é reconhecidamente um processo de multipassos envolvendo eventos genéticos aberrantes que culminam na transformação maligna a

nível molecular. A ação de vários fatores, chamados carcinógenos, ao longo do tempo levará ao surgimento de células alteradas e por fim a transformação delas no câncer[16]. Em relação ao perfil clínico dos pacientes, homens foram maioria nas lesões de alto risco e CCE. Para o fator idade, todas as lesões estudadas tiveram maior número de pacientes acima de 50 anos e o fumo foi predominante no grupo dos carcinomas.

Levantamento realizado por Kao & Lim (2015) mostrou que na população de Taiwan o câncer oral representa a quarta maior incidência de neoplasias em homens e a sétima na população geral. Cerca de 95% é o CCE. A prevalência relativamente alta é principalmente pela presença de um grupo de alto risco, composto de 2,5 milhões de pessoas que apresentam hábitos de mascar betel, bem como o consumo de cigarros. Os autores ainda mencionam a importância do diagnóstico precoce das lesões consideradas com potencial de malignização. Os autores ainda mencionam que em eritroplasias e leucoplasias, 10 a 20% são displásicas ou até mesmo podem ser consideradas CIS. Dentro do contexto das lesões de baixo e alto risco, a leucoplasia geralmente ocorre em mulheres com idade entre 50 anos. Na literatura, a mucosa jugal, seguido da língua são os sítios mais acometidos destas lesões, e estão relacionadas ao uso de tabaco[6,15,36]. Nossos resultados estão em concordância com os trabalhos mencionados, pois as lesões consideradas de baixo risco apresentaram a mucosa jugal como o sítio mais acometido e nas lesões de alto risco prevaleceu a língua.

Em relação ao MEC, nossas análises demonstraram que o depósito de colágeno tipo I, principal proteína fibrosa encontrada na mucosa oral, sofreu variações quando comparamos as lesões precursoras (baixo e alto risco de malignização) com o CCE. Ainda, o hábito de fumar apresentou associação positiva com uma matriz mais fibrosa em pacientes diagnosticados com câncer. Estudos anteriores mostram que o estroma do tumor muitas vezes é caracterizado pelo endurecimento e remodelação da MEC e que o metabolismo desregulado do colágeno e sua expressão aumentada são importantes para a progressão da doença[21].

Em lesões de baixo e alto risco, as fibras ficaram divididas entre todos os perfis e nas lesões de CCE, a maioria foi classificada como moderadamente irregulares. Esse padrão de expressão do colágeno tipo I foi predominante no carcinoma quando em comparação aos demais grupos avaliados. Resultados

semelhantes foram descritos por Alves et al. (2016) em lesões de CCR. Estudo de Zhu et al. (1995), sugeriu que fibras regulares são encontradas na maior parte dos tecidos normais e em alterações benignas, já as fibras dispostas irregularmente e espessas caracterizam tumores malignos. Os autores sugerem que o colágeno tipo I sofre modificações ao longo do processo de transformação e invasão tumorais.

Como o comportamento das células tumorais sofre influência do microambiente circundante, pode-se dizer que as interações entre os diversos tipos celulares são de suma importância para conduzir e promover o desenvolvimento e progressão da doença. Também deve-se considerar o papel das interações epitélio-mesenquimais na progressão do câncer oral, bem como expressão aumentada de proteínas da membrana basal[33]. Ainda, o metabolismo do colágeno tem-se demonstrado desregulado no câncer. Aumento da sua expressão e deposição elevada, além de desorganização, podem estar relacionados a atividade aumentada de algumas enzimas, como as metaloproteinase de matriz (MMP). A remodelação do colágeno pelas MMPs cria um espaço para as células migrarem, modificando a adesão celular e com isso a arquitetura do tecido[21].

As lesões de CCE tiveram comportamento diferente quanto ao critério de intensidade de coloração. As análises demonstraram que o padrão de expressão do colágeno, considerando os graus histopatológicos, resultaram em lesões bem diferenciadas com o estroma tumoral com imunomarcação mais intensa do que os demais carcinomas. Esse aspecto pode estar associado ao processo de progressão da doença, já que as células podem utilizar a matriz fibrosa para migra e invadir, ou seja, o depósito de colágeno antecede as atividades metastáticas do tumor. Wyckoff et al. (2007) demonstraram que as células transformadas migram rapidamente em áreas enriquecidas com colágeno. Além disso, trabalhos já sugeriram possível associação entre a expressão do colágeno de forma contínua e intacta em lesões com comportamento benigno, porém nas agressivas, essa expressão se mostrou parcial e descontínua, provavelmente resultante da atividade de proteases[7,11,26]. Por outro lado, também já foi relatada perda ou diminuição das fibras de colágeno na membrana basal quando ocorre a progressão do tumor[15,20].

Trabalho realizado com carcinoma pancreático mostrou que apesar de uma MEC densa e fibrosa poder servir de barreira à invasão, a degradação das hélices do colágeno por atividade enzimática das MMP-1, MMP-8, MMMP-13, favoreceu a progressão tumoral, uma vez que, as moléculas podem atuar como estradas para a

migração celular e com isso facilitar a metástase[33]. É possível que a contribuição para a migração e invasão do tumor na reação desmoplásica seja através da expressão aumentada de MMP alterando a isoforma do colágeno tipo I. Sua isoforma normal é heterotrimétrica, porém, estudos realizados *in vivo* e *in vitro* em carcinomas encontraram uma isoforma homotrimétrica[5,33]. Uma das funções do colágeno tipo I é regular proliferação guiando os sinais intracelulares pelos receptores de superfície celular com efeito sobre as proteínas que regulam o ciclo, portanto, a ativação dessas vias depende do estado físico do colágeno, além disso, pode ocorrer indução de efeitos celulares opostos com base na resistência à tração e estrutura da MEC[5,33].

Tamamura et al. (2012) comparou a expressão do colágeno, laminina e MMPs em mucosa hiperplásica normal, displasia epitelial oral (DEO), CIS e CCE através de imuno-histoquímica. Os autores observaram que a expressão do colágeno na mucosa hiperplásica tinha um padrão contínuo e bem marcado; em DEO estas fibras eram contínuas com coloração fraca; no CIS houve uma descontinuidade das fibras e marcação forte e, no CCE bem diferenciado a marcação foi fraca e com fibras descontínuas. Com exceção do resultado em carcinomas, todos os nossos achados foram semelhantes aos desse estudo. Em outros tipos câncer, como de mama, o pancreático e o colorretal, o colágeno tipo I secretado por fibroblastos estromais pareceu aumentar as características agressivas da doença[5,17,18,33]. Estudo de Kim et al. (2014) investigou o papel do colágeno tipo I, no desenvolvimento das características agressivas de células de câncer de mama, e mostrou que as expressões não somente de MMPs 1, 2 e 9 estavam aumentadas. A expressão do mRNA de MMP-9 foi elevada em células de câncer de mama cultivadas com fibroblastos dérmicos humanos normais, comparadas com as dos meios de controle. Estes dados indicaram que o colágeno de tipo I, que é segregado pelos fibroblastos do estroma, pode aumentar as características agressivas das células de câncer de mama através da indução de mRNA de MMP-9.

Mesmo diante de algumas controvérsias, pode-se afirmar que o estroma tumoral possui papel importante no desenvolvimento e na progressão dos carcinomas. O aumento na quantidade de colágeno, juntamente com a resposta imune e angiogênese, constituem respostas do hospedeiro em relação à presença de células neoplásicas[26]. Estudo de Kirkland (2009) testou o papel do colágeno tipo I na determinação do fenótipo de células do CCR em humanos. Os resultados

demonstraram que o colágeno tipo I regulou negativamente a expressão de E-caderina e b-catenina nas junções célula célula, promovendo o surgimento de um fenótipo maligno.

Portanto, conhecer não somente o comportamento das células tumorais, mas também as mudanças que ocorrem no microambiente, é peça chave para ampliar o entendimento da carcinogênese. A identificação de moléculas que interferem na progressão da doença e como aspectos clínicos influenciam nessas mudanças, poderá auxiliar na obtenção de diagnósticos mais precisos, permitindo inclusive o desenvolvimento de novas terapias.

CONCLUSÃO

Nossos achados demonstraram que a MEC sofreu alterações ao longo do processo de transformação maligna em relação ao depósito de colágeno tipo I quando foram comparadas lesões de baixo e alto risco de malignização com o CCE. Assim, pode-se sugerir que a proteína estudada apresentou modificações no seu perfil diante do estabelecimento do câncer oral.

Tabela 1. Dados clínicos das lesões.

	Baixo Risco (n=13)	Alto Risco (n=11)	CCE (n=41)	P
Gênero				
Masculino	15,3% (n=2)	54,5% (n=6)	80,4% (n=33)	p=0.0001*
Feminino	26,8% (n=11)	45,4% (n=5)	19,5% (n=8)	
Sítios				
Rebordo	7,6% (n=1)	9% (n=1)	36,5% (n=15)	
Soalho	0 (n=0)	0 (n=0)	21,9% (n=9)	
Língua	46,1% (n=6)	63,6% (n=7)	43,9% (n=18)	p=0.0005*
Mucosa Jugal	46,1% (n=6)	18,1% (n=2)	2,4%(n=1)	
Outros	30,7% (n=4)	36,3% (n=4)	24,3% (n=10)	
Idade				
≤ 50	23,7% (n=3)	18,1% (n=2)	19,5% (n=8)	p=0.8987
> 50	76,9% (n=10)	81,8% (n=9)	80,4% (n=24)	
Hábito				
Fumante	46,1% (n=6)	36,3% (n=4)	65,8% (n=27)	p=0.0065*
Não fumante	53,8% (n=7)	63,6% (n=7)	34,1% (n=14)	

*Teste qui-quadrado/exato de Fischer. Dados significativos considerando p > 0.05.

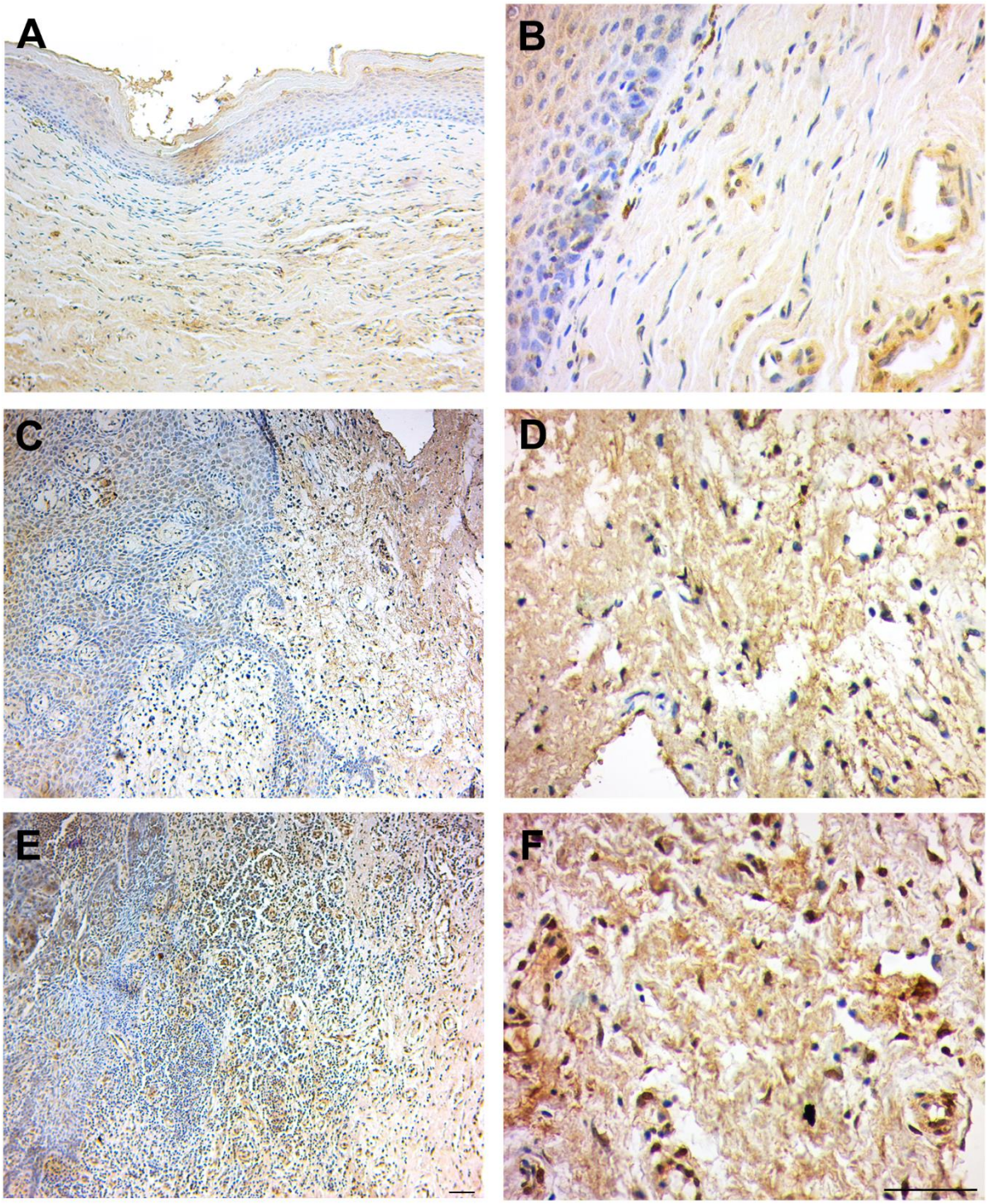

Figura 1. Perfil da expressão do colágeno tipo I quanto a distribuição de fibras e coloração nos diferentes grupos avaliados. Lesão de baixo risco com lâmina própria apresentando padrão de coloração fraca (1) e fibras com aspecto delicado e distribuição uniforme (+) (A e B). Lesão de alto risco representado por CIS com tecido conjuntivo apresentando coloração moderada (2) e formado por fibras moderadamente irregulares (C e D). Lesão de CCE Bem diferenciado no qual é possível observar o estroma tumoral já invadido pelo epitélio com desarranjo da interface entre os tecidos (E) e com padrão de fibras irregulares e espessas (+++) e coloração forte (3). Barra de escala=50 µm. Técnica Imunohistoquímica.

Tabela 2. Perfil da expressão de colágeno tipo I nos grupos de lesões.

	Baixo Risco (n=10)	Alto Risco (n=10)	CCE (n=30)	P
Distribuição Fibras				
+	30% (n=3)	40% (n=4)	23,3% (n=7)	0.005*
++	30% (n=3)	30% (n=3)	33,3% (n=10)	
+++	30% (n=3)	30% (n=3)	26,6% (n=8)	
Intensidade Coloração				
Nenhuma (0)	10% (n=1)	0 (n=0)	16,6% (n=5)	0.01*
Fraca (1)	40% (n=4)	30% (n=3)	16,6% (n=5)	
Moderada (2)	30% (n=3)	40% (n=4)	30% (n=9)	
Forte (3)	20% (n=2)	30% (n=3)	36,6% (n=11)	

Distribuição das fibras: (+) fibras finas, delicadas e distribuídas uniformemente; (++) fibras espessas e moderadamente irregulares e (+++) fibras claramente irregulares, grossas e onduladas. *2way Anova. Dados significativos considerando os grupos de lesões como fonte de variação. Na análise intragrupo não houve significância ($p > 0.05$).

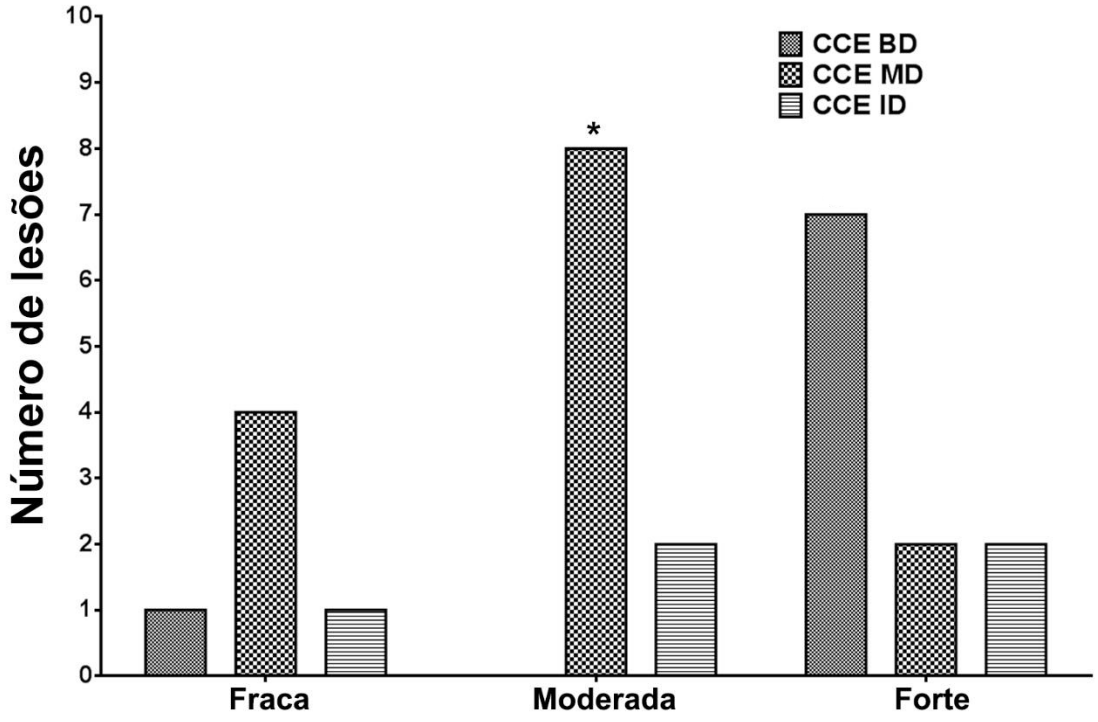

Figura 2: Análise dos casos de CCE com associação do grau histopatológico e a intensidade de marcação. Foi possível observer que lesões de CCE Bem diferenciado apresentaram estroma tumoral com intensidade de marcação mais intensa do que os demais tipos de CCE (P=0.01).

REFERÊNCIAS

1. ALBERTS, B. et al. (Ed.). **Biologia Molecular da Célula**. 5. ed. Porto Alegre: Artmed, p.1131-1265, 2010.

2. ALVES, I. S. S. et al. Fibrosis and Mast Cells in Colorectal Lesions: Significance in Adenoma-Colorectal Cancer Sequence and Association with Diet. **J Gastrointest Canc**. v. 47, p. 278-286, 2016.

3. ARDUINO, P. G. et al. Immunohistochemical expression of basement membrane proteins of verrucous carcinoma of the oral mucosa. **Clin Oral Invest**, n. 14, p. 297–302, 2010.

4. BARNES, L. et al. Pathology and Genetics of Head and Neck Tumours. **WHO** Classification of Tumour, n. 9, p. 163–175, 2005.

5. BLOCKHUYS, S. et al. X-radiation enhances the collagen type I strap formation and migration potentials of colon cancer cells. **Impactojournal.com.** 2016.

6. BROUNS, E. R. E. A. et al. The relevance of uniform reporting in oral leukoplakia: Definition, certinty factor and staging based on experience with 275 patients. **Med Oral Patol Oral Cir Bucal.** v. 18, n 1, p. 19-26, jan. 2013.

7. CAO, X. et al. Expression of type IV Collagen, Metalloproteinase-2, Metalloproteinase-9 and tissue inhibitor os metalloproteinase-1 in laryngeal squamous cell carcinomas. **Asian Pacific Journal of Cancer Prevention**. v. 12, p. 3245-3249. 2011.

8. CHEN, Y. et al. Critical role of type IV collagens in the growth of bile duct carcinoma in vivo and in vitro studies. **Pathol. Res. Pract.** v. 197, p. 585–596, 2001.

9. COLLEY, H. E. et al. Development of tissue-engineered models of oral dysplasia and early invasive oral squamous cell carcinoma. **British Journal of Cancer**, v. 105, n. 10, p. 1582–1592, 2011.

10. COSTA, A. L. L. et al. Correlation between TNM classification and malignancy

histological feature of oral squamous cell carcinoma. **Rev Bras Otorrinolaringol**. v. 71, n. 2, p. 181-7, mar./abr. 2005.

11. DAHLMAN, T. et al. Fibrosis in undifferentiated (anaplastic) thyroid carcinomas: evidence for a dual action of tumour cells in collagen type I synthesis. **Journal of Pathology**. v.191, p. 376-386, 2000.

12. EGEBLAD, M.; WERB, Z. New functions for the matrix metalloproteinases in cancer progression. Nat. Rev. **Cancer,** v. 2, n. 3, p. 161-74, 2002.

13. HARADA, T. et al. An immunohistochemical study of the extracellular matrix in oral, squamous cell carcinoma and its association with invasive and metastatic potential. **Virchows Archiv**, n. 424, p. 257-266, 1994.

14. IWAI, L. K. et al. Phosphoproteomics of collagen receptor networks reveals SHP-2 phosphorylation downstream of wild-type DDR2 and its lung cancer mutants. **Biochem J**., v. 454, n. 3, p. 501-13, sep. 2013.

15. KANNAN, S. et al. Alterations in expression of basement membrane proteins during tumour progression in oral mucosa. **Histopathology**, v. 24, n. 6, p. 531-537, jun, 1994.

16. KAO, S. Y.; LIM, E. An overview of detection and screening of oral cancer in Taiwan. **Chin J Dent Res.** v. 18, n. 1, p. 7-12, 2015.

17. KIM, S. H. et al. Role of secreted type I collagen derived from stromal cells in two breast cancer cell lines. **Oncol Lett**., v. 8, n. 2, p. 507-512, aug, 2014.

18. KIRKLAND, S. C.Type I collagen inhibits differentiation and promotes a stem cell-like phenotype in human colorectal carcinoma cells. **British Journal of Cancer**, v.101, p. 320-326, 2009.

19. KUJAN, O. et al. Evaluation of a new binary system of grading oral epithelial dysplasia for prediction of malignant transformation. **Oral Oncology**, v. 42, n. 10, p. 987–993, 2006.

20. KULASEKARA, K. K. et al. Cancer progression is associated with increased expression of basement membrane proteins in three-dimensional in vitro models of human oral cancer. **Archives of oral biology**, v. 54, v. 1, p.924-931, 2009.

21. LEVENTAL, K.R. et al. Matrix cross linking forces tumor progression by enhancing integrin signaling. **Cell.** v. 139, p. 891–906, 2009.

22. LIOTTA,L. A. et. al. Tumor invasion and the extracellular matrix. **Lab Invest**, v. 49, p. 636-649. 1983.

23. LIU, Z. et al. Increased expression of MMP9 is correlated with poor prognosis of nasopharyngeal carcinoma. **BMC cancer**, v. 10, p. 270-280, 2010.

24. LU, P. et al. The extracellular matrix: a dynamic niche in cancer progression. **J Cell Biol.** p. 395-406, 2012.

25. MAHADEVAN, D.; VON HOFF, D. D. Tumor-stroma interactions in pancreatic ductal adenocarcinoma. **Mol cancer ther**. v. 6, n. 4, p. 1186-1197, 2007.

26. MARTINS, G. B.; REIS, S. R. A.; SILVA, T. M. C. Collagen type I expression in squamous cell carcinoma of the oral cavity. **Pesqui. Odontol. Bras,** v. 17, n. 1, jan./mar. 2003.

27. MYLLYHARJU, J.; KIVIRIKKO, K. L. Collagens, modifying enzymes and their mutations in humans, flies and worms. **Trends Genet.** v. 20, n. 1, p. 33-43, jan. 2004.

28. MISAWAA, K. et al. Hypermethylation of collagen *α*2 (I) gene (COL1A2) is an independent predictor of survival in head and neck câncer. **Cancer Biomarkers,** v. 10, p. 135-144, 2012.

29. RICARD-BLUM, S. The collagen family. **Cold Spring Harb Perspect Biol**, v. 3, n. 1, jan. 2011.

30. RIVERA, C.; VENEGAS, B. Histological and molecular aspects of oral squamous cell carcinoma (Review). **Oncology letters**, v.8, p. 7-11, 2014.

31. SAND, L.; JALOULI, J. Viruses and oral cancer. Is there a link? **Microbes Infect**., v.16, n. 5, p. 371-378, 2014.

32. SATO, H. et al. Amino-terminal fragments of laminin γ2 chain retract vascular endothelial cells and increase vascular permeability. **Cancer Science**, v. 105, n. 2, p. 168–175, 2014.

33. SHIELDS, M. A. et al. Biochemical role of the collagen-rich tumour microenvironment in pancreatic cancer progression. **Biochem.J.** v. 441, p. 541-552. 2012.

34. SIECZKA, E. et al. Cancer of the buccal mucosa: are margins and T-stage accurate predictors of local control? **Am J Otolaryngol**. v. 22, n. 6, p. 395-9, nov./dec. 2001.

35. SPERANDIO, F. F.; GIUDICE, F. S. **Atlas de histopatologia oral básica.** 1 ed. Santos, 2013.

36. VAN DER WAAL. Oral potentially malignant disorders: Is malignant transformation predictable and preventable? **Med Oral Patol Oral Cir Bucal**, v.19, n. 4, p. 386-390, july. 2014.

37. WALDRON, C. A.; SHAFER, W. G. Leukoplakia revisited: a clinicopathologic study of 3,256 oral leukoplakias. **Cancer,** v. 36, n. 4, p. 1386-1392, oct. 1975.

38. WILSON, D. F. et al. Oral cancer: role of the basement membrane in invasion. **Australian dental journal**, v. 44, n. 2, p. 93–97, 1999.

39. WYCKOFF, J. B. et al. Direct visualization of macrophage-assisted tumor cell intravasation in mammary tumors. **Cancer Res.**, v. 67, n. 6, p. 2649-2656, mar. 2007.

40. ZARGARAN, M, et al. Immunohistochemical evaluation of type IV collagen and laminin-332 γ2 chain expression in well-differentiated oral squamous cell carcinoma

and oral verrucous carcinoma: A new recommended cut-off. **Journal of Oral Pathology and Medicine**, v. 40, p.167–173, 2011.

41. ZHU, G. G.; et al. Immunohistochemical study of type I collagen and type I pN-collagen in benign and malignant ovarian neoplasms. **Cancer,** v. 75, n. 4, p. 1010-1017, 1995.