

UNIVERSIDADE FEDERAL DO ESPÍRITO SANTO
CENTRO DE CIÊNCIAS DA SAÚDE
PROGRAMA DE PÓS-GRADUAÇÃO EM BIOQUÍMICA E FARMACOLOGIA

RAFAELA DE ARAUJO FERNANDES

**A DEFICIÊNCIA DE TESTOSTERONA ATENUA OS EFEITOS DO
REMODELAMENTO CARDÍACO TARDIO APÓS O INFARTO AGUDO DO
MIOCÁRDIO EM RATOS**

VITÓRIA
2018

RAFAELA DE ARAUJO FERNANDES

**A DEFICIÊNCIA DE TESTOSTERONA ATENUA OS EFEITOS DO
REMODELAMENTO CARDÍACO TARDIO APÓS O INFARTO AGUDO DO
MIOCÁRDIO EM RATOS**

Dissertação submetida ao Programa de Pós-Graduação em Bioquímica e Farmacologia da Universidade Federal do Espírito Santo como requisito parcial para obtenção do grau de Mestre em Bioquímica e Farmacologia.

Orientadora: Prof.^a Dra. Aurélio Araújo
Fernandes Soares

Co-orientador: Prof. Dr. Athelson Stefanon
Bittencourt

VITÓRIA
2018

Dados Internacionais de Catalogação-na-publicação (CIP)
(Biblioteca Setorial do Centro de Ciências da Saúde da Universidade Federal do
Espírito Santo, ES, Brasil)

F363d Fernandes, Rafaela de Araujo, 1983 -
A deficiência de testosterona atenua os efeitos do remodelamento
cardíaco tardio após o infarto agudo do miocárdio em ratos / Rafaela de
Araujo Fernandes - 2018.
80 f. : il.

Orientador: Aurélio Araújo Fernandes.
Coorientador: Athelson Stefanon Bittencourt.

Dissertação (Mestrado em Bioquímica e Farmacologia) – Universidade
Federal do Espírito Santo, Centro de Ciências da Saúde.

1. Infarto do Miocárdio. 2. Cardiomegalia. 3. Contração Miocárdica.
I. Fernandes, Aurélio Araújo. II. Bittencourt, Athelson Stefanon.
III. Universidade Federal do Espírito Santo. Centro de Ciências da Saúde.
IV. Título.

CDU: 61


Rafaela de Araujo Fernandes

“A deficiência de testosterona atenua os efeitos do remodelamento cardíaco após o infarto do miocárdio em ratos”

Dissertação apresentada ao Programa de Pós-Graduação em Bioquímica e Farmacologia da Universidade Federal do Espírito Santo como requisito parcial para obtenção do título de Mestre em Bioquímica e Farmacologia.

Aprovado(a) em 28 de maio de 2018.

BANCA EXAMINADORA:




Prof. Dr^a. Aurélia Araújo Fernandes – Orientadora



Prof. Dr. Athelson Stefanon Bittencourt – Coorientador



Prof. Dr. Marco Cesar Cunegundes Guimarães – Examinador Interno



Prof^a. Dr^a. Priscila Rossi de Batista – Examinador Externo

Vitória/ES
2018

Dedico esta dissertação a Deus, a meus pais, Pedro e Soraya, e a meu marido Lenilson, pilares de amor em minha vida.

“O conselho da sabedoria é: procure obter sabedoria, use tudo o que você possui para adquirir entendimento.”

Provérbios 4:7

AGRADECIMENTOS

Agradeço primeiramente a Deus, por me conduzir até aqui. À Ele toda a honra e toda a glória!

Ao meu esposo Lenilson, meus pais Pedro e Soraya, minha irmã Renata e a todos os meus familiares pelo amor e pelo apoio em todos os momentos dessa caminhada.

À prof^a Dr^a Aurélia Araújo Fernandes Soares por me orientar com tanta inteligência, gentileza e tranquilidade, seu exemplo me inspira.

Ao prof. Dr. Athelson Stefanon Bittencourt pela co-orientação nesse projeto e por estar sempre disponível a ajudar, tanto com seu conhecimento quanto com reagentes e aparelhos necessários à realização dos experimentos.

À prof^a Dr^a Priscila Rossi de Batista pela disponibilidade em ensinar, especialmente nas etapas de análise hemodinâmica e estatística.

Aos alunos de iniciação científica que participaram do projeto: Daniel Feron, Igor Biral, Miracle Vitória, Priscila Mendonça e Sara Bianca.

Ao técnico em química e colega de trabalho Flávio Cunha Monteiro, pela realização das imagens de microscopia eletrônica de varredura.

Aos laboratórios onde foram realizados os experimentos: Laboratório de histotécnicas do depto de morfologia da UFES, Laboratório de Ultraestrutura Celular Carlos Alberto Redins (LUCCAR) e Laboratório de Eletromecânica Cardíaca e Reatividade Vascular (LEMC).

Ao Biotério Central do Centro de Ciências da Saúde da Universidade Federal do Espírito Santo (CCS - UFES) por ceder os animais experimentais.

Aos colegas da turma do mestrado: Bruno, Fabiano, Luís, Sarah e Suélen por participarem dessa etapa comigo e torná-la mais leve.

Às colegas de trabalho Lucienne Bessoni Oliveira e Viviane Coutinho Meneguzzi pela amizade, apoio e conhecimentos transmitidos.

Ao CNPq (Conselho Nacional de Desenvolvimento Científico e tecnológico), CAPES (Coordenação de Aperfeiçoamento de Pessoal de Nível Superior) e FAPES (Fundação de Amparo à Pesquisa e Inovação do Espírito Santo) pelo apoio financeiro.

LISTA DE FIGURAS

- Figura 1:** Desenvolvimento do remodelamento cardíaco adverso após o IM.
Fonte: modificado de BHATT; VELAZQUEZ, 2017.....28
- Figura 2:** Divisão em grupos experimentais. Fonte: próprio autor.....39
- Figura 3:** Sequência temporal do experimento. Fonte: próprio autor.....39
- Figura 4:** Realização da orquidectomia. Fonte: arquivo pessoal.....40
- Figura 5:** Infarto experimental. Exteriorização do coração para sutura da artéria coronária interventricular anterior. Fonte: ZORNOFF et al., 2009.....41
- Figura 6:** Cortes de coração corados com *Picrosirius red* demonstrando o perímetro epicárdico total (PEP), perímetro endocárdico total (PEN), o perímetro da cicatriz na superfície endocárdica (CEN) e o perímetro da cicatriz epicárdica (CEP). Fonte: FERNANDES et al., 2010.....44
- Figura 7:** Variação do peso corporal dos animais no decorrer do tempo.....49
- Figura 8:** Área de cicatriz, oito semanas após cirurgia para indução do IM, medida por histologia utilizando a coloração de *Picrosirius red*.....51
- Figura 9:** Gráfico da porcentagem de colágeno intersticial no VE nos grupos sham, OQT, IM e OQT+IM e imagens representativas das secções histológicas coradas com *Picrosirius red*.....52
- Figura 10:** Gráfico da área de secção transversal dos miócitos e imagens representativas das lâminas histológicas coradas com HE de sham (A), OQT (B), IM (C) e OQT+IM (D).....53
- Figura 11:** Gráfico da força desenvolvida (g/g) pelos músculos papilares de VE na presença de 1,25mM de cálcio pelos grupos sham, OQT, IM e OQT+IM.
.....53
- Figura 12:** Gráfico do tempo de ativação (ms) em músculos papilares do VE na presença de 1,25mM de cálcio nos grupos sham, OQT, IM e OQT+IM.....54
- Figura 13:** Tempo de relaxamento (ms) em músculos papilares do VE na presença de 1,25mM de cálcio nos grupos sham, OQT, IM e OQT+IM.54
- Figura 14:** Gráfico da derivada máxima de força em músculos papilares do VE na presença de 1,25mM de cálcio nos grupos sham, OQT, IM e OQT+IM.....55

Figura 15: Derivada mínima de força em músculos papilares do VE na presença de 1,25mM de cálcio nos grupos sham, OQT, IM e OQT+IM.....	55
Figura 16: Força relativa (g/g) em músculos papilares do VE na presença de isoproterenol 10^{-4} M nos grupos sham, OQT, IM e OQT+IM.....	56
Figura 17: Derivada máxima de força em músculos papilares do VE na presença de isoproterenol 10^{-4} nos grupos sham, OQT, IM e OQT+IM.....	56
Figura 18: Derivada mínima de força em músculos papilares do VE na presença de isoproterenol 10^{-4} M nos grupos sham, OQT, IM e OQT+IM.	57
Figura 19: Gráfico do tempo de ativação (ms) em músculos papilares do VE na presença de isoproterenol nas concentrações 10^{-7} a 10^{-2} M nos grupos sham, OQT, IM e OQT+IM.....	57
Figura 20: Tempo de relaxamento (ms) em músculos papilares do VE na presença de isoproterenol nas concentrações 10^{-7} a 10^{-2} M nos grupos sham, OQT, IM e OQT+IM.....	58
Figura 21: Imagens de MEV de corações de animais dos grupos OQT (A e B) e SHAM (C e D). Barra de escala: 50 μ m.....	59
Figura 22: Imagens de MEV de corações de animais dos grupos IM (A e B) e OQT+IM (C e D). Barra de escala: 50 μ m.....	59
Figura 23: Gráfico da densidade vascular do VE nos grupos sham, OQT, IM e OQT+IM.....	60

LISTA DE ABREVIATURAS E SIGLAS

AMPc: Adenosina Monofosfato Cíclico

ANOVA: Análise de Variância

Ca²⁺: Íon cálcio

CEN: Perímetro da cicatriz na superfície endocárdica

CEP: Perímetro da cicatriz na superfície epicárdica

CnA: Calcineurina A

CnB: Calcineurina B

cTn: Troponina cardíaca

DCV: Doenças cardiovasculares

dF/dt⁻: Razão da derivada negativa de força pela derivada de tempo

dF/dt⁺: Razão da derivada positiva de força pela derivada de tempo

DHEA: Desidroepiandrosterona

DHEAS: Desidroepiandrosterona sulfato

DHT: Diidrotestosterona

dP/dt⁻: Razão da derivada negativa de pressão pela derivada de tempo

dP/dt⁺: Razão da derivada positiva de pressão pela derivada de tempo

ECA: Enzima Conversora de Angiotensina

ECG: Eletrocardiograma

EPM: Erro Padrão Da Média

FDA: *Food and Drug Administration*

FSH: *Follicle stimulating hormone*

g/g: grama/grama - força desenvolvida em gramas dividido pela massa do papilar em gramas

GnRH: *Gonadotropin-Releasing Hormone*

Gs: Proteína G estimulatória

GSK-3 β : Enzima Glicogênio sintase quinase 3 β

HE: Hematoxilina e Eosina

HSD3 β : Enzima 3 β -hidroxiesteróide desidrogenase

ICC: Insuficiência cardíaca congestiva

ICP: Intervenção Coronária Percutânea

IM: Infarto do Miocárdio

IP3: Inositol Trifosfato

ITMPs: Inibidores Teciduais de Metaloproteinases de Matriz

LDL: Lipoproteína de Baixa Densidade

LH: Hormônio Luteinizante

MEC: Matriz Extracelular

MEV: Microscopia Eletrônica de Varredura

MPM: Metaloproteinase de Matriz

MPTP: *Mitochondrial permeability transition pore*

NE: Norepinefrina

NFAT: *Nuclear Factor of Activated T Cell*

OQT: Orquidectomia

Pcor/PC: Razão Peso do Coração/Peso Corporal

PCR: Proteína C-reativa

Pdf: Pressão Diastólica Final

PEN: Perímetro Endocárdico Total

PEP: Perímetro Epicárdico Total

PKA: Proteína Quinase A

PKC: Proteína Quinase C

Pmv: Pressão Microvascular Pulmonar

Ppu/PC: Razão peso úmido dos pulmões/peso corporal

PS: Pressão sistólica

RA: Receptor Androgênico

SERCA-2a: *Sarcoplasmic reticulum Ca²⁺ ATPase*

SHBG: *Sex Hormone-Binding Globulin*

SIM: Sistema de Informações sobre Mortalidade

SNS: Sistema Nervoso Simpático

StAR: *Steroidogenic acute regulatory protein*

T: Testosterona

VE: Ventrículo Esquerdo

LISTA DE TABELAS

Tabela 1: Dados ponderais.....50

Tabela 2: Dados hemodinâmicos.....51

RESUMO

Estudos mostram que a testosterona está relacionada com pior disfunção e remodelamento cardíacos após o infarto agudo do miocárdio (IM). Nesse contexto, foi avaliada a influência da deficiência de testosterona, obtida através de castração, no remodelamento cardíaco dois meses após o IM. Utilizou-se quatro grupos de ratos machos: 1) submetidos ao IM, 2) orquidectomizados (OQT), 3) OQT + IM e 4) sham. Foram realizadas análises ponderais, hemodinâmicas, avaliação da contratilidade dos músculos papilares do ventrículo esquerdo (VE), quantificação da porcentagem de colágeno intersticial e da área de secção transversal dos miócitos no VE, além de avaliação qualitativa da morfologia do leito coronário e análise quantitativa do índice de densidade vascular. Conforme esperado, verificou-se aumento da pressão diastólica final no VE, da porcentagem de colágeno intersticial e das razões peso do coração/peso corporal e peso do pulmão/peso corporal, nos animais dos grupos IM e OQT+IM em comparação aos grupos não castrados. A hipertrofia de miócitos foi menor no grupo OQT+IM do que do grupo IM. Na avaliação da contratilidade dos músculos papilares do VE, a força desenvolvida (g/g) e o tempo de ativação foram preservados no grupo OQT+IM e prejudicadas no grupo IM. Após estimulação beta-adrenérgica, a força de contração do grupo IM apresentou-se diminuída, a $dF/dt+$ e $dF/dt-$ foram menores nos grupos IM e OQT+IM do que nos outros grupos e a cinética de ativação e relaxamento do grupo OQT+IM foi melhor que do grupo IM. Através da microscopia eletrônica de varredura, observou-se que os grupos IM e OQT+IM apresentaram aumento do índice de densidade vascular e caracterizaram-se por arranjos de vasos irregulares, com forma distorcida, alterações abruptas na direção dos vasos, bem como mudanças bruscas de diâmetro após bifurcações quando comparados ao Sham e OQT. Considerando que o grupo OQT+IM apresentou menor área de secção transversal e melhores parâmetros de contratilidade dos músculos papilares do VE, conclui-se que a deficiência de testosterona é capaz de amenizar o remodelamento cardíaco adverso resultando em melhor função cardíaca.

Palavras-chave: Remodelamento cardíaco. Infarto agudo do miocárdio. Deficiência de testosterona. Hipertrofia cardíaca. Contratilidade cardíaca.

ABSTRACT

Studies show that testosterone is related to worse cardiac dysfunction and remodeling after acute myocardial infarction (MI). In this context, the influence of testosterone deficiency, obtained through castration, on cardiac remodeling two months after MI was evaluated. Four groups of male rats were used: 1) submitted to IM, 2) orchidectomized (OQT), 3) OQT + IM and 4) sham. Weighted, hemodynamic, contractile evaluation of left ventricular (LV) papillary muscles, quantification of interstitial collagen percentage and cross-sectional area of myocytes in the LV, as well as qualitative evaluation of coronary bed morphology and quantitative analysis of vascular density index. As expected, there was an increase in LV end-diastolic pressure, interstitial collagen percentage and heart weight / body weight ratios and lung / body weight ratios in the IM and OQT + MI groups compared to the other groups. Myocyte hypertrophy was lower in the OQT + IM group than in the IM group. In the contractile evaluation of the LV papillary muscles, the developed force (g / g) and the time to peak (TTP) were preserved in the OQT + IM group and impaired in the IM group. After beta-adrenergic stimulation, the contraction force of the IM group was decreased, $dF / dt +$ and $dF / dt -$ were lower in the IM and OQT + IM groups than in the other groups and the activation and relaxation kinetics of the group OQT+MI was better than the IM group. Scanning electron microscopy showed that the IM and OQT + MI groups showed an increase in the vascular density index and were characterized by irregular vessel configurations, with distorted shape, abrupt changes in the direction of the vessels, as well as abrupt changes diameter after bifurcations when compared to Sham and OQT. Considering that the OQT + IM group had a lower cross-sectional area and better contractility parameters of the LV papillary muscles, it was concluded that testosterone deficiency is able to ameliorate adverse cardiac remodeling resulting in improved cardiac function.

Key words: Cardiac remodeling. Acute myocardial infarction. Testosterone deficiency. Cardiac hypertrophy. Cardiac contractility.

SUMÁRIO

LISTA DE FIGURAS

LISTA DE ABREVIATURAS

LISTA DE TABELAS

RESUMO

ABSTRACT

1. INTRODUÇÃO.....	18
2. REFERENCIAL TEÓRICO	20
2.1 Infarto agudo do miocárdio.....	20
2.2 Remodelamento cardíaco pós IM.....	23
2.2.1 Dilatação da câmara ventricular.....	24
2.2.2 Hipertrofia de miócitos.....	25
2.2.3 Acúmulo de colágeno.....	26
2.3 Testosterona.....	28
2.3.1 Testosterona e o sistema cardiovascular.....	32
3. OBJETIVOS.....	37
3.1 Objetivo geral.....	37
3.2 Objetivos específicos.....	37
4. MATERIAIS E MÉTODOS.....	38
4.1 Animais experimentais	38
4.2 Delineamento experimental.....	38
4.3 Realização da orquidectomia.....	39
4.4 Indução do Infarto do Miocárdio.....	40
4.5 Avaliação Ponderal.....	41
4.6 Avaliação Hemodinâmica.....	42
4.7 Avaliação Histológica.....	43
4.7.1 Processamento dos tecidos.....	43
4.7.2 Cálculo da área de infarto.....	44
4.7.3 Quantificação de colágeno	45
4.7.4 Cálculo da área de secção transversal dos miócitos.....	45
4.8 Avaliação da contratilidade dos músculos papilares do VE.....	45
4.8.1 Avaliação da resposta contrátil dos papilares do VE ao isoproterenol.....	46
4.9 Moldes vasculares por corrosão	46

4.10	Análise ultraestrutural.....	47
4.11	Análise estatística.....	48
5.	RESULTADOS.....	49
5.1	Variação do peso corporal com o tempo.....	49
5.2	Dados ponderais.....	49
5.3	Dados hemodinâmicos.....	50
5.4	Análise estrutural.....	51
5.4.1	Extensão do infarto.....	51
5.4.2	Quantificação de colágeno intersticial.....	52
5.4.3	Área de secção transversal dos miócitos.....	52
5.5	Avaliação da contratilidade dos músculos papilares do VE	53
5.5.1	Força papilar em situação basal.....	53
5.5.2	Avaliação da cinética de ativação e relaxamento em situação basal.....	54
5.5.3	Derivadas máxima e mínima de força basal.....	55
5.6	Avaliação da contratilidade dos músculos papilares do VE na resposta inotrópica ao isoproterenol.....	56
5.6.1	Força papilar na resposta inotrópica ao isoproterenol 10^{-4} M.....	56
5.6.2	Derivadas máxima e mínima de força na resposta inotrópica ao isoproterenol 10^{-4} M.....	56
5.7	Avaliação da cinética de ativação e relaxamento na curva dose-resposta de isoproterenol (10^{-7} a 10^{-2} M).....	57
5.8	Análise ultraestrutural.....	58
5.8.1	Análise Qualitativa.....	58
5.8.2	Análise Quantitativa.....	60
5.8.2.1	Avaliação do índice de densidade vascular.....	60
6.	DISCUSSÃO.....	61
7.	CONCLUSÃO.....	73
8.	REFERÊNCIAS	74

1 INTRODUÇÃO

A testosterona é o principal andrógeno da circulação masculina, sendo responsável pelo desenvolvimento e manutenção das características sexuais em machos e pelo estado anabólico dos tecidos (GEBARA et al., 2002). À medida que os homens envelhecem ocorre lenta e progressiva diminuição da função gonadal e queda da testosterona circulante (VERMEULEN; DESLYPERE, 1985). Nas últimas duas décadas houve aumento significativo no número de prescrições de terapia de reposição de testosterona em homens idosos (OSKUI et al., 2013), porém, existem poucos dados acerca dos riscos ou benefícios para o sistema cardiovascular da reposição desse hormônio em homens com declínio nos níveis de androgênios relacionados com a idade (WALSH; KITCHENS, 2015). A Sociedade Americana de Endocrinologia e o *Food and Drug Administration* (FDA) divulgaram comunicados sobre o potencial aumento dos riscos cardiovasculares associados ao tratamento de reposição de testosterona e encorajaram investigações adicionais nessa área (ELSHERBINY, 2017).

Sabe-se que a testosterona exerce ação no sistema cardiovascular através de receptores de andrógenos presentes no endotélio, músculo liso vascular e cardiomiócitos (WALSH; KITCHENS, 2015). Esse andrógeno pode afetar adversamente o sistema cardiovascular por causar redução do LDL-colesterol, além de contribuir para trombogenicidade por regular a expressão dos receptores de tromboxano A₂ (RUIGE; OUWENS; KAUFMAN, 2013). Porém, evidência experimental para os potenciais efeitos da testosterona sobre o sistema cardiovascular ainda é bastante limitada (RUIGE; OUWENS; KAUFMAN, 2013).

Dentre as doenças cardiovasculares, o infarto agudo do miocárdio (IM) destaca-se como importante causa de mortalidade e morbidade no Brasil, segundo o Sistema de Informações sobre Mortalidade (SIM) e o Sistema de Informações Hospitalares do Sistema único de saúde (SIH/SUS), e também no mundo (MENDIS et al., 2010). Considerando que o IM majoritariamente ocorre em homens após os 50 anos, idade em que há diminuição dos níveis de hormônios sexuais masculinos (ARAUJO et al., 2004), este estudo objetiva

investigar o acometimento da função cardíaca após o IM em ratos machos castrados, condição que mimetiza o período de andropausa. Buscamos identificar quais diferenças funcionais, histológicas e de angioarquitetura coronariana ocorrem durante o remodelamento tardio do tecido remanescente, dois meses após o IM em ratos orquidectomizados e não orquidectomizados. Diante do exposto, através do desenvolvimento deste estudo espera-se agregar conhecimento sobre a ação da testosterona no remodelamento cardíaco após IM.

2 REFERENCIAL TEÓRICO

2.1 Infarto agudo do miocárdio

As doenças cardiovasculares são importantes causas de morbidade e mortalidade em todo o mundo (MENDIS et al., 2010). No Brasil, de acordo com o Sistema de Informações sobre Mortalidade (SIM) do Ministério da Saúde, no ano de 2015, as doenças do sistema circulatório foram a principal causa de morte por doenças não transmissíveis na faixa etária a partir dos 40 anos, sendo que 26,43% desses óbitos foram devidos ao infarto agudo do miocárdio (IM) correspondendo assim a 176.012 casos. O IM também acarreta alto custo ao sistema de saúde por ser responsável por grande número de internações hospitalares. Somente no ano de 2015, foram realizadas 101.208 internações devido a essa patologia, conforme informações do DATASUS.

O infarto agudo do miocárdio é definido patologicamente como morte celular miocárdica devido a isquemia prolongada. O início da isquemia do miocárdio é o primeiro passo no desenvolvimento do IM e resulta de um desequilíbrio entre o fornecimento e a necessidade de oxigênio (THYGESEN et al., 2012). Como resultado da isquemia, ocorrem muitas mudanças nos níveis molecular, celular e tecidual do miocárdio. Hipóxia, morte de cardiomiócitos, inflamação, dilatação ventricular e remodelação adversa, necrose tecidual, fibrose intersticial e disfunção contrátil são algumas das principais características que podem se apresentar durante a progressão do IM para a insuficiência cardíaca congestiva (ICC) (AWADA; HWANG; WANG, 2016).

De acordo com a terceira definição universal de infarto do miocárdio (THYGESEN et al., 2012) o IM classifica-se em vários tipos, com base em diferenças patológicas, clínicas e de prognóstico, juntamente com diferentes estratégias de tratamento:

- IM tipo 1: evento relacionado com ruptura de placa aterosclerótica, ulceração, fissuração, erosão ou dissecção resultando em trombo intraluminal em uma ou mais artérias coronárias, levando a diminuição do fluxo sanguíneo do miocárdio ou êmbolos plaquetários distais e consequente necrose dos miócitos.

- IM tipo 2: Casos de lesão do miocárdio com necrose, nos quais uma doença que não a doença coronária aterosclerótica, contribui para um desequilíbrio entre o fornecimento de oxigênio ao miocárdio e/ou a necessidade do mesmo;
- IM tipo 3: morte cardíaca, com sintomas que sugerem isquemia miocárdica, acompanhada de presumíveis novas alterações isquêmicas no eletrocardiograma (ECG) ou novo bloqueio completo do ramo esquerdo – mas sem valores dos biomarcadores disponíveis;
- IM tipo 4: relacionado com trombose de *stent*. De acordo com a IV Diretriz da Sociedade Brasileira de Cardiologia sobre Tratamento do Infarto Agudo do Miocárdio com Supradesnível do Segmento ST, a intervenção coronária percutânea (ICP) é a utilização do cateter balão com ou sem implante do *stent* coronário e com ou sem o uso prévio de fibrinolítico, com o objetivo de restabelecer o fluxo coronário anterógrado de maneira mecânica. É frequente a insuflação do balão durante ICP causar isquemia transitória, quer seja ou não acompanhada por dor torácica ou alterações do segmento ST-T. Os danos miocárdicos com necrose podem resultar de ocorrências durante e após a intervenção – isoladas ou combinadas – tais como dissecação coronária, oclusão de uma grande artéria coronária ou um ramo lateral, interrupção do fluxo colateral, fluxo lento ou sem fluxo, embolização distal e oclusão microvascular;
- IM tipo 5: lesão do miocárdio peri-procedimento associada a *bypass* coronário. Durante a cirurgia de *bypass* do ramo arteriocoronário, existem vários fatores que podem causar lesões miocárdicas peri-operatórias, nomeadamente trauma miocárdico direto por (i) suturação ou manipulação cardíaca, (ii) dissecação coronária, (iii) isquemia global ou regional associada a proteção cardíaca intraoperatória insuficiente, (iv) eventos microvasculares relacionados com reperfusão, (v) lesão miocárdica induzida pela formação de radicais livres de oxigênio ou (vi) não reperfusão de zonas do miocárdio.

A aterosclerose é de longe a causa mais comum de IM. Essa alteração vascular caracteriza-se pelo acúmulo de lipídios nas paredes dos vasos

levando à formação de uma placa aterosclerótica consistindo de um núcleo lipídico central circundado por macrófagos espumosos e células musculares lisas cobertas por uma capa fibrosa (MYTHILI; MALATHI, 2015). A patogênese do infarto agudo do miocárdio baseia-se principalmente na ruptura e na trombose subsequente da placa aterosclerótica. (COLOMBO et al., 2014). A oclusão da artéria coronária pelo trombo reduz o suprimento sanguíneo para os tecidos do miocárdio, levando à isquemia e à necrose, eventualmente causando infarto do miocárdio (MYTHILI & MALATHI, 2015).

Os fatores de risco para o infarto do miocárdio classificam-se em três categorias gerais: fatores de risco não modificáveis (idade, sexo e histórico familiar), fatores de risco modificáveis (tabagismo, ingestão de álcool, inatividade física, dieta pobre, hipertensão, diabetes, dislipidemias e síndrome metabólica) e fatores de risco emergentes (proteína C-reativa (PCR), fibrinogênio, calcificação da artéria coronária, homocisteína, lipoproteína (a) e lipoproteína de baixa densidade (LDL)) (BOATENG; SANBORN, 2013).

Entre os sintomas possíveis de isquemia relacionada ao IM estão incluídos desconforto torácico, mandibular, epigástrico ou nos membros superiores (em esforço físico ou em repouso), dispneia e fadiga. A dor é normalmente difusa – não localizada, não posicional e não afetada pelo movimento da região – podendo ser acompanhada de diaforese, náuseas ou síncope. Contudo, estes sintomas não são específicos de isquemia do miocárdio. Consequentemente, podem ser mal diagnosticados e atribuídos a problemas gastrointestinais, (THYGESEN et al., 2012). Em cerca de 20% dos pacientes (diabéticos, idosos, pós-operatórios ou mulheres), a dor torácica pode estar ausente (BOATENG; SANBORN, 2013).

O diagnóstico do IM ocorre a partir da detecção de uma subida e/ou descida dos valores de biomarcador cardíaco (de preferência, troponina cardíaca (cTn)) com, pelo menos, um valor acima do percentil 99 do limite superior de referência, associada a pelo menos uma das seguintes situações:

- Sintomas de isquemia;
- Alterações significativas novas ou presumivelmente novas do segmento ST/onda T (ST- T) ou novo bloqueio completo do ramo esquerdo;

- Aparecimento de ondas Q patológicas no ECG;
- Evidência imagiológica de nova perda de miocárdio viável ou nova anomalia na motilidade segmentar;
- Identificação de um trombo intracoronário por angiografia ou autópsia (THYGESEN et al., 2012).

Para o tratamento do IM, os métodos de reperfusão da artéria coronária bloqueada por meio de intervenção coronariana percutânea, cirurgia de revascularização miocárdica e terapia antitrombótica são considerados padrão. Além disso, os inibidores da enzima conversora de angiotensina (ECA) e os beta-bloqueadores são comumente usados na clínica para prevenir o remodelamento cardíaco adverso (AWADA et al., 2016).

2.2 Remodelamento cardíaco pós IM

Após o IM, o coração inicia uma série complexa de mudanças na tentativa de preservar a função cardíaca. Este processo progressivo, conhecido como remodelamento miocárdico, pode ser definido como um conjunto de alterações moleculares, celulares, intersticiais e de expressão gênica, que se manifestam clinicamente como alterações no tamanho, forma e função do coração após a lesão cardíaca (COHN; FERRARI; SHARPE 2000). O remodelamento cardíaco é dividido em duas fases: remodelamento recente, que ocorre em até 72 horas após o IM, e remodelamento tardio que ocorre após 72 horas do IM, mas persiste por várias semanas até a formação de uma cicatriz de infarto madura (ST. JOHN SUTTON; SHARPE, 2000; RICHARDSON et al., 2015). A relevância do remodelamento está associada ao fato de que, além de resultar em maior prevalência de ruptura cardíaca, arritmias e formação de aneurismas, esse processo pode modular o aparecimento e a progressão da disfunção ventricular, da insuficiência cardíaca e de morte após o infarto (ZORNOFF et al., 2008). A extensão do remodelamento ventricular esquerdo também está relacionada ao prognóstico, sendo que quanto maior o grau de remodelamento, pior o prognóstico (FEUERSTEIN; WECK 1999).

O remodelamento ventricular em resposta ao dano do miocárdio após o IM é caracterizado por dilatação da câmara ventricular, hipertrofia dos miócitos

e aumento do acúmulo de colágeno em áreas remotas ao local do infarto, levando ao prejuízo da função contrátil e progressivamente à insuficiência cardíaca (PFEFFER; BRAUNWALD, 1990; SUTTON; SHARPE, 2000). Tais mudanças, ocorridas já em longo prazo no miocárdio, tornam-se mal-adaptativas levando ao aumento do estresse de parede e da demanda de oxigênio e diminuição da contratilidade (SUN; WEBER, 2000; LACEY; TABBERER, 2005).

2.2.1 Dilatação da câmara ventricular

Após o IM, a necrose dos miócitos resulta na migração de macrófagos, monócitos e neutrófilos para a zona do infarto; isso inicia a sinalização intracelular e a ativação neuro-hormonal, que localiza a resposta inflamatória (COHN; FERRARI; SHARPE, 2000). Nesse processo, as células inflamatórias e miócitos necróticos secretam e ativam as metaloproteinases de matriz (MPMs). Essas proteinases degradam o material celular e de matriz auxiliando macrófagos fagocíticos na reabsorção de tecido necrótico (RICHARDSON et al; 2015). A desintegração do colágeno interfibrilar pode resultar em deslizamento de áreas musculares necróticas, com realinhamento dos miócitos na parede infartada (ZORNOF et al.; 2008). Isso ocorre porque a atividade da proteinase perturba as fibras e os *struts* de colágeno que sustentam a estrutura dos cardiomiócitos no miocárdio outrora saudável (RICHARDSON et al.; 2015). Esse realinhamento dos miócitos é conhecido como expansão do infarto e resulta em estreitamento da parede e dilatação ventricular além de causar aumento dos estresses diastólico e sistólico de parede (ST. JOHN SUTTON; SHARPE, 2000). Durante esse período, os fibroblastos também são direcionados para o local da lesão miocárdica e começam a depositar uma nova matriz de colágeno que contribui para a formação de cicatriz no período pós-infarto imediato (BHATT; VELAZQUEZ, 2017).

A dilatação ventricular ocorre em resposta a uma pressão mais alta ou a um aumento do retorno venoso devido à expansão do volume (FEUERSTEIN; WECK, 1999). Esse aumento do volume da cavidade ventricular iniciado na fase aguda após o IM (em até 72 horas) é o promotor do remodelamento miocárdico da fase crônica. Através da lei de Laplace (a tensão da parede do

VE é proporcional ao raio da cavidade do VE e inversamente proporcional à espessura da parede do VE (LITWIN et al., 1991)) é possível compreender que uma cavidade dotada de grande raio aumenta a força exigida para gerar determinada pressão, isto é, aumenta a pós-carga (TUCCI, 2011). No início da insuficiência cardíaca, a dilatação pode aumentar a contração, mas o aumento crônico geralmente aumenta o dano cardíaco (FEUERSTEIN; WECK, 1999). A dilatação da cavidade ventricular é reconhecida, há anos, como fator crítico na determinação do remodelamento e da disfunção ventricular (TUCCI, 2011).

2.2.2 Hipertrofia de miócitos

As células do miocárdio não podem se dividir para aumentar em quantidade após a necrose de miócitos, mas podem aumentar em comprimento ou em tamanho (volume). Esse processo, conhecido como hipertrofia, há muito tempo é reconhecido como consequência de sobrecarga ou estiramento em associação com fatores tróficos (FEUERSTEIN & WECK, 1999). A elevação do estresse de parede, causada pela dilatação ventricular, resulta em alongamento dos miócitos, o que é um estímulo para o aumento da atividade local de norepinefrina e da liberação de angiotensina e endotelina. Essas alterações, por sua vez, estimulam a expressão de proteínas alteradas e a hipertrofia de miócitos (COHN; FERRARI; SHARPE, 2000). Portanto, os estímulos iniciais (estiramento, sobrecarga, inflamação e citocinas, ativação neuroendócrina e simpato-adrenérgica) levam ao aumento da transcrição do gene dos miócitos. A síntese de proteínas contráteis ou reguladoras (por exemplo, a miosina) e componentes da matriz extracelular (por exemplo, colágeno) é regulada positivamente e/ou a degradação (proteínólise ou colagenólise) é parcialmente inibida. O efeito líquido dessas alterações é a hipertrofia miocárdica com ou sem fibrose, que pode contribuir para a manutenção da função sistólica por um período de tempo (FEUERSTEIN & WECK, 1999).

A estimulação simpática resulta também em aumento do encurtamento dos miócitos e da frequência cardíaca promovendo hipercinesia do miocárdio não infartado e compensação circulatória temporária. Além disso, os peptídeos natriuréticos reduzem o volume intravascular e a resistência vascular sistêmica,

normalizam o enchimento ventricular e melhoram a função da bomba (ST. JOHN SUTTON; SHARPE, 2000). Dessa forma, a função cardíaca é inicialmente mantida na hipertrofia cardíaca induzida por sobrecarga de pressão. No entanto, o aumento sustentado de pressão promove a piora da função cardíaca, resultando em fração de ejeção reduzida e dilatação do ventrículo esquerdo (SHIMIZU; MINAMINO, 2016). Em contraste com o que ocorre na hipertrofia adaptativa, na hipertrofia pós-IM a taxa máxima de alteração da pressão do VE ($dP/dt+$) diminui com o tempo e, à medida que a contratilidade do ventrículo diminui, o tempo para o pico de tensão é prolongado (FEUERSTEIN; WECK, 1999). Com o tempo, o estresse crônico eventualmente progredirá para ICC (THAM et al., 2015). O resultado final dessa sequência de eventos é a deterioração adicional no desempenho cardíaco e o aumento da ativação neuro-hormonal. Além disso, o aumento da ativação da aldosterona e das citocinas também pode estimular a síntese de colágeno, levando à fibrose e remodelamento da matriz extracelular (COHN; FERRARI; SHARPE, 2000).

2.2.3 Acúmulo de colágeno

A matriz extracelular (MEC) circunda os miócitos cardíacos e é responsável pela formação de um arcabouço celular que mantém a forma e a geometria do VE. Dentro da MEC, surge uma interação complexa entre componentes celulares, como fibroblastos, além de colágeno, metaloproteinases de matriz e moléculas de adesão da superfície celular (BHATT; VELAZQUEZ, 2017). O colágeno fibrilar é o componente estrutural mais abundante do tecido cicatricial do infarto e um determinante crítico das propriedades mecânicas em diversos tecidos (RICHARDSON et al., 2015). Usualmente, as fibras colágenas são firmemente justapostas, com fortes ligações químicas e resistentes à degradação causada pela maioria das proteases. Algumas enzimas, entretanto, têm atividade colagenolítica, entre as quais se destacam as metaloproteinases. Essas enzimas se encontram em forma inativa (proenzima latente), podendo ser ativadas por uma série de estímulos: mecânicos, isquêmicos, angiotensina II, endotelina 1, catecolaminas, fator de necrose tumoral, interleucina 1, entre outros (ZORNOFF et al., 2009). A degradação do colágeno pelas MPMs é

neutralizada pelos inibidores teciduais de MPM (ITMPs). Essas proteínas de baixo peso molecular formam complexos de alta afinidade com MPMs ativadas bloqueando seus domínios catalíticos (ST. JOHN SUTTON; SHARPE, 2000). No processo de remodelamento cardíaco, os fibroblastos proliferam e adquirem características contráteis especializadas, diferenciando-se em células denominadas miofibroblastos. Esses fibroblastos fenotipicamente modulados secretam grandes quantidades de proteínas da matriz extracelular no infarto (DOBACZEWSKI; GONZALEZ-QUESADA; FRANGOIANNIS, 2010). Dessa forma, o conteúdo de colágeno produzido após o IM é o resultado de um equilíbrio altamente regulado entre a secreção de colágeno e a ativação de MPMs e ITMPs (RICHARDSON et al., 2015).

Após a formação de uma cicatriz que equilibra as forças de distensão e retenção, a síntese de colágeno é regulada negativamente e a maioria dos miofibroblastos sofre apoptose (ST. JOHN SUTTON; SHARPE, 2000). No processo de amadurecimento da cicatriz também ocorre aumento da reticulação do colágeno da matriz no miocárdio infartado através da expressão aumentada de enzimas de ligação cruzada, como a lisil-oxidase (HOLMES; BORG; COVELL, 2005). A formação de uma cicatriz madura composta por denso colágeno reticulado aumenta a resistência à tração do infarto, aumentando a rigidez passiva e contribuindo para a disfunção diastólica. Como resultado do remodelamento cardíaco adverso, a excessiva degradação precoce da rede de matriz cardíaca e a formação defeituosa ou retardada de proteínas de matriz recém-sintetizadas podem desempenhar um papel importante na patogênese da ruptura cardíaca, uma complicação dramática e fatal do infarto agudo do miocárdio. Nos estágios mais tardios da cicatrização, os defeitos na composição da matriz extracelular alteram as propriedades mecânicas do coração, resultando em aumento da dilatação ventricular e aumento da esfericidade do ventrículo (DOBACZEWSKI; GONZALEZ-QUESADA; FRANGOIANNIS, 2010). A figura 1 apresenta um esquema do desenvolvimento do remodelamento cardíaco adverso pós-IM.

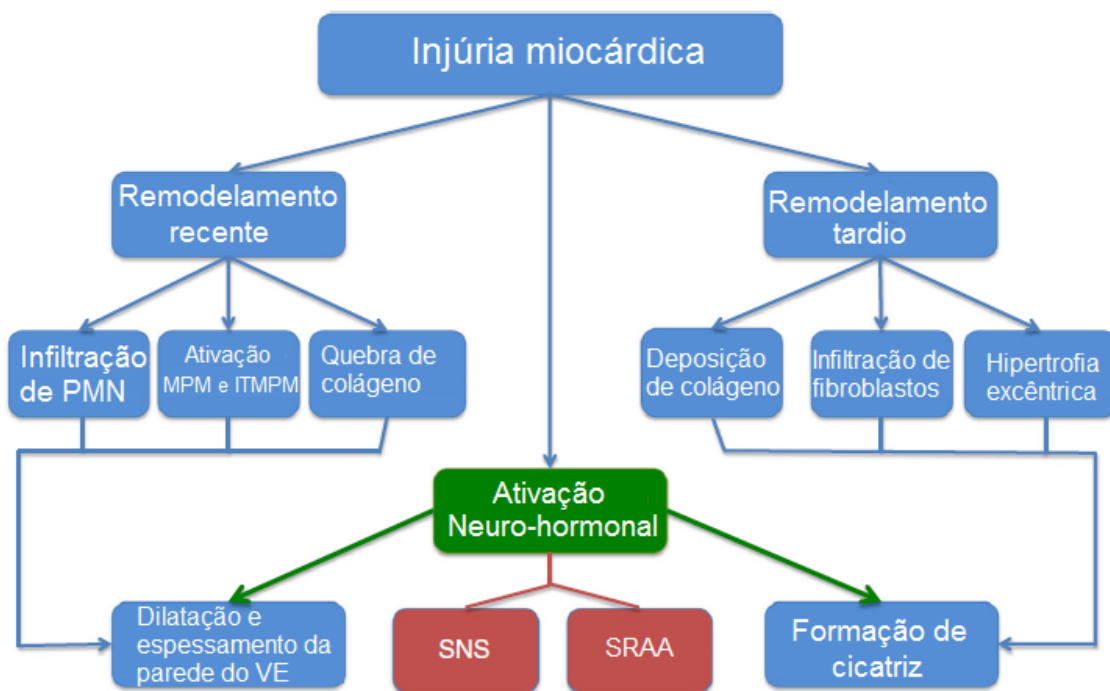


Figura 1: Desenvolvimento do remodelamento cardíaco adverso após o IM. *ITMPM: inibidores teciduais de MPM; MPM: metaloproteinases de matriz; PMN: polimorfonucleares; SNS: sistema nervoso simpático; SRAA: sistema renina angiotensina aldosterona; VE: ventrículo esquerdo.* Fonte: modificado de BHATT; VELAZQUEZ (2017).

As diferenças sexuais tem um impacto profundo no processo de remodelamento cardíaco após IM. De fato, estudos clínicos observacionais e estudos post-mortem e experimentais sugerem a presença de diferenças importantes no remodelamento entre mulheres e homens (CAVASIN et al., 2004; GUERRA et al., 1999; O'MEARA et al., 2007; PIRO et al., 2010). A testosterona tem sido associada à patologia cardiovascular como evidenciado por uma maior susceptibilidade masculina à doença cardiovascular. No entanto, há evidências de que níveis baixos de testosterona endógenos também podem estar associados à disfunção cardíaca (LUCAS-HERALD et al., 2017). Diante do exposto, o estudo do papel da testosterona no remodelamento cardíaco pode contribuir para a melhor compreensão das ações desse andrógeno no sistema cardiovascular.

2.3 Testosterona

Os hormônios sexuais masculinos, conhecidos como andrógenos, exercem vários efeitos biológicos em muitos órgãos alvo através dos efeitos transcricionais do receptor androgênico nuclear (RA), um fator de transcrição

dependente de ligante e membro da superfamília do gene de receptor nuclear (LUCAS-HERALD et al., 2017). Inicialmente, o andrógeno entra nas células e se liga ao RA; o complexo RA-ligando dimeriza-se e transloca-se para o núcleo onde irá se ligar a locais específicos de elementos de resposta ao androgênio localizados nas regiões promotoras dos genes alvo para modular as suas atividades transcricionais (IKEDA et al., 2012). Além disso, os andrógenos podem ativar vias de sinalização por meio de ações não dependentes de ligação ao DNA através de uma forma associada à membrana do receptor androgênico clássico e um receptor distinto com características farmacológicas de um receptor acoplado a proteína G (LUCAS-HERALD et al., 2017; WALSH; KITCHENS, 2015).

Os andrógenos no corpo humano incluem testosterona, diidrotestosterona (DHT), androstenediona e desidroepiandrosterona (DHEA) e seu sulfato DHEAS (YKEDA et al., 2014). A testosterona (T), principal andrógeno da circulação, é responsável pelo desenvolvimento e manutenção das características sexuais masculinas e do estado anabólico de tecidos (GEBARA et al., 2002). Alguns dos efeitos da testosterona incluem estimular o desenvolvimento de características sexuais secundárias, aumentar a massa muscular, estimular a eritropoiese e despertar a libido ou o desejo sexual (ELSHERBINY, 2017). Nos machos, a maior parte da testosterona, cerca de 95%, é secretada pelas células intersticiais do testículo e é regulada pelo eixo hipotálamo-hipófise-testicular. Uma pequena parte da testosterona é produzida no córtex adrenal (ELSHERBINY, 2017). DHEA e DHEAS, os esteróides adrenais mais abundantes em humanos, são precursores da produção intracelular de andrógenos e estrogênios em tecidos não reprodutivos. A maior parte do DHEA no sangue existe como DHEAS, com 300 vezes mais DHEAS que o DHEA livre. Portanto, DHEAS é o esteróide adrenal mais fisiologicamente ativo em humanos (IKEDA et al., 2012).

Na regulação da produção de testosterona, o hormônio liberador de gonadotrofina (GnRH) é secretado pelo hipotálamo e estimula a hipófise anterior a secretar duas gonadotropinas: hormônio folículo-estimulante (FSH) e hormônio luteinizante (LH). O FSH age nas células de Sertoli dos túbulos seminíferos para estimular a espermatogênese e o LH é responsável pela

secreção de testosterona nas células de Leydig do testículo (ELSHERBINY, 2017). LH liga-se ao seu receptor nas células de Leydig nos testículos e estimula a proteína G estimulatória (Gs) a ativar a via do AMPc / proteína quinase A (PKA). Isso promove o transporte de colesterol para a mitocôndria e aumenta a ativação transcricional de enzimas que codificam genes envolvidos na biossíntese de testosterona. Quando os níveis séricos de testosterona são baixos, o colesterol é transportado para a membrana mitocondrial interna através de um complexo multiproteico em conjunto com a proteína esteroidogênica aguda (StAR) (AYAZ; HOWLETT, 2015). O colesterol é então convertido em pregnenolona através da enzima de clivagem da cadeia lateral do colesterol (CYP11A1), que é uma enzima do citocromo P450 (CYP). No retículo endoplasmático ocorrem as próximas etapas da biossíntese através das vias $\Delta 4$ e $\Delta 5$.

Na via $\Delta 4$, a pregnenolona é convertida em progesterona pela 3 β -hidroxiesteróide desidrogenase (HSD3 β) (CAPPER, C. P.; RAE, J. M.; AUCHUS, 2016). O CYP17A1 converte a progesterona em 17 α -hidroxiprogesterona por uma reação de hidroxilação e depois a androstenediona por uma reação de lise. A testosterona é formada por 17 β -hidroxiesteróide desidrogenase 3 (HSD17 β 3) a partir da androstenediona. Na via $\Delta 5$, o CYP17A1 converte a pregnenolona a 17 α -hidroxipregnenolona através de uma reação de hidroxilação, seguida por uma reação de lise para produzir desidroepiandrosterona (DHEA) o qual é convertido em androstenediona por HSD3 β . Na etapa final, HSD17 β 3 converte a androstenediona em testosterona. (AYAZ; HOWLETT, 2015).

Testosterona, DHT e estradiol inibem a secreção de GnRH, LH e FSH pelo hipotálamo e hipófise através de feedback negativo (WALSH; KITCHENS, 2015). No plasma, cerca de 2% da testosterona circula livre, 44% circulam ligadas à globulina ligadora de esteroides sexuais (SHBG) e 54% ligam-se à albumina e a outras proteínas. As frações livre e ligada à albumina estão prontamente disponíveis para os tecidos, sendo a junção dessas duas denominada testosterona biodisponível (SÁ et al., 2009). Aproximadamente 5% da testosterona sérica produzida em homens sofre 5 α -redução para formar um andrógeno mais potente, a diidrotestosterona (DHT). A DHT tem três vezes

maior afinidade que a testosterona e 15 a 30 vezes maior afinidade que os andrógenos adrenais para os RAs (IKEDA et al., 2012). A testosterona também exerce efeitos indiretos através da ativação de receptores de estrogênio, pois cerca de 0,5% desse andrógeno sofre aromatização sendo convertido em estradiol pela enzima aromatase (RUIGE; OUWENS; KAUFMAN, 2013). As células endoteliais, musculares lisas, macrófagos e plaquetas expressam aromatase e 17- β -hidroxiesteroide desidrogenase, permitindo que o estradiol seja produzido localmente, a partir de precursores circulantes como testosterona e DHEA (SÁ et al., 2009). A inativação da testosterona ocorre predominantemente no fígado. A rápida metabolização hepática da testosterona leva a baixa biodisponibilidade oral e a curta duração do efeito, quando injetada por via intravenosa (GEBARA et al., 2002).

A testosterona é secretada durante três épocas da vida: 1) no primeiro trimestre da vida intra-uterina, transitoriamente; 2) na vida neonatal e 3) continuamente após a puberdade (GEBARA et al., 2002). O envelhecimento nos homens é acompanhado por lento e progressivo declínio da função gonadal, manifestado pela queda da testosterona total circulante, biodisponível e livre, sendo que os níveis da testosterona biodisponível e livre caem mais acentuadamente do que a testosterona total em decorrência da elevação dos níveis de SHBG verificada com o avançar da idade (SÁ et al., 2009). O hipogonadismo é um distúrbio endócrino que ocorre quando o organismo não produz níveis fisiológicos de testosterona. A confirmação laboratorial da deficiência de testosterona é realizada rotineiramente com base em baixas concentrações séricas totais de testosterona (ELSHERBINY, 2017). Os métodos mais largamente utilizados para a mensuração da testosterona plasmática total são o radioimunoensaio e os ensaios por quimioluminescência, que podem ser realizados direta ou indiretamente no soro ou plasma, após extração, com ou sem cromatografia. No tratamento da deficiência de testosterona, as formulações deste andrógeno disponíveis para uso clínico são intramuscular, transdérmica, bucal, oral e para implante subcutâneo, sendo a primeira a mais amplamente utilizada (SÁ et al., 2009).

Apesar da popularidade da suplementação de testosterona em homens mais velhos, ainda não se compreende totalmente como a testosterona afeta o

coração (ELSHERBINY, 2017). A reposição de testosterona em homens jovens com doenças do eixo pituitário-gonadal é claramente benéfica, mas há poucos dados sobre os riscos ou benefícios da testosterona para o sistema cardiovascular de homens com declínio da testosterona relacionado à idade (WALSH; KITCHENS, 2015). A Sociedade Americana de Endocrinologia e o FDA divulgaram comunicados sobre a segurança de medicamentos para refletir sobre o potencial aumento dos riscos cardiovasculares associados ao tratamento de reposição de testosterona e encorajaram investigações adicionais nessa área. Tanto a FDA como a Sociedade Americana de Endocrinologia recomendam informar os pacientes sobre esses riscos potenciais e acompanhar o tratamento com monitoramento regular (ELSHERBINY, 2017).

2.3.1 Testosterona e o sistema cardiovascular

Receptores de andrógenos (RA) são ubiquamente expressos em quase todos os tecidos de mamíferos, incluindo células do sistema cardiovascular, como músculo liso vascular e células endoteliais, fibras miocárdicas, macrófagos e plaquetas (RUIGE; OUWENS; KAUFMAN, 2013). A descoberta de RA em miócitos sugere que a testosterona pode modular a função cardíaca, pelo menos em parte, pelos seus efeitos nessas células. Uma vez que a contração cardíaca é iniciada por um aumento transitório do cálcio (Ca^{2+}) citosólico nos cardiomiócitos individuais, os efeitos da testosterona na função contrátil podem estar relacionados com os mecanismos envolvidos no manejo intracelular de Ca^{2+} (AYAZ; HOWLETT, 2015). O cálcio é um mediador chave da função celular miocárdica. Esse íon inicia a contração e regula a força contrátil a cada batimento. O cálcio também age como um segundo mensageiro para as vias de transdução de sinal que modulam o metabolismo, o crescimento de células hipertróficas e a apoptose (SCHWERTZ et al., 2004). Sabe-se que a testosterona aumenta o influxo de cálcio no miócito (VICENCIO et al., 2006). Essa ação da T está relacionada a outros efeitos desse andrógeno no coração, como por exemplo, indução de hipertrofia cardíaca, a alteração na contratilidade cardíaca, e indução de apoptose.

O *cross-talk* entre as vias de sinalização citosólica e nuclear está envolvido na hipertrofia cardíaca induzida por testosterona (LUCAS-HERALD et al., 2017). Estudo de Duran et al., 2016 mostrou que a testosterona aumenta a atividade do NFAT (fator nuclear de células T ativadas) através da ativação da calcineurina e da inibição da GSK-3 β . Além disso, a sinalização via RA modula a atividade transcricional do NFAT, o que contribui para o desenvolvimento da hipertrofia do miócito cardíaco.

Na via de sinalização para indução da hipertrofia cardíaca através da ativação da calcineurina, os androgênios interagem com um RA associado à proteína G na membrana plasmática. Esta proteína G é acoplada à fosfolipase C. Esse acoplamento induz a geração de diacilglicerol, que funciona como um ligante intracelular da proteína quinase C (PKC), levando à ativação da PKC, e à produção de inositol-1,4,5-trifosfato (IP3). Acúmulo de IP3 leva à mobilização do Ca²⁺ interno pela ligação direta ao receptor IP3 localizado no retículo endoplasmático ou no envelope nuclear (HEINEKE; MOLKENTIN, 2006). O aumento da concentração de cálcio citoplasmático leva à ativação de efetores dependentes de Ca²⁺ no citosol, incluindo calmodulina e calcineurina (VICENCIO et al., 2011). A calcineurina é uma fosfatase e possui duas subunidades, CnA e CnB. CnA é a subunidade catalítica e inclui o domínio de ligação à calmodulina, enquanto a CnB é a subunidade regulatória (BERS, 2008; WILKINS; MOLKENTIN, 2004). Em baixas concentrações de cálcio, a calmodulina não se liga ao complexo, e o domínio auto-inibitório da CnA bloqueia estericamente o sítio ativo. À medida que a concentração de cálcio se eleva, esse íon se liga à calmodulina, facilitando uma maior interação desta com a CnA, o que leva a um desvio conformacional, de modo que o domínio autoinibitório não obstrua mais o sítio ativo (WILKINS; MOLKENTIN, 2004). Após a ativação pelo complexo cálcio-calmodulina, a calcineurina desfosforila NFAT, causando sua importação para o núcleo, onde NFAT atua na ativação da transcrição gênica hipertrófica (HEINEKE; MOLKENTIN, 2006).

A testosterona também aumenta a atividade do NFAT através da inibição da GSK-3 β nos miócitos cardíacos. A GSK-3 β é um importante fator anti-hipertrófico nas células cardíacas que regula tanto a residência nuclear quanto a atividade do NFAT. No núcleo, a GSK-3 β pode fosforilar o domínio

regulatório N-terminal de NFAT e, assim, promover a exportação nuclear de NFAT e, conseqüentemente, controlar suas ações transcricionais (DURAN et al., 2016). A T promove ativação de AKT através da via PI3K/AKT levando à fosforilação e inibição da GSK-3 β , com subsequente ativação de NFAT e estimulação da hipertrofia cardíaca. (DURAN et al., 2016; WILKINS; MOKKENTIN, 2004).

Diversos estudos encontraram diferenças relacionadas ao sexo no desenvolvimento de hipertrofia cardíaca (MARSH et al., 1998; DEDKOV et al., 2016; LITWIN et al., 1999). Marsh et al., 1998, mostraram que o gene do receptor de andrógeno é expresso especificamente em miócitos cardíacos e que os andrógenos podem mediar uma resposta hipertrófica significativa diretamente em miócitos cardíacos. Dedkov et al., 2016 verificaram que, enquanto em ratas, a dinâmica das mudanças na geometria do VE permaneceu relativamente similar durante o período pós-infarto do miocárdio, em ratos machos, o VE adquiriu um padrão estrutural compatível com hipertrofia excêntrica entre 6 e 8 semanas após o IM. Esse grupo também encontrou que, pós-IM, ratas apresentaram função sistólica do VE e desempenho cardíaco em repouso significativamente maior do que os machos. Em estudo de Litwin et al., 1999, ratos machos desenvolveram um padrão de enchimento diastólico acentuadamente restritivo, mas as mudanças no padrão de enchimento do VE foram muito menos pronunciadas nas ratas, as quais mostraram um aumento menor na espessura da parede posterior não infartada, mas com aumentos comparáveis na dimensão da cavidade.

Além de relacionar-se com a hipertrofia cardíaca, a sinalização dependente de Ca²⁺ também está envolvida nas vias de morte celular. Quando os cardiomiócitos estão sobrecarregados com Ca²⁺ (por exemplo, na reperfusão após isquemia), as mitocôndrias podem absorver temporariamente grandes quantidades de Ca²⁺, limitando assim a hipercontração, a ativação de proteases dependentes de Ca²⁺ e arritmias. Alta concentração de Ca²⁺ mitocondrial ativa o poro de transição de permeabilidade mitocondrial (MPTP) o que dissipa imediatamente o potencial de membrana mitocondrial e libera cálcio para o citosol. Essa exacerbação da sobrecarga citosólica do Ca²⁺ resulta em hipercontração, depleção de ATP e morte celular. As proteases

dependentes de cálcio também podem ser ativadas durante a sobrecarga desse íon clivando proteínas-chave como troponina I, o que pode estar envolvido na disfunção contrátil de longo prazo associada ao dano miocárdico (BERS, 2008). Estudo de Guerra et al., 2009 verificou que em pacientes com insuficiência cardíaca, a taxa de necrose e apoptose de miócitos apresentou-se maior em homens do que em mulheres o que foi associado com um início mais precoce da doença no sexo masculino. Estas observações sugerem que a perda crônica de miócitos desempenha um papel crítico no início da disfunção ventricular e sua progressão para descompensação cardíaca grave (GUERRA et al., 2009). Quando o insulto isquêmico é severo, a testosterona pode contribuir para o manejo patológico de Ca^{2+} e a sobrecarga desse íon no miócito (BELL et al., 2011) ajudando a explicar a maior taxa de morte de miócitos observada no sexo masculino.

No que se refere à contratilidade miocárdica, estudos sugerem que a testosterona aumenta a corrente de entrada de Ca^{2+} no miócito através dos canais de cálcio do tipo L (ER et al., 2007; MICHELS et al., 2006). O influxo de Ca^{2+} via canais de Ca^{2+} tipo L é o principal gatilho para a liberação de cálcio do retículo sarcoplasmático. Assim, a ação da testosterona na corrente de cálcio pode ter efeitos importantes sobre a contratilidade cardíaca no coração saudável, como aumento do pico de contração e da taxa de relaxamento (AYAZ & HOWLETT, 2015). Porém, estudo de Ribeiro Júnior et al., 2018 indica que após o IM a testosterona pode promover a piora da contratilidade miocárdica. Esse grupo verificou que ratos orquidectomizados e infartados mantiveram a força de contração no ventrículo esquerdo acompanhado de aumento na expressão da SERCA-2a e do transiente de cálcio comparados com machos infartados com preservação dos testículos. Esses resultados indicam que a orquidectomia preveniu a disfunção da contratilidade induzida por infarto do miocárdio em ratos machos, provavelmente devido a um aumento do transiente de cálcio e aumento da expressão da proteína SERCA-2a. Esta resposta foi prejudicada no grupo infartado, mas a orquidectomia impediu esse comprometimento (RIBEIRO JÚNIOR et al., 2018).

É claro que os efeitos genômicos e não genômicos induzidos pelos andrógenos têm implicações para o desenvolvimento de doenças

cardiovasculares. Esses efeitos variam desde a proteção, como a redução da massa gorda, até a ativação deletéria das vias de sinalização pró-apoptóticas e pró-oxidantes. Por conseguinte, ainda não foi alcançado um consenso sobre os efeitos da testosterona no sistema cardiovascular (LUCAS-HERALD et al., 2017). Diante do exposto, hipótese formulada no presente estudo foi que a deficiência de testosterona pode amenizar o remodelamento adverso por alterar características relacionadas à morfologia celular e/ou à contratilidade cardíaca e balanço de cálcio no miócitos.

3. OBJETIVOS

3.1 Objetivo Geral

Avaliar a influência da orquidectomia sobre aspectos morfológicos e funcionais no ventrículo esquerdo de ratos, 8 semanas após o infarto agudo do miocárdio.

3.2 Objetivos Específicos

Avaliar:

- Os dados ponderais e hemodinâmicos dos animais;
- A área de secção transversal dos miócitos na área remota ao IM no VE;
- A quantificação de colágeno intersticial na área remota ao IM no VE;
- A contratilidade dos músculos papilares do VE;
- O leito coronariano no VE.

4. MATERIAIS E MÉTODOS

4.1 Animais

Neste estudo foram utilizados 79 ratos Wistar machos com 8 semanas de idade e peso aproximado de 280g, provenientes e mantidos pelo Biotério Central do Centro de Ciências da Saúde da UFES. Para a realização dos experimentos, os animais foram mantidos em gaiolas com livre acesso à ingestão de água e ração e em ambiente com ciclo claro-escuro de 12/12h e temperatura de $22\pm 2^{\circ}\text{C}$. O uso e cuidado destes animais experimentais foram realizados de acordo com os princípios éticos da pesquisa com animais, estabelecidos pelo Colégio Brasileiro de Experimentação Animal (COBEA), bem como o descarte das carcaças e tecidos após o uso nos protocolos experimentais que serão descritos. Os protocolos experimentais foram aprovados pela Comissão de Ética no Uso de Animais (CEUA) da Universidade Federal do Espírito Santo (UFES) sob o número 15/2016.

4.2 Delineamento Experimental

Os animais foram aleatoriamente distribuídos em quatro grupos experimentais (figura 2), a saber:

- Grupo Sham: submetido à cirurgia fictícia de infarto do miocárdio;
- Grupo orquidectomizado (OQT): submetido à orquidectomia;
- Grupo infartado (IM): submetido à indução do infarto do miocárdio;
- Grupo orquidectomizado e infartado (OQT+IM): submetido à orquidectomia e após 1 semana à indução do infarto do miocárdio.

Após a cirurgia de indução do IM, aguardou-se 2 meses para a continuação dos experimentos. O intervalo de 60 dias é necessário para garantir que o remodelamento cardíaco nos corações dos animais esteja no estágio tardio de sua evolução (FERNANDES et al., 2015; ST. JOHN SUTTON; SHARPE, 2000). Nesse intervalo de 2 meses, os animais foram pesados quinzenalmente a fim de verificar se houve diferença no ganho de peso entre os grupos.

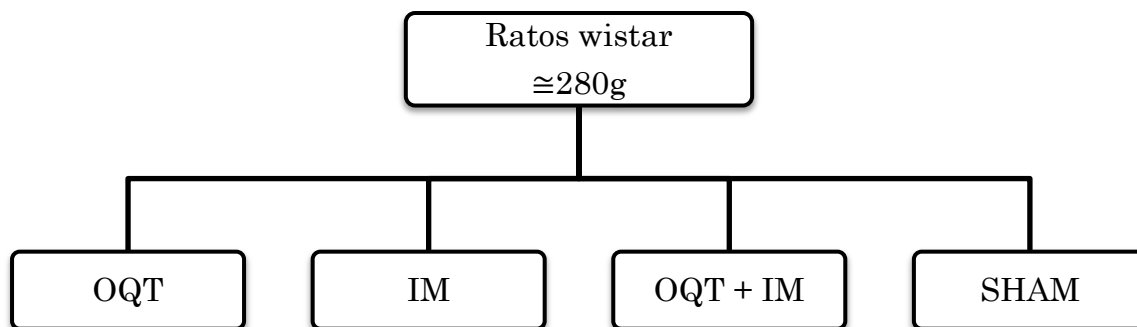


Figura 2: Divisão em grupos experimentais. Fonte: próprio autor.

Após as avaliações hemodinâmica e ponderal, os ratos foram então sacrificados, e os corações dos animais foram submetidos à análise histológica e moldagem vascular por corrosão. Os moldes vasculares foram posteriormente analisados por microscopia eletrônica de varredura (MEV).

Esse estudo consistiu também da avaliação da contratilidade dos músculos papilares do VE tanto em situação basal (na presença de 1,25 mM de cálcio) quanto em presença do agonista beta-adrenérgico isoproterenol. Na figura 3 é apresentada a sequência temporal em que os procedimentos foram realizados.

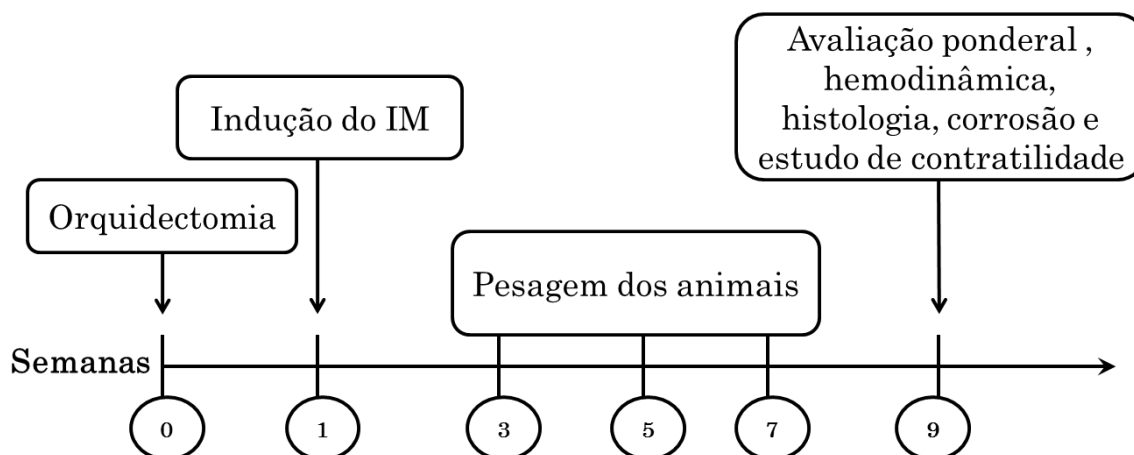


Figura 3: Sequência temporal do experimento. Fonte: próprio autor.

4.3 Realização da orquidectomia

Nesse procedimento, os animais foram anestesiados via intramuscular com mistura de Cetamina (50mg/kg) e Xilazina (10mg/kg). Após assepsia do escroto com álcool iodado, realizou-se uma pequena incisão na extremidade

posterior de cada escroto para exposição dos testículos por compressão. O funículo espermático foi amarrado na altura do canal deferente, os testículos foram removidos e posteriormente realizou-se a sutura do escroto (figura 4) (RIBEIRO JÚNIOR et al., 2018). Após o procedimento cirúrgico os animais ficaram em observação em gaiolas individuais e receberam água e ração “*ad libitum*”.

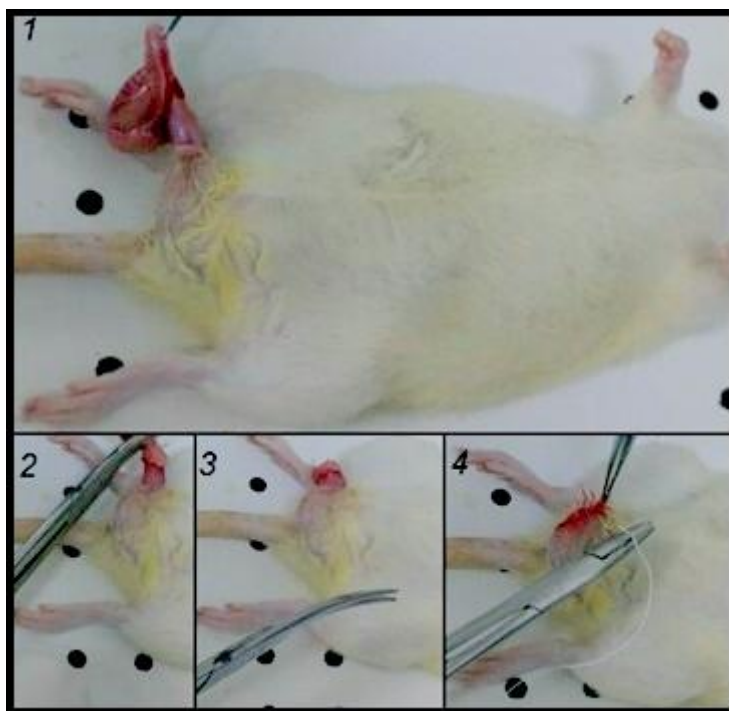


Figura 4: Realização da orquidectomia. Fonte: arquivo pessoal.

4.4 Indução do infarto do miocárdio

Os animais dos grupos IM e OQT+IM foram submetidos à cirurgia de oclusão da artéria coronária interventricular anterior para indução do infarto, como descrito a seguir:

Os animais foram anestesiados com mistura de Cetamina (50 mg/kg) e Xilazina (10 mg/kg) intraperitoneal. Em seguida, realizou-se a tricotomia do hemitórax esquerdo e posteriormente a toracotomia deste mesmo lado entre o terceiro e quarto espaço intercostal, onde o coração causa impacto à palpação. Os músculos intercostais e peitoral foram divulsionados, as costelas separadas e o coração gentilmente exteriorizado por compressão lateral do tórax para visualização do ramo interventricular anterior da artéria coronária. Em seguida,

a referida artéria foi ligada, entre a borda do átrio esquerdo e o sulco da artéria pulmonar, aproximadamente 3 milímetros distalmente à sua origem, através do uso de fio mononylon 6,0. O coração foi então reposicionado na cavidade torácica e o tórax foi fechado por sutura em bolsa previamente preparada. O procedimento cirúrgico do infarto, após abertura do tórax durou no máximo 30 segundos. Hiperinsuflação pulmonar foi realizada quando os movimentos respiratórios não eram reassumidos espontaneamente. (SELYE et al., 1960 modificado por MILL et al., 1990). A figura 5 mostra a exteriorização do coração de rato durante o procedimento de infarto experimental. Através de tal procedimento, obtivemos infartos transmurais, nos quais a necrose miocárdica envolve a espessura total da parede livre do ventrículo esquerdo, sem comprometimento do septo interventricular (PFEFFER et al., 1979). O grupo sham foi submetido ao mesmo procedimento cirúrgico, exceto pela ligação da artéria coronariana.

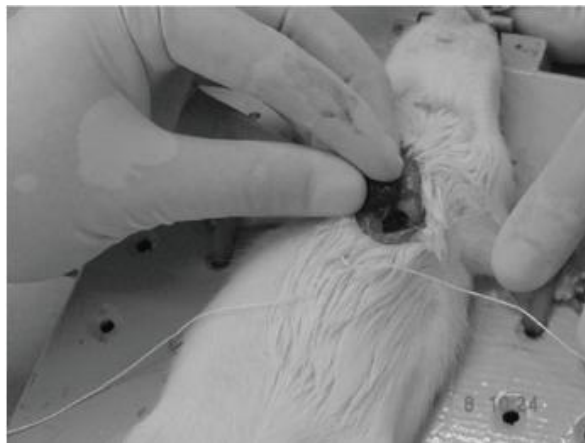

Figura 5: Infarto experimental. Exteriorização do coração para sutura da artéria coronária interventricular anterior. Fonte: ZORNOFF et al., 2009.

4.5 Avaliação ponderal

No intervalo de dois meses entre a indução do infarto e a avaliação hemodinâmica, os animais foram pesados quinzenalmente com o objetivo de avaliar se houve diferença no ganho de peso dos animais nos diferentes grupos.

A avaliação ponderal consistiu também da pesagem dos animais no dia do procedimento hemodinâmico, da pesagem dos corações e dos pulmões úmidos e secos (secagem em estufa por 48h). Através desses parâmetros

realizamos o cálculo do teor de água dos pulmões e também de duas razões: razão entre o peso dos pulmões e o peso corporal e a razão entre o peso do coração e o peso corporal. O cálculo do teor de água nos pulmões foi obtido a partir da seguinte fórmula:

$$\text{Teor de água nos pulmões (\%)} = \left[\frac{(\text{peso úmido dos pulmões} - \text{peso seco dos pulmões})}{\text{peso úmido dos pulmões}} \right] \times 100$$

Sendo que o peso úmido dos pulmões é o valor obtido com a pesagem do órgão logo após sua extração e o peso seco é obtido após os pulmões permanecerem por 48h em estufa a 40°C. O teor de água dos pulmões é um indicador sensível para se caracterizar a presença de congestão pulmonar em animais infartados (TUCCI, 2011).

No que se refere à razão entre o peso do pulmão e o peso corporal, sabe-se que o aumento desse parâmetro está associado ao processo de remodelamento pulmonar que ocorre após o IM, caracterizado pela presença de hipertensão pulmonar e falência cardíaca crônica (FRANCIS et. al., 2001; HUANG et al., 2000) Já o aumento da razão peso do coração e peso corporal é indicativo indireto de hipertrofia cardíaca (ANVERSA et al., 1991).

4.6 Avaliação hemodinâmica

As medidas hemodinâmicas foram realizadas em todos os animais após a anestesia com uretana (1,2g/kg) intraperitoneal. A profundidade anestésica foi avaliada pela resposta ao estímulo doloroso com suplementação da dose anestésica, quando necessário. Resumidamente, inseriu-se na artéria carótida comum direita um cateter de polietileno (PE50) preenchido com salina e heparina. O cateter foi conectado a um transdutor de pressão acoplado a um sistema de aquisição de dados (MP 100 Byopac Systems, Inc; CA). Após um período de 10 minutos de estabilização, a pressão arterial foi registrada. O cateter foi então introduzido no VE para aferição da pressão ventricular por cerca de 5 minutos após estabilização. Após a retirada do cateter do ventrículo esquerdo, a pressão arterial foi medida novamente para determinar se ocorreu dano à válvula aórtica. Posteriormente, os dados foram analisados utilizando o software LabChart, versão 7 (AD Instruments, Castle Hill, Austrália) para

aquisição dos seguintes parâmetros: frequência cardíaca, pressão arterial sistólica, diastólica e média, pressão diastólica final do ventrículo esquerdo (PDfVE), pressão sistólica do ventrículo esquerdo (PSVE) e derivadas de pressão positiva e negativa ($dP/dt\pm$). Em seguida, sacrificou-se o animal através de deslocamento cervical.

4.7 Avaliação histológica

4.7.1 Processamento dos tecidos

Os corações foram cortados em 3 secções transversais: ápice, anel mediano (aproximadamente 3 mm) e base. O anel mediano foi conservado em formalina 4% por 48 horas e depois incluído em parafina. Para tal, os seguintes passos foram seguidos:

- a) etanol 70% por 60 minutos
- b) etanol 80% por 60 minutos
- c) etanol 90% por 60 minutos
- d) etanol 100% por 60 minutos
- e) etanol 100% por 60 minutos
- f) etanol 100% por 60 minutos
- g) xilol+etanol (1:1) por 30 minutos
- h) xilol por 30 minutos
- i) xilol por 30 minutos
- J) xilol por 30 minutos
- k) parafina à 60°C por 30 minutos
- l) parafina à 60°C por 30 minutos
- m) parafina à 60°C por 30 minutos
- n) inclusão em parafina à 60°C em formas e secagem.

Os blocos de parafina foram secos em temperatura ambiente por no mínimo 24 horas. Após secagem dos blocos, realizou-se a microtomia dos mesmos obtendo-se secções histológicas de 6 micrômetros de espessura com intervalo de 100 micrômetros entre elas utilizando micrótomo manual da marca LEICA (modelo RM2125 RTS).

Foram confeccionadas lâminas histológicas contendo em média 4 cortes cada e realizou-se dois tipos de coloração para cada animal: *Picrosirius red* e hematoxilina e eosina (HE). As lâminas coradas com *Picrosirius red* foram utilizadas para o cálculo da área de infarto e para a quantificação da porcentagem de colágeno intersticial no VE. As lâminas coradas com HE foram utilizadas para o cálculo da área de secção transversal dos miócitos no VE. Todas as análises foram feitas pelo mesmo observador.

4.7.2 Cálculo da área de infarto

Para o cálculo das áreas de infarto, as lâminas coradas por *Picrosirius red* foram fotografadas utilizando lupa binocular da marca Zeiss (modelo STEMI 2000C) acoplada à câmera Zeiss (modelo AxioCam ERc 5s). As áreas de IM foram calculadas em porcentagem, através da divisão do perímetro da cicatriz na superfície endocárdica (CEN) pelo perímetro endocárdico total (PEN) mais o perímetro da cicatriz epicárdica (CEP) dividido pelo perímetro epicárdico total (PEP) dividido por 2 e multiplicado por 100 (PFEFFER; PFEFFER; BRAUNWALD, 1985).

$$\text{Fórmula: } \left[\frac{\frac{CEN + CEP}{PEN + PEP}}{2} \right] \times 100$$

A figura 6 mostra as regiões do coração utilizadas no cálculo da área de infarto. As imagens foram analisadas através do programa *Image J*.

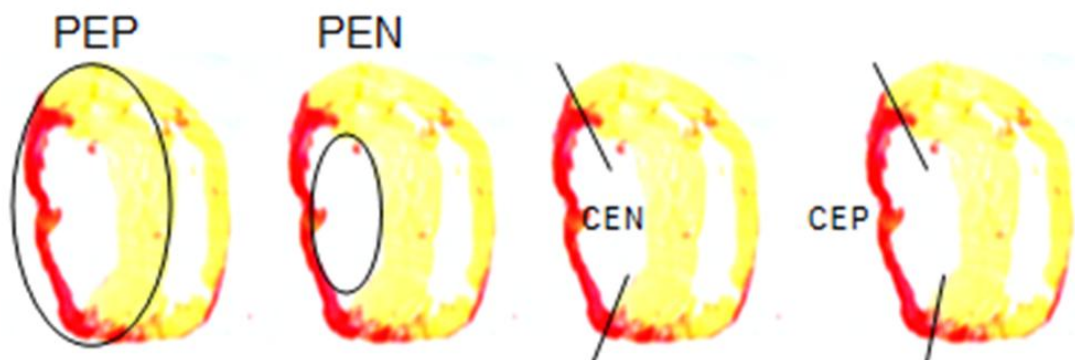


Figura 6: Cortes de coração corados com *Picrosirius red* demonstrando o perímetro epicárdico total (PEP), perímetro endocárdico total (PEN), o perímetro da cicatriz na superfície endocárdica (CEN) e o perímetro da cicatriz epicárdica (CEP). Fonte: FERNANDES et al., 2010.

4.7.3 Quantificação de colágeno

Para a quantificação do colágeno, os cortes foram fotografados utilizando objetiva de 40x em microscópio ótico da marca Zeiss (modelo Primo Star) acoplado à câmera Zeiss (modelo AxioCam ERc 5s). Foram fotografados 10 campos aleatórios por lâmina na região remota ao infarto no VE, evitando áreas com grandes vasos sanguíneos. Através do programa *Image J*, avaliou-se em cada foto a porcentagem da imagem corada em tom avermelhado pelo *Picrosirius red*, que corresponde à área de colágeno intersticial (ALMEIDA et al, 2014).

4.7.4 Cálculo da área de secção transversal de miócitos

Para avaliar a presença de hipertrofia de miócitos, os cortes corados em HE foram fotografados em objetiva de 40x utilizando microscópio da marca Zeiss (modelo Primo Star) acoplado à câmera Zeiss (modelo AxioCam ERc 5s). As imagens foram feitas na região remota ao infarto no VE. Através do programa *Image J*, realizou-se a medida da área de 50 miócitos por lâmina, sendo avaliadas apenas as células posicionadas perpendicularmente ao plano de seção e que possuíam núcleo visível além de membrana celular claramente delineada e ininterrupta. (ALMEIDA et al, 2014).

4.8 Avaliação da contratilidade dos músculos papilares do VE

Após o sacrifício dos animais e abertura do tórax, o coração foi removido e a aorta perfundida com solução nutritora de Krebs previamente oxigenada com mistura carbogênica. O músculo papilar posterior do VE foi dissecado e colocado em solução nutritora de Krebs composta por NaCl 120 mM, KCl 5,4 mM, CaCl₂ 1,25 mM, MgCl₂ 1,2 mM, NaH₂PO₄ 2 mM, Na₂SO₄ 1,2 mM, NaHCO₃ 27 mM e glicose 11 mM. Essa solução foi gaseificada com mistura carbogênica contendo 5% de CO₂ e 95% de O₂, a uma temperatura de 30° C.

Os músculos foram então fixados pelas suas extremidades e estimulados por meio de eletrodos de prata posicionados paralelamente ao seu comprimento. A estimulação durava 10 ms. Utilizou-se voltagem de 1,5 vezes o limiar para provocar a resposta mecânica do músculo (cerca de 8 mV) a uma frequência de 0,5 Hz. Um transdutor de força isométrica modelo TSD 125

(Byopac Systems, Inc; CA) foi utilizado para medir a força desenvolvida, a qual foi analisada no sistema de aquisição de dados do software AcqKnowledge (Byopac Systems, Inc; CA). Após um período de estabilização de 15 minutos, os músculos foram estirados gradualmente até a tensão desenvolvida atingir o nível máximo no qual foi determinado o $L_{\text{máx}}$. Também foram registrados o tempo de ativação (TA) e tempo de relaxamento (TR) em ms, a força isométrica máxima produzida corrigida pelo peso úmido dos músculos em g/g e as derivadas máxima (dF/dt^+) e mínima (dF/dt^-) de força. Após essas medidas iniciais, as preparações foram submetidas a outro período de estabilização com duração de 30 minutos para a avaliação da resposta contrátil ao agonista beta-adrenérgico isoproterenol.

4.8.1 Avaliação da resposta contrátil dos papilares do VE ao isoproterenol

A resposta contrátil ao isoproterenol, um agonista beta-adrenérgico não seletivo, foi realizada após a preparação ter sido perfundida com solução de Krebs contendo concentração de cálcio 0,62mM. Após a estabilização funcional da preparação, adicionou-se ao banho isoproterenol na dose de 1×10^{-4} M. Avaliou-se então a força isométrica máxima produzida corrigida pelo peso úmido dos músculos em g/g e as derivadas máxima e mínima de força. Avaliou-se também a cinética de ativação e relaxamento na curva dose-resposta ao isoproterenol variando a concentração do agonista de 10^{-7} a 10^{-2} M.

4.9 Moldes vasculares por corrosão

Para realização da moldagem vascular por corrosão foi utilizada a resina epóxi BIODUR E20[®]. Após o procedimento hemodinâmico, o animal teve seu tórax e abdômen abertos e a veia cava inferior foi cortada para drenar o sangue do animal. Em seguida, a artéria aorta foi amarrada a cerca de 1cm do coração e foram amarrados também os vasos sanguíneos que fazem ligação entre o coração e os pulmões. Posteriormente, a fim de remover o sangue do coração, injetou-se cerca de 50 mL de solução salina heparinizada (10UI/mL) através do cateter de polietileno que já estava inserido na artéria carótida comum direita devido ao procedimento hemodinâmico. Após a remoção de todo o sangue do coração, injetou-se lentamente, sob pressão manual, 3mL da resina BIODUR

E20[®] pelo mesmo cateter. Retirou-se então o coração que foi armazenado em água a temperatura ambiente por 48 horas para completa polimerização da resina. Em seguida, os corações foram imersos em solução de hidróxido de potássio a 7% por 3 dias para corrosão de todo material biológico. Finalmente, as peças foram lavadas em fino jato de água para retirada de qualquer material biológico ainda presente e armazenadas em álcool 90% para posterior análise por microscopia eletrônica de varredura (MEV).

4.10 Análise Ultraestrutural

Para análise no MEV, os moldes foram desidratados através de 3 banhos de 1 hora cada em álcool absoluto e secos por 3 dias em estufa a 40°C. Posteriormente, as amostras foram montadas em *stubs* de alumínio utilizando fita de carbono condutora dupla face. Em seguida, o material foi revestido por ouro no metalizador em argônio a 30mA por 2 minutos. Finalmente realizou-se a MEV com filamento de tungstênio (W) operado a 20KV e distância de trabalho de 15mm.

As fotomicrografias foram obtidas na região próxima à artéria coronária descendente anterior dos corações, utilizando aumentos variando de 150 a 2500X para realização da análise qualitativa das amostras. Nessa análise foram avaliadas as características da arquitetura tridimensional dos vasos sanguíneos, como por exemplo: a uniformidade dos arranjos dos vasos, as alterações no diâmetro e na direção das ramificações dos vasos.

Realizou-se também análise quantitativa do índice de densidade vascular dos corações. Para essa análise foram obtidas 5 micrografias de cada coração (n=4 animais por grupo) num total de 20 fotos por grupo com aumento de 500X e utilizou-se no programa de computador *Image J* a ferramenta *Threshold* para escolher um ponto de corte para os níveis de cinza das imagens obtidas no MEV. Os níveis de cinza superiores a esse ponto foram ajustados para branco (referem-se à área vascular) e os níveis inferiores foram ajustados para preto (referem-se à área avascular), criando assim uma imagem binária. O programa de computador calcula a proporção entre a área branca e a área total na imagem binária, fornecendo assim a proporção entre área

vascular e avascular na imagem, o que corresponde ao índice de densidade vascular (GEGLER, 2007; SCHRAUFNAGEL; SCHMID, 1988).

4.11 Análise estatística

Os resultados foram apresentados como média \pm erro padrão da média (EPM). Análise de variância (ANOVA) de uma via ou duas vias foram usadas para avaliar diferenças entre os grupos, seguida de *post hoc* de Tukey ou Bonferroni. A comparação entre as áreas de infarto foi realizada através do teste “t” de *Student* não pareado. Os níveis de significância foram considerados quando $p \leq 0,05$. Para análise dos dados foi utilizado o programa estatístico *GraphPad Prism* 6.0.

5 Resultados

5.1 Variação do peso corporal com o tempo

Os animais foram pesados quinzenalmente durante os 60 dias anteriores ao procedimento hemodinâmico. Observou-se em todos os grupos o aumento do peso corporal no decorrer do tempo, porém, enquanto o peso corporal do grupo OQT+IM foi similar ao sham durante todo o período analisado, percebe-se que na semana 4 o grupo IM apresentou peso corporal menor que os grupos sham e OQT+IM. Na semana 6 o peso corporal do grupo IM foi menor que dos grupos sham, OQT e OQT+IM. Na semana 8, o peso do grupo IM foi menor que o do grupo sham (figura 7). A perda de peso mais significativa no grupo IM pode ser indicativo de morbidade nesse grupo, pois a perda de peso é uma característica da insuficiência cardíaca crônica avançada (ANKER; SHARMA, 2002).

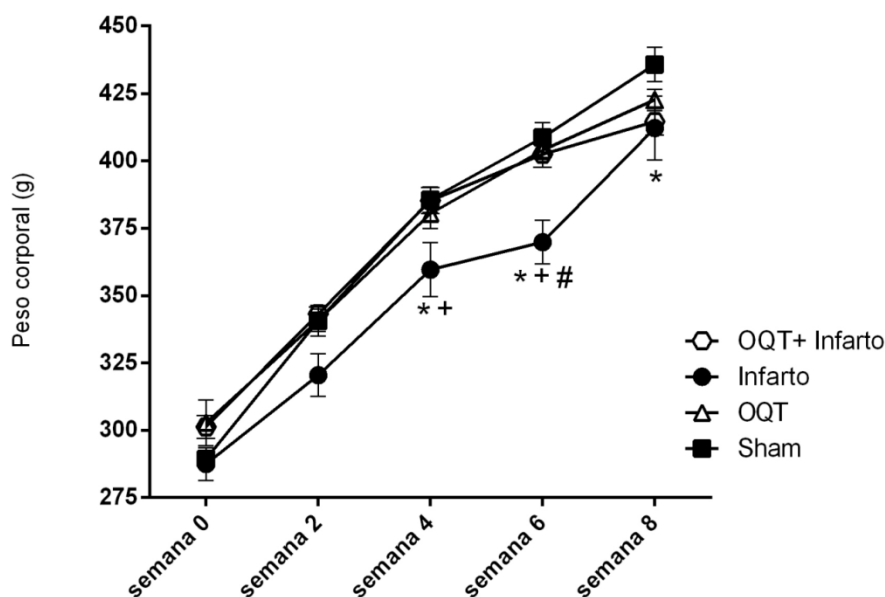


Figura 7: Variação do peso corporal dos animais no decorrer do tempo. Dados representados como média \pm EPM. Para análise estatística utilizou-se ANOVA duas vias para medidas repetidas seguida de *post hoc* de Bonferroni. * $p < 0,05$ versus Sham; # $p < 0,05$ versus OQT; + $p < 0,05$ versus OQT+IM.

5.2 Dados ponderais

O peso dos animais foi medido no dia do procedimento hemodinâmico. Não houve diferença significativa nos pesos dos animais de diferentes grupos (Tabela 1).

O peso corporal também foi utilizado para o cálculo das razões peso do coração/peso corporal (Pcor/PC) e peso úmido dos pulmões/peso corporal (Ppu/PC). Conforme esperado, a razão Pcor/PC aumentou nos grupos IM e OQT+IM quando comparados aos grupos OQT e sham, indicando presença de hipertrofia cardíaca nos grupos submetidos ao infarto. A razão Ppu/PC apresentou-se aumentada no grupo IM relação aos grupos Sham e OQT e também no grupo OQT+IM quando comparado ao Sham, evidenciando o processo de remodelamento pulmonar que ocorre após o IM, o qual é caracterizado pelo aumento da razão peso do pulmão/peso corporal e é indicativo de falência cardíaca crônica (HUANG et al., 2000). Não foram encontradas diferenças estatísticas em relação ao parâmetro teor de água nos pulmões, indicando ausência de edema pulmonar no remodelamento tardio pós-IM (JASMIN et al., 2003; DIXON et al., 2013).

Tabela 1: Dados ponderais.

Parâmetro	Sham (N=10)	OQT (N=10)	IM (N=10)	OQT+IM (N=10)
Peso corporal (g)	450 ± 8	422 ± 5	447 ± 8	437 ± 7
Pcor/PC (mg/g)	3,91± 0,17	3,88± 0,18	5,24± 0,36*#	5,47± 0,32*#
Ppu/PC (mg/g)	3,89± 0,19	4,01± 0,13	5,19± 0,29*#	4,81± 0,29*
Teor de água nos pulmões (%)	77,52± 0,23	78,41± 0,33	78,26± 0,21	78,39± 0,25

Legenda- Pcor: peso do coração; PC: peso corporal; Ppu: peso úmido dos pulmões. *p<0,05 versus Sham; #p<0,05 versus OQT. Para análise estatística foi utilizada ANOVA 1-via seguida de *post hoc* de Tukey.

5.3 Dados hemodinâmicos

Observou-se aumento significativo da pressão arterial diastólica nos grupos IM e OQT+IM em relação ao grupo sham, o que pode estar relacionado com a ativação compensatória do sistema nervoso simpático que ocorre após o infarto do miocárdio. Não foi verificada diferença na pressão arterial sistólica entre os grupos (Tabela 2).

Não houve diferença na pressão sistólica do ventrículo esquerdo (PSVE) entre os grupos estudados. No que se refere à pressão diastólica final no VE (PdfVE), esta foi maior nos grupos IM e OQT+IM do que nos grupos sham e OQT, o que é consequência da depressão da performance ventricular esquerda que ocorre após grandes infartos. Os grupos estudados não

apresentaram diferença nos valores das derivadas de pressão positiva e negativa ($dP/dt+$ e $dP/dt-$).

Tabela 2: Dados hemodinâmicos.

Parâmetro	Sham (N=10)	OQT (N=10)	IM (N=10)	OQT+IM (N=10)
PA sistólica (mmHg)	96 ± 3	97 ± 4	102 ± 3	97 ± 4
PA diastólica (mmHg)	54 ± 3	61 ± 3	67 ± 4*	66 ± 2*
PA média (mmHg)	68 ± 4	77 ± 3	81 ± 4*	80 ± 3
FC (b.p.m)	321 ± 14	296 ± 6	314 ± 15	271 ± 16
PSVE (mmHg)	102 ± 4	101 ± 5	107 ± 3	101 ± 5
PdfVE (mmHg)	3,7 ± 0,4	4,9 ± 0,2	7,9 ± 0,4*#	7,7 ± 0,5*#
Dp/Dt^+ (mmHg/s)	5790 ± 409	5954 ± 360	5089 ± 377	5358 ± 453
Dp/Dt^- (mmHg/s)	-4044 ± 285	-4383 ± 301	-3552 ± 256	-3799 ± 292

Legenda- PA: pressão arterial; FC: frequência cardíaca; PSVE: pressão sistólica no VE; PdfVE: pressão diastólica final no VE; dP/dt^+ : derivada positiva de pressão; dP/dt^- : derivada negativa de pressão. * $p < 0,05$ versus Sham; # $p < 0,05$ versus OQT. Para análise estatística foi utilizada ANOVA 1-via seguida de *post hoc* de Tukey.

5.4 Análise estrutural

5.4.1 Extensão do infarto

Através do estudo histológico com coloração de *Picrosirius red* verificou-se que o tamanho médio da cicatriz de infarto no grupo IM foi de $51,6 \pm 1,9\%$ e no grupo OQT+IM foi de $47,8 \pm 1,6\%$ (figura 8). Esses resultados mostram que não houve diferença nos tamanhos de infarto entre os grupos e que os mesmos mantiveram-se dentro dos limites pretendidos no estudo, que são de 40 a 60% de área de IM.

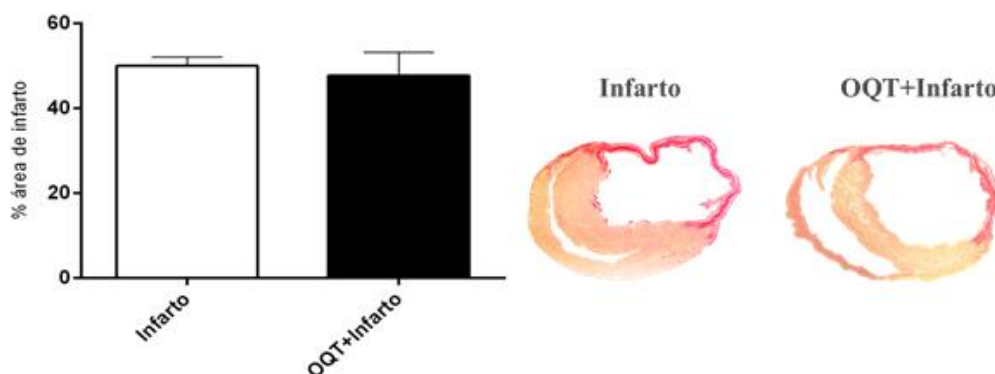


Figura 8: Área de cicatriz, oito semanas após cirurgia para indução do IM, medida por histologia utilizando a coloração de *Picrosirius red*. Análise estatística: teste “t” de *Student* não pareado. N=10 animais por grupo.

5.4.2 Quantificação de colágeno intersticial

A porcentagem de colágeno intersticial presente na região remota ao infarto no VE foi quantificada em lâminas histológicas coradas por *Picrossirius red*. Verificou-se aumento na porcentagem de colágeno nos grupos IM e OQT+IM tanto em relação ao sham quanto ao OQT, mas não houve diferença na comparação entre os grupos IM e OQT+IM (figura 9). Esse aumento na quantidade de colágeno intersticial nos grupos IM e OQT+IM está relacionado com a fibrose miocárdica, consequência de um desequilíbrio entre a produção e degradação de colágeno, que ocorre tanto na área infartada quanto na área remota ao IM (STEFANON et al., 2013).

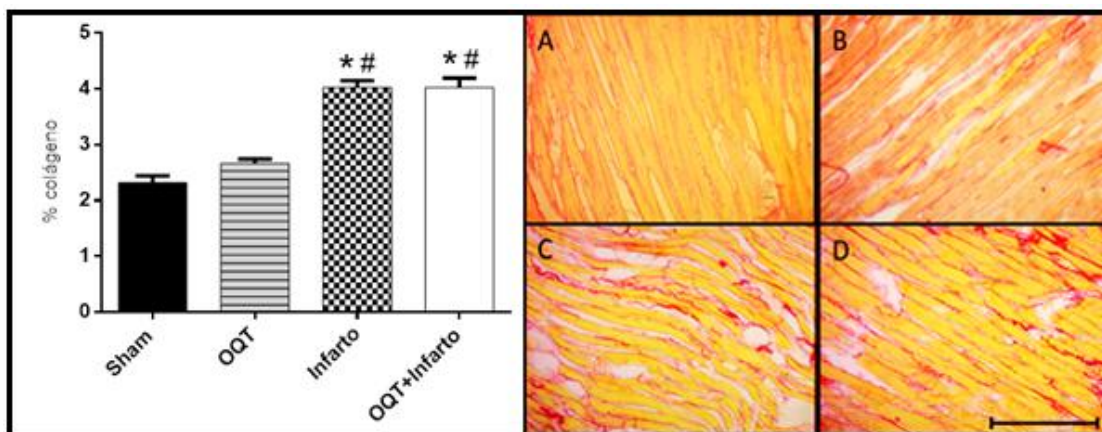


Figura 9: Porcentagem de colágeno intersticial no VE nos grupos sham, OQT, IM e OQT+IM e imagens representativas das seções histológicas coradas com *Picrossirius red* de sham (A), OQT (B), IM (C) e OQT+IM (D) na objetiva de 40X. Barra de escala: 200µm. N=10 animais por grupo. Dados expressos como média ± EPM. A análise estatística utilizada foi ANOVA 1-via seguida de *post hoc* de Tukey. * $p < 0,05$ vs Sham e # $p < 0,05$ vs OQT.

5.4.3 Área de secção transversal dos miócitos

A presença de hipertrofia cardíaca foi avaliada pela medida da área de secção transversal dos miócitos através da análise de lâminas histológicas coradas por hematoxilina-eosina. Utilizou-se um sistema de câmera acoplada ao microscópio ótico para obtenção de fotos em áreas aleatórias da região remota ao infarto no VE. Foram analisadas 50 células por animal. A área de secção transversal dos miócitos nos grupos IM e OQT+IM foi maior que nos grupos sham e OQT (figura 10). Além disso, esse parâmetro apresentou-se reduzido no grupo OQT+IM em comparação ao grupo IM indicando que a

hipertrofia cardíaca patológica foi menos significativa nos animais castrados e infartados quando comparados aos animais apenas infartados.

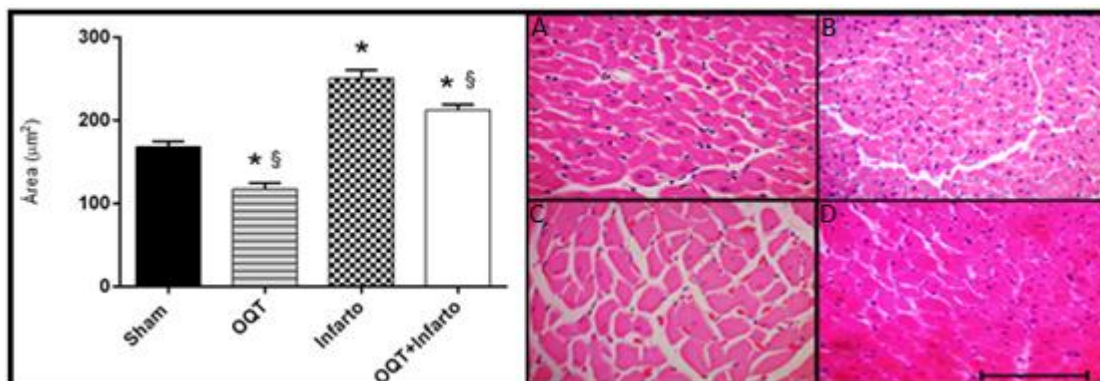


Figura 10: Área de secção transversal dos miócitos e imagens representativas das lâminas histológicas coradas com HE de sham (A), OQT (B), IM (C) e OQT+IM (D) na objetiva de 40X. Barra de escala: 200μm. N=10 animais por grupo. Dados expressos como média ± EPM. Análise estatística: ANOVA 1-via seguida de *post hoc* de Tukey. * $p < 0,05$ vs sham e § $p < 0,05$ vs IM.

5.5 Avaliação da contratilidade dos músculos papilares do VE

5.5.1 Força papilar em situação basal

A contratilidade miocárdica foi avaliada em situação basal utilizando concentração extracelular de 1,25mM de cálcio. A força papilar foi menor no grupo IM em relação aos grupos Sham, OQT e OQT+IM (figura 11). Esse resultado indica que o infarto causou prejuízo na força contrátil dos animais do grupo IM, mas essa alteração não foi verificada nos animais castrados e infartados, evidenciando efeito deletério da T na força contrátil pós-IM.

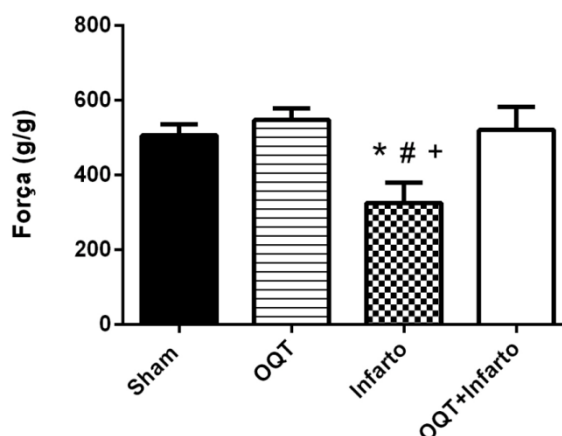


Figura 11: Força desenvolvida (g/g) pelos músculos papilares do VE na presença de 1,25mM de cálcio pelos grupos sham (n=6), OQT (n=9), IM (n=4) e OQT+IM (n=4). Dados expressos como média ± EPM. A análise estatística utilizada foi ANOVA 1-via seguida de *post hoc* de Tukey. * $p < 0,05$ vs Sham, # $p < 0,05$ vs OQT; + $p < 0,05$ versus OQT+IM.

5.5.2 Avaliação da cinética de ativação e relaxamento em situação basal

O tempo de ativação foi maior no grupo infarto quando comparado aos grupos Sham, OQT e OQT+IM (Figura 12). Esse resultado indica alteração na duração da sístole e conseqüente prejuízo na função contrátil do grupo IM.

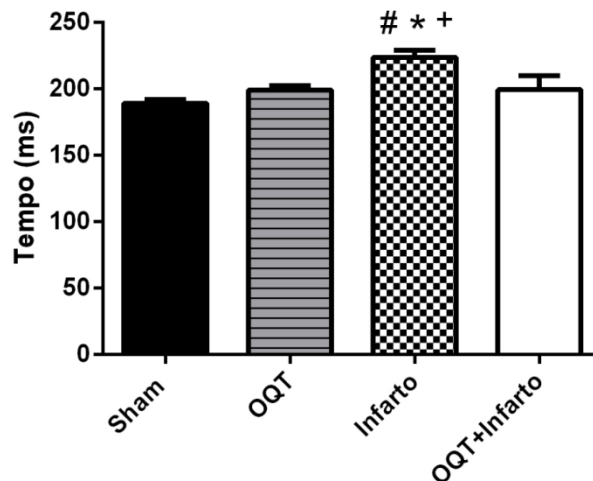


Figura 12: Tempo de ativação (ms) em músculos papilares do VE na presença de 1,25mM de cálcio nos grupos sham (n=6), OQT (n=9), IM (n=4) e OQT+IM (n=4). Dados expressos como média \pm EPM. A análise estatística utilizada foi ANOVA 1-via seguida de *post hoc* de Tukey. *p<0,05 vs Sham; #p<0,05 vs OQT; + p<0,05 versus OQT+IM.

Não houve diferença no tempo de relaxamento entre os grupos estudados (Figura 13).

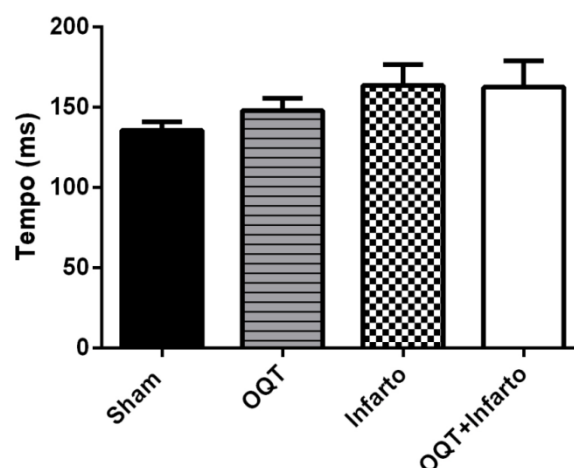


Figura 13: Tempo de relaxamento (ms) em músculos papilares do VE na presença de 1,25mM de cálcio nos grupos sham (n=6), OQT (n=9), IM (n=4) e OQT+IM (n=4). Dados expressos como média \pm EPM. A análise estatística utilizada foi ANOVA 1-via seguida de *post hoc* de Tukey.

5.5.3 Derivadas máxima e mínima de força basal

A derivada máxima de força em situação basal (na presença de 1,25mM de cálcio) foi menor nos grupos IM e OQT+IM em relação ao grupo sham. Esse parâmetro foi menor no grupo OQT+IM que no grupo OQT (Figura 14).

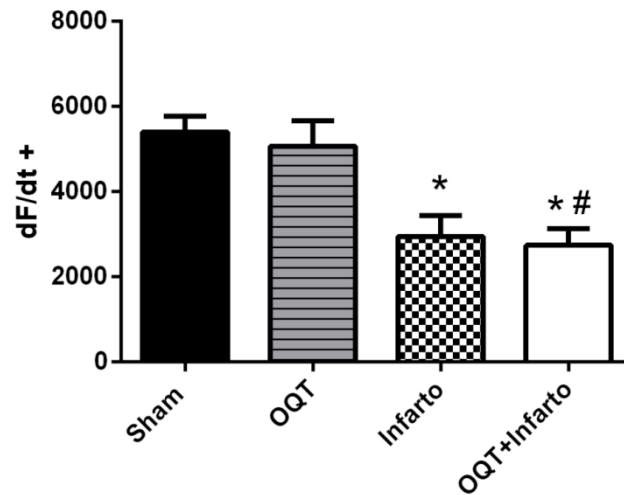


Figura 14: Derivada máxima de força em músculos papilares do VE nos grupos sham (n=6), OQT (n=9), IM (n=4) e OQT+IM (n=4). Dados expressos como média ± EPM. A análise estatística utilizada foi ANOVA 1-via seguida de *post hoc* de Tukey. *p<0,05 vs sham, #p<0,05 vs OQT.

No que se refere à derivada mínima, não houve diferença entre os grupos (Figura 15).

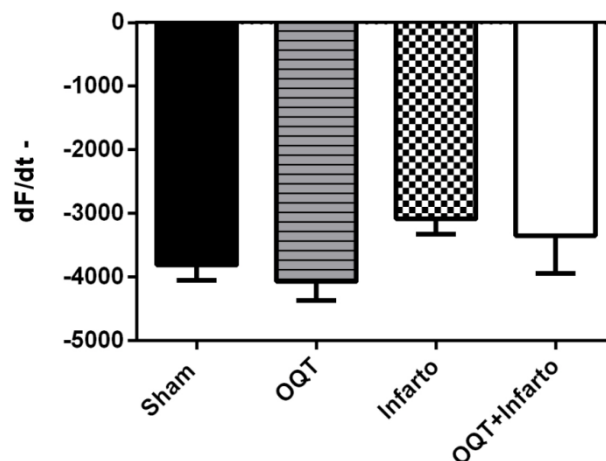


Figura 15: Derivada mínima de força em músculos papilares do VE nos grupos sham (n=6), OQT (n=9), IM (n=4) e OQT+IM (n=4). Dados expressos como média ± EPM. A análise estatística utilizada foi ANOVA 1-via seguida de *post hoc* de Tukey.

5.6 Avaliação da contratilidade dos músculos papilares do VE na resposta inotrópica ao isoproterenol.

5.6.1 Força papilar na resposta inotrópica ao isoproterenol 10^{-4} M.

A força dos músculos papilares do VE em resposta ao isoproterenol 10^{-4} M foi menor no grupo IM quando comparado ao Sham e OQT (Figura 16).

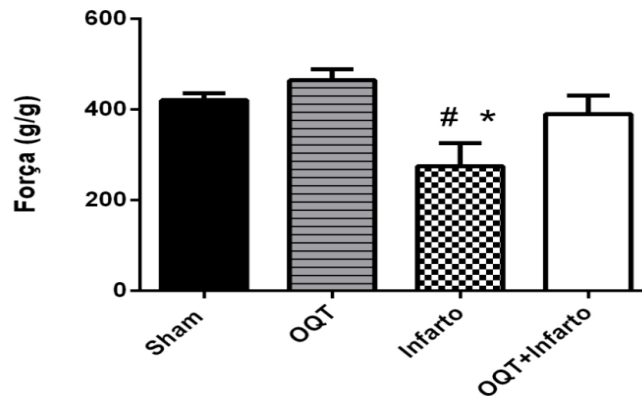


Figura 16: Força relativa (g/g) em músculos papilares do VE na presença de isoproterenol 10^{-4} M nos grupos sham (n=6), OQT (n=9), IM (n=4) e OQT+IM (n=4). Dados expressos como média \pm EPM. Análise estatística: ANOVA 1-via seguida de *post hoc* de Tukey. * $p < 0,05$ vs sham ; # $p < 0,05$ vs OQT.

5.6.2 Derivadas máxima e mínima de força na resposta inotrópica ao isoproterenol 10^{-4} M.

A derivada máxima de força na presença de isoproterenol 10^{-4} M apresentou-se diminuída nos grupos IM e OQT+IM quando comparados aos grupos sham e OQT (Figura 17).

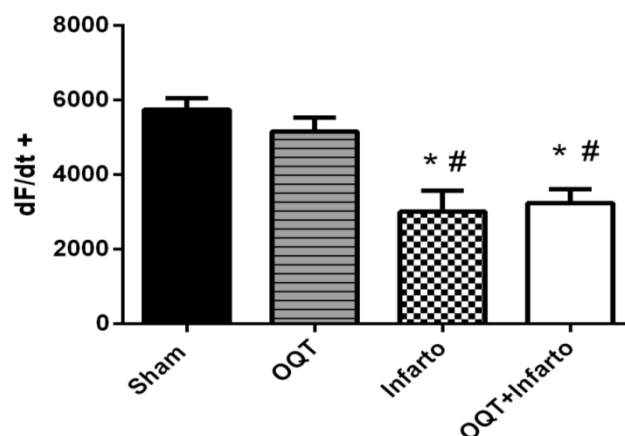


Figura 17: Derivada máxima de força em músculos papilares do VE na presença de isoproterenol 10^{-4} M nos grupos sham (n=6), OQT (n=9), IM (n=4) e OQT+IM (n=4). Dados expressos como média \pm EPM. Análise estatística: ANOVA 1-via seguida de *post hoc* de Tukey. * $p < 0,05$ vs Sham; # $p < 0,05$ vs OQT.

A derivada mínima de força na presença de isoproterenol 10^{-4} M, foi menor nos grupos IM e OQT+IM que nos grupos OQT e sham (Figura 18).

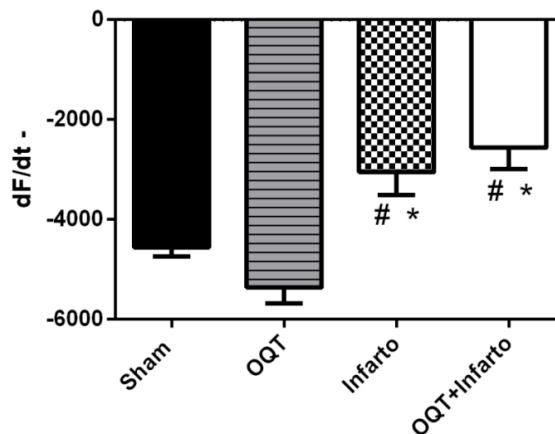


Figura 18: Derivada mínima de força em músculos papilares do VE frente ao isoproterenol 10^{-4} M nos grupos sham (n=6), OQT (n=9), IM (n=4) e OQT+IM (n=4). Dados expressos como média ± EPM. Análise estatística: ANOVA 1-via seguida de *post hoc* de Tukey. * $p < 0,05$ vs Sham, # $p < 0,05$ vs OQT.

5.7 Avaliação da cinética de ativação e relaxamento na curva dose-resposta de isoproterenol (10^{-7} a 10^{-2} M)

Os grupos IM e OQT+IM apresentaram tempo de ativação superior ao Sham em toda a curva dose-resposta, porém, esse parâmetro foi menor no grupo OQT+IM em relação ao grupo IM nas doses 1×10^{-7} , 1×10^{-6} , 1×10^{-5} e 1×10^{-2} M, indicando melhor resposta contrátil pós-infarto no grupo com deficiência de testosterona (Figura 19).

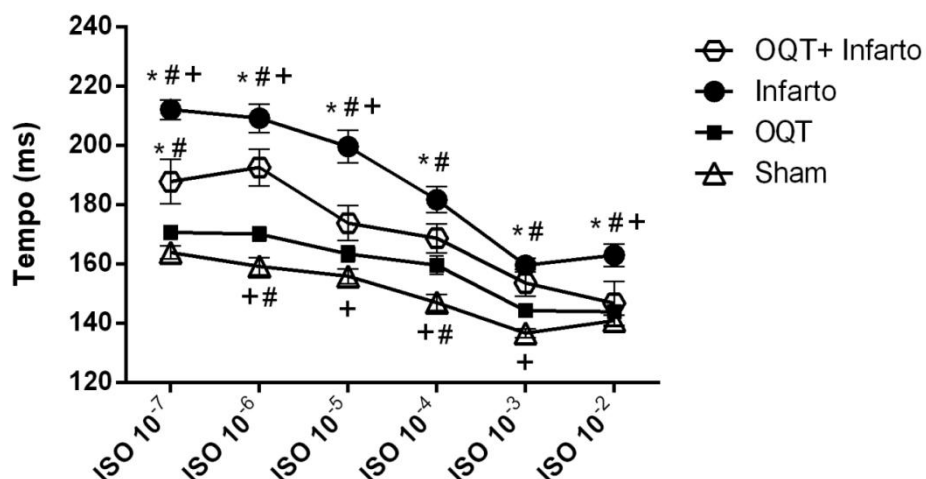


Figura 19: Tempo de ativação (ms) em músculos papilares do VE na presença de isoproterenol nas concentrações 10^{-7} a 10^{-2} M nos grupos sham (n=6), OQT (n=9), IM (n=4) e OQT+IM (n=4). Dados expressos como média ± EPM. Análise estatística: ANOVA 2 vias seguida de *post hoc* de Bonferroni. * $p < 0,05$ vs Sham; # $p < 0,05$ vs OQT; + $p < 0,05$ versus OQT+IM.

No que se refere à cinética de relaxamento dos músculos papilares de VE em resposta ao isoproterenol, observou-se que o grupo IM apresentou tempo maior que o grupo Sham durante toda a curva dose-resposta, enquanto o grupo OQT+IM só foi diferente do Sham nas doses 10^{-7} a 10^{-5} M. Além disso, a cinética de relaxamento foi melhor no grupo OQT+IM em relação ao IM nas doses 10^{-5} , 10^{-4} e 10^{-2} M. (Figura 20).

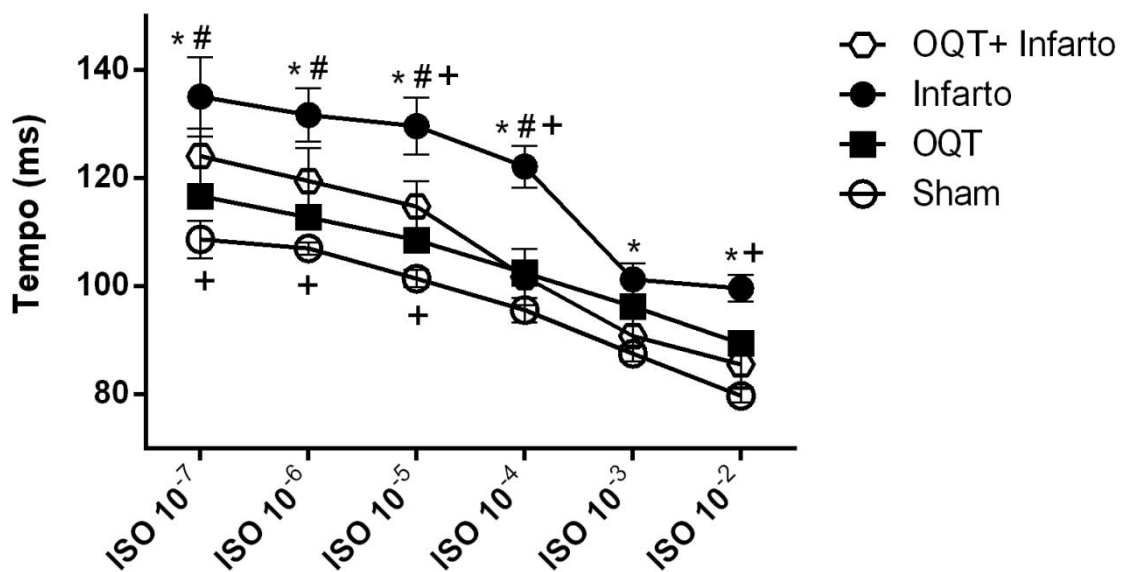


Figura 20: Tempo de relaxamento (ms) em músculos papilares do VE na presença de isoproterenol nas concentrações 10^{-7} a 10^{-2} M nos grupos sham ($n=6$), OQT ($n=9$), IM ($n=4$) e OQT+IM ($n=4$). Dados expressos como média \pm EPM. A análise estatística utilizada foi ANOVA 2 vias seguida de *post hoc* de Bonferroni. * $p < 0,05$ vs Sham; # $p < 0,05$ vs OQT; + $p < 0,05$ versus OQT+IM.

5.8 Análise ultraestrutural

5.8.1 Análise Qualitativa

Na análise qualitativa da MEV, comparamos a anatomia dos vasos nos quatro grupos de animais e foi possível observar diferenças entre eles. Os grupos sham e OQT caracterizam-se por arranjos vasculares uniformes, com orientação linear, pequenas mudanças no diâmetro dos vasos após as ramificações, bem como alterações suaves nas direções dos vasos (Figura 21).

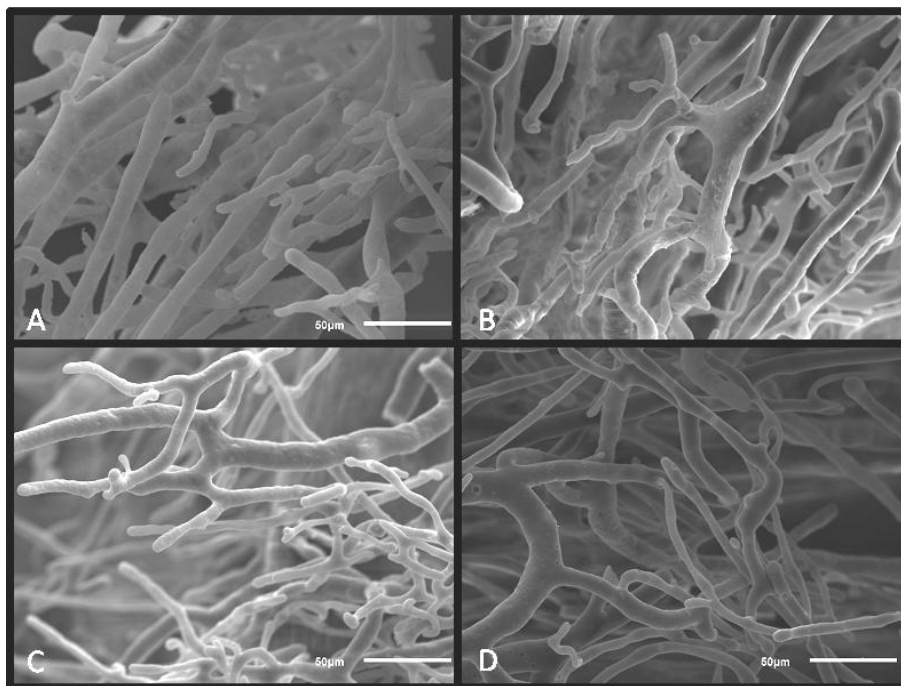


Figura 21: Imagens de MEV de corações de animais dos grupos OQT (A e B) e SHAM (C e D). Barra de escala: 50µm.

Em contraste, os grupos IM e OQT+IM caracterizaram-se por arranjos de vasos mais irregulares com forma distorcida, alterações abruptas na direção dos vasos, bem como mudanças bruscas de diâmetro após bifurcações (Figura 22).

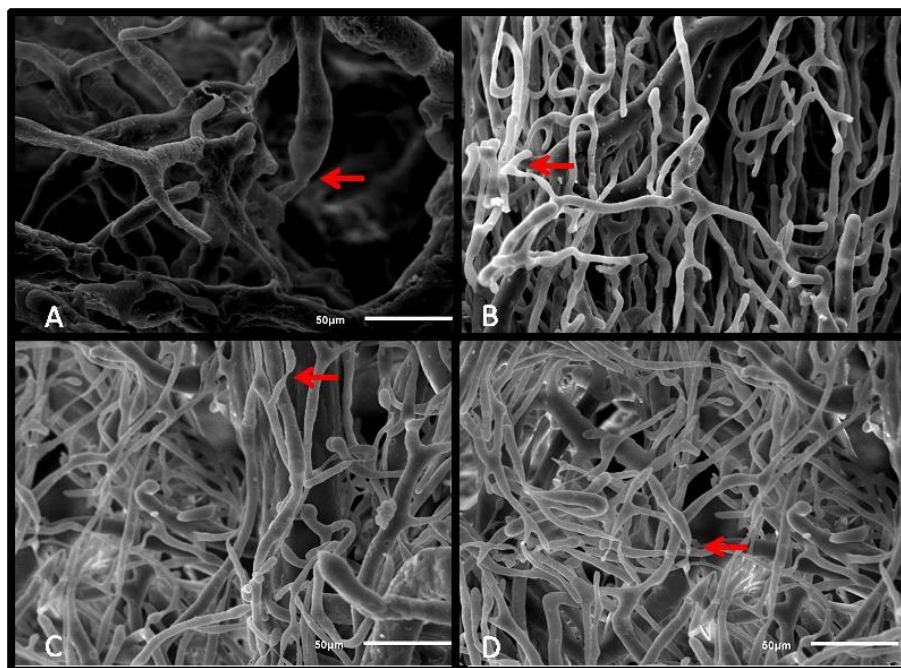


Figura 22: Imagens de MEV de corações de animais dos grupos IM (A e B) e OQT+IM (C e D). As setas indicam locais de estreitamento abrupto dos vasos sanguíneos. Barra de escala: 50µm.

5.8.2 Análise Quantitativa

5.8.2.1 Avaliação do índice de densidade vascular

A análise do índice de densidade vascular demonstrou aumento desse parâmetro nos grupos IM e OQT+IM quando comparados aos grupos Sham e OQT, porém, não foi identificada diferença entre os grupos infartados (Figura 23).

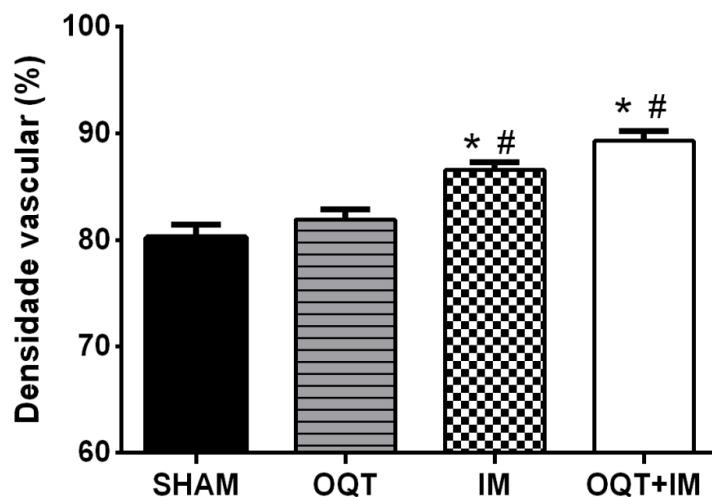


Figura 23: Densidade vascular do VE nos grupos sham (n=4), OQT(n=4), IM (n=4) e OQT+IM (n=4). Dados expressos como média \pm EPM. A análise estatística utilizada foi ANOVA 1-via seguida de *post hoc* de Tukey. * $p < 0,05$ vs Sham, # $p < 0,05$ vs OQT. Para a análise foram utilizadas 20 fotos por grupo.

6. Discussão

No presente estudo, o principal achado foi que 2 meses após IM, ratos castrados apresentaram menor área de secção transversal dos miócitos do VE e também maior força de contração e menor tempo de ativação quando comparados a animais não castrados. Essas diferenças sugerem que a ausência de testosterona é capaz de atenuar os efeitos deletérios do IM.

Sabe-se que as diferenças sexuais influenciam no desenvolvimento de doenças cardiovasculares (DCV), pois a incidência e gravidade entre as mulheres na pré-menopausa é menor do que entre os homens de idade comparável, mesmo após a correção de vários fatores de risco, mas as causas destas diferenças não são claras (PIRO et al., 2010). Essa divergência nas taxas de morbidade e mortalidade por DCV entre homens e mulheres diminui no período pós-menopausa. Uma das explicações mais utilizadas para a preponderância masculina das DCV seriam os elevados níveis de testosterona sugeridos como pró-aterogênicos e/ou a ausência do efeito protetor dos estrógenos. Dessa forma, foi sugerido que os elevados níveis de testosterona encontrados nos homens seriam deletérios ao sistema cardiovascular (SÁ et al., 2009).

A testosterona sérica diminui gradualmente à medida que os homens envelhecem (WALSH; KITCHENS, 2015) e os sinais clínicos mais facilmente reconhecidos de deficiência androgênica relativa em homens mais velhos são a diminuição da massa e da força muscular, a redução da massa óssea, presença de osteoporose e o aumento da gordura corporal central (BASSIL; ALKAADE; MORLEY, 2009). A reposição de testosterona é uma estratégia terapêutica que tem sido cada vez mais utilizada para amenizar esses sinais e sintomas. De 2001 a 2011, o uso de andrógenos entre homens acima de 40 anos aumentou mais de 3 vezes (BAILLARGEON et al., 2013). A reposição de testosterona em homens mais jovens para tratar doenças do eixo pituitário-gonadal é claramente benéfica, mas há poucos dados sobre os riscos ou benefícios da testosterona para o sistema cardiovascular de homens com declínio desse andrógeno relacionado à idade. A terapia de reposição de testosterona pode aumentar o risco de doenças cardiovasculares, piorar a disfunção cardíaca e o remodelamento após o IM (WALSH; KITCHENS, 2015).

Até a presente data, o papel dos andrógenos no coração continua controverso (LUCAS-HERALD et al., 2017). A fim de verificar as diferenças no remodelamento pós IM entre ratos castrados e não castrados, o presente estudo utilizou-se de avaliações ponderais, hemodinâmicas, histológicas, anatômicas e de função cardíaca para comparar 4 grupos animais: ratos infartados, ratos infartados e orquidectomizados, ratos orquidectomizados e ratos Sham.

Inicialmente foi realizada a avaliação ponderal dos animais com o objetivo de verificar se havia diferença no peso corporal dos grupos estudados no período de 60 dias, pois a diminuição desse parâmetro poderia ser um indicativo de morbidade nos animais, uma vez que a perda significativa de peso é uma característica importante da insuficiência cardíaca crônica avançada (ANKER; SHARMA, 2002). Para essa análise, a medida do peso corporal foi realizada quinzenalmente, permitindo assim a verificação da variação desse parâmetro entre os grupos no decorrer do tempo. Nas primeiras duas semanas não foram observadas diferenças entre os grupos, porém, na semana 4 o grupo IM apresentou peso corporal menor que os grupos Sham e OQT+IM. Na semana 6 o peso corporal do grupo IM foi menor que dos grupos Sham, OQT e OQT + IM. Na semana 8, o peso do grupo IM só foi menor que o do grupo Sham. Sabe-se que a mudança de peso após o IM pode afetar a trajetória da doença e perda de peso maior que 5% foi associada com aumento de 70% no risco de mortalidade por todas as causas e um aumento similar na mortalidade cardiovascular em humanos (LOPEZ-JIMENEZ et al., 2007). Estudo de ONO et al., 1998 mostrou também redução significativa no peso corporal de ratos infartados quando comparados a ratos sham nas semanas 1, 8 e 20 após indução do IM. Através da avaliação ponderal foi possível verificar maior perda de peso no grupo IM em relação ao grupo OQT+IM nas semanas 4 e 6, porém, essa diferença não se manteve na semana 8.

Ainda dentro da avaliação ponderal, realizou-se o cálculo da razão peso do coração/peso corporal, a fim de investigar a presença de hipertrofia cardíaca. Esse parâmetro foi maior nos grupos IM e OQT+IM em relação aos grupos Sham e OQT. Esse aumento encontrado nos grupos submetidos ao IM ocorre porque no processo de remodelamento ventricular pós-IM a perda de

tecido miocárdico funcional resulta em adaptação hipertrófica reativa dos miócitos remanescentes viáveis (ANVERSA et al., 1991). A hipertrofia é uma resposta adaptativa durante o remodelamento pós-infarto que compensa o aumento da carga, atenua a dilatação progressiva e estabiliza a função contrátil (SUTTON; SHARPE, 2000). No início do processo de hipertrofia cardíaca, os miócitos individuais crescem em comprimento e/ou largura como meio de aumentar a função da bomba cardíaca e diminuir a tensão da parede ventricular induzindo um estado de "hipertrofia compensada". No entanto, em longo prazo, a hipertrofia miocárdica predispõe indivíduos à insuficiência cardíaca, arritmia e morte súbita (HEINEKE; MOLKENTIN, 2006). Dessa forma, essa análise permitiu identificar a presença de hipertrofia cardíaca pós IM nos grupos IM e OQT+IM, mas não indicou diferença entre esses dois grupos.

A hipertrofia cardíaca pode ser quantificada através da análise histológica com medida da área de secção transversal dos miócitos do VE na região remota ao IM. No presente estudo, esse parâmetro apresentou-se aumentado nos grupos IM e OQT+IM em relação aos grupos Sham e OQT evidenciando o processo de remodelamento tardio pós-infarto presente naqueles grupos. Além disso, verificou-se que a área de secção transversal dos miócitos foi menor no grupo OQT+IM quando comparado ao grupo IM, indicando que a castração foi capaz de amenizar o processo de hipertrofia cardíaca adversa pós IM. A diferença entre os grupos IM e OQT+IM evidencia a má influência da testosterona no remodelamento patológico após o infarto do miocárdio, corroborando experimentos prévios realizados tanto *in vitro* quanto *in vivo* (MARSH et al., 1998; CAVASIN et al., 2003). Estudo de Marsh et al., 1998, mostrou que o gene do receptor de andrógeno é expresso especificamente em miócitos cardíacos e que os andrógenos podem mediar uma resposta hipertrófica significativa diretamente nessas células. Cavašin et al., 2003, verificaram que camundongos castrados e infartados apresentaram redução significativa da taxa de ruptura cardíaca, melhora na função do VE e diminuição do tamanho dos miócitos em comparação a animais infartados com preservação dos testículos.

Sabe-se que após o IM, o dano cardíaco pode resultar também em alterações pulmonares e ratos com grandes infartos desenvolvem progressiva

hipertensão pulmonar e hipertrofia ventricular esquerda com importante remodelamento estrutural pulmonar caracterizado pela proliferação de miofibroblastos (JASMIN et al., 2003). Esse remodelamento promove o aumento da razão peso do pulmão/peso corporal nos grupos infartados e é indicativo de falência cardíaca crônica (HUANG et al., 2000). Para verificar a ocorrência ou não de lesão pulmonar entre os grupos, realizou-se o cálculo da razão peso do pulmão/peso corporal. Esse parâmetro apresentou-se aumentado nos grupos IM e OQT+IM em relação aos grupos Sham e OQT indicando a presença de remodelamento pulmonar nos grupos IM e OQT+IM, porém sem diferença entre eles.

Outro achado muito comum após o IM é a presença de edema pulmonar, o qual pode ser verificado através do aumento do teor de água nos pulmões, que é obtido pela seguinte fórmula:

$$\text{Teor de água nos pulmões (\%)} = \left[\frac{(\text{peso úmido dos pulmões} - \text{peso seco dos pulmões})}{\text{peso úmido dos pulmões}} \right] \times 100$$

Os grupos experimentais não apresentaram diferença em relação a esse parâmetro, o que corrobora achados de Jasmin et al., 2003; Dixon et al., 2013 e Huang et al., 2000 que também não encontraram alteração no teor de água nos pulmões de ratos 2 meses após IM quando comparados a ratos sham. A disfunção aguda do VE geralmente leva a uma elevação da pressão microvascular pulmonar (Pmv) seguida por edema agudo de pulmão. No entanto, elevações crônicas na Pmv levam ao espessamento da barreira alveolar-capilar e à redução do coeficiente de filtração capilar, com diminuição do teor de água dos pulmões (DIXON et al., 2013). Segundo Huang et al., 2000, alterações na morfologia vascular e alveolar pulmonar sugerem que o remodelamento pulmonar em resposta à insuficiência cardíaca crônica contribui para a ocorrência de adaptações fisiológicas que resultam em resistência à formação de edema na insuficiência cardíaca. Dessa forma, o remodelamento pulmonar contribui para que o conteúdo de água no pulmão não se altere na falência cardíaca crônica (HUANG et al., 2000). Diante do exposto, a ausência de diferença no teor de água nos pulmões dos grupos de animais do presente estudo pode ser resultado do processo de remodelamento tardio pós IM nos grupos infartados, uma vez que essa análise foi realizada oito semanas após a

indução do IM. Esses dados evidenciam a importância da realização tanto do cálculo da razão peso do pulmão/peso corporal quanto do teor de água nos pulmões, a fim de diferenciar edema pulmonar do processo de remodelamento estrutural dos pulmões (JASMIN et al., 2003).

Além das alterações pulmonares, o remodelamento cardíaco pós-IM envolve mudanças fenotípicas na matriz extracelular do coração, o que resulta na fibrose miocárdica, consequência de um desequilíbrio entre a produção e degradação de colágeno (STEFANON et al., 2013). A morte dos miócitos desencadeia intensa reação inflamatória levando à infiltração do infarto por leucócitos ativados. O ambiente pró-inflamatório está associado à ativação de proteases e à degradação da matriz. À medida que os fagócitos eliminam as células mortas e dos detritos da matriz, começa a fase de reparação. Os miofibroblastos acumulam-se na área infartada e produzem grandes quantidades de proteínas da matriz extracelular. Esta matriz à base de colágeno acabará por se tornar uma cicatriz madura que fornece suporte mecânico para o coração infartado (DOBACZEWSKI et al., 2010). O colágeno é um importante componente da matriz extracelular que fornece força e rigidez ao miocárdio. Além disso, a organização do colágeno fornece um suporte estrutural para os miócitos e, como parte desse suporte, as fibras de colágeno fornecem conexões entre os miócitos (designadas por "*struts* de colágeno") que são consideradas importantes para a coesão das células (WHITTAKER et al., 1991).

Nesse estudo, foi feita a quantificação de colágeno intersticial no VE através de análise histológica na região remota ao IM a fim de verificar se houve diferença na quantidade de colágeno no miocárdio entre os grupos de animais. Os resultados mostraram um aumento significativo na porcentagem de colágeno nos grupos IM e OQT+IM em relação aos grupos Sham e OQT, porém, não foi encontrada diferença entre os grupos IM e OQT+IM. Sabe-se que a cicatrização de feridas após o IM envolve o desenvolvimento de uma cicatriz rica em matriz extracelular. No entanto, o depósito de colágeno, que contribui para o remodelamento adverso, também ocorre no miocárdio não isquêmico dos ventrículos esquerdo e direito (STEFANON et al., 2013), o que explica o aumento do colágeno intersticial na área remota ao IM nos grupos IM

e OQT+IM. O tamanho, localização, composição, estrutura e propriedades mecânicas da cicatriz são todos determinantes críticos do destino dos pacientes que sobrevivem ao infarto inicial (RICHARDSON et al., 2015). A semelhança na quantidade de colágeno entre os grupos IM e OQT+IM pode indicar que a testosterona não possui papel preponderante nesse aspecto do remodelamento cardíaco pós-IM.

As alterações morfológicas do coração infartado contribuem para a ocorrência de alterações na hemodinâmica cardíaca, a qual também foi objeto de investigação nesse estudo. A avaliação hemodinâmica consistiu na medida de parâmetros ventriculares (pressão sistólica no VE, pressão diastólica final no VE e derivadas positiva e negativa de pressão ventricular esquerda) e parâmetros arteriais (frequência cardíaca, pressão sistólica, diastólica e média).

Na avaliação da hemodinâmica ventricular, esse estudo encontrou que a PdfVE nos grupos IM e OQT+IM foi maior que nos grupos Sham e OQT. Essa alteração nos grupos infartados indica prejuízo da função ventricular, uma vez que a detecção hemodinâmica da disfunção ventricular é caracterizada por um aumento perceptível da PdfVE (TUCCI, 2010). A alteração desse parâmetro é proveniente do aumento abrupto da pressão de enchimento dos ventrículos esquerdos em corações com grandes áreas de IM, o que pode refletir uma perda crítica de tecido contrátil combinada com alongamento discinético do segmento infartado bem como mudanças na complacência ventricular esquerda resultantes da cicatriz que ocupa uma grande fração da câmara (PFEFFER et al., 1979). Portanto, o processo de remodelamento desempenha papel fundamental na fisiopatologia da disfunção ventricular, já que as alterações genéticas, estruturais e bioquímicas desse processo vão resultar em progressiva deterioração da capacidade funcional do coração (MINICUCCI et al., 2010). O infarto do miocárdio associado cronicamente à dilatação ventricular e ao aumento da pressão diastólica final do ventrículo esquerdo resulta em uma elevação marcada no estresse diastólico de parede. Assim, a sobrecarga diastólica parece constituir a alteração hemodinâmica predominante no infarto do miocárdio curado (ANVERSA et al., 1991).

Dentre os parâmetros da hemodinâmica arterial, a única diferença encontrada foi em relação à pressão diastólica, a qual se apresentou

aumentada nos grupos IM e OQT+IM em relação ao grupo sham, o que pode ser consequência da estimulação do sistema nervoso simpático (SNS). Sabe-se que na insuficiência cardíaca pós IM, ocorre uma interação constante entre a disfunção miocárdica subjacente e os mecanismos neuro-humorais compensatórios que são ativados em um esforço para manter o débito cardíaco em face do declínio da função cardíaca (LYMPEROPOULOS; RENGU; KOCH, 2013). A hiperatividade simpática é um dos mecanismos neuro-humorais ativados em consequência do prejuízo da função cardíaca subjacente ao processo de remodelamento do coração (TRIPOSKIADIS et al., 2009). A estimulação excessiva do SNS é evidenciada pelo aumento dos níveis plasmáticos de norepinefrina, do fluxo simpático central e da liberação plasmática de NE a partir das fibras nervosas simpáticas ativadas (ZHANG et al., 2014). Sabe-se também que a estimulação simpática observada na insuficiência cardíaca está intimamente relacionada a anormalidades nos reflexos cardiovasculares. Os reflexos cardiovasculares simpato-inibitórios, como o reflexo barorreceptor arterial, são significativamente suprimidos, enquanto os reflexos simpato-excitatórios, incluindo o reflexo aferente simpático cardíaco e o reflexo quimiorreceptor arterial, são aumentados (TRIPOSKIADIS et al., 2009). Estas alterações são inicialmente capazes de compensar a função miocárdica deprimida e preservar a homeostase cardiovascular. A longo prazo, no entanto, a função cardíaca sucumbe aos seus efeitos deletérios na estrutura e no desempenho cardíaco, levando à descompensação cardíaca e piorando progressivamente a função (LYMPEROPOULOS; RENGU; KOCH., 2013).

Durante o remodelamento pós-IM, o sistema adrenérgico também altera a contratilidade miocárdica, na tentativa de fornecer um débito cardíaco suficiente. O efeito do SNS na contratilidade ocorre através da regulação do acoplamento excitação-contração em cardiomiócitos via AMPc/PKA. Após a ativação do receptor beta-adrenérgico, a adenilil ciclase aumenta a conversão de ATP em AMPc, o que ativa a PKA. A PKA fosforila vários componentes da via de acoplamento excitação-contração como, canais de Ca^{2+} tipo L, fosfolambam e troponina I causando um aumento no inotropismo e lusitropismo. A fosforilação do canal de Ca^{2+} do tipo L aumenta o tamanho da

corrente de cálcio, causando assim uma maior liberação de Ca^{2+} induzida por Ca^{2+} do retículo sarcoplasmático (PARKS; HOWLETT, 2013). Fosfolamban é uma proteína que atua inibindo a Serca. A fosforilação de fosfolamban por proteínas quinases dependente de AMP cíclico ou dependente de calmodulina (PKA ou CaMKII) impede essa inibição da SERCA, aumentando assim, a captação de Ca^{2+} , resultando em um decaimento mais rápido do cálcio citoplasmático. A fosforilação da troponina I contribui ainda para o relaxamento, promovendo a dissociação do Ca^{2+} dos miofilamentos (BERS, 2002; PARKS; HOWLETT, 2013).

Na falência cardíaca pós-IM ocorrem alterações moleculares nos componentes da via de sinalização do receptor beta-adrenérgico nos miócitos, incluindo uma diminuição na densidade desses receptores, desacoplamento dos receptores β 1-adrenérgico da proteína G estimulatória (Gs), com aumento da proteína G inibitória (Gi) e prejuízo na sinalização da via AMPc/PKA (TRIPOSKIADIS et al., 2009). Para avaliar se entre os grupos de animais havia diferença na contratilidade cardíaca após estimulação β -adrenérgica, realizou-se a medida dos tempos de ativação e relaxamento frente a doses crescentes de isoproterenol (10^{-7}M a 10^{-2}M). No que se refere à cinética de ativação, verificamos que na curva dose-resposta, os grupos infartados apresentaram tempo de ativação superior ao sham, porém, esse parâmetro foi menor no grupo OQT + IM que no grupo IM nas doses 1×10^{-7} , 1×10^{-6} , 1×10^{-5} e $1 \times 10^{-2}\text{M}$, indicando melhor resposta contrátil pós-infarto no grupo com deficiência de testosterona. Os grupos IM e OQT+IM também apresentaram tempo de relaxamento mais longo quando comparados ao Sham, porém, novamente esse aumento foi de menor magnitude no grupo OQT+IM em relação ao IM, indicando que a deficiência de testosterona contribuiu para amenizar os prejuízos da resposta beta-adrenérgica na cinética de ativação e relaxamento pós-IM. Esses dados corroboram estudo de Ribeiro Júnior et al., 2018 que encontraram que animais castrados e infartados tiveram força de contração preservada frente a estimulação com doses crescentes de agonista beta-adrenérgico enquanto os animais apenas infartados tiveram redução desse parâmetro.

A avaliação da contratilidade cardíaca após a estimulação beta-adrenérgica também foi realizada através da medida da força de contração e das derivadas máxima e mínima de força (dF/dt_{\pm}) utilizando isoproterenol na concentração de $1 \times 10^{-4} M$. No que se refere à força de contração, foi possível verificar que o grupo IM apresentou diminuição desse parâmetro, como já esperado (SJAASTAD et al., 2005) quando comparado aos grupos Sham e OQT. Por outro lado, a força desenvolvida pelo grupo OQT+IM foi similar ao sham e OQT, evidenciando que a deficiência de testosterona contribuiu para a melhora da força de contração pós-IM frente ao agonista beta-adrenérgico. Na avaliação das derivadas máxima e mínima de força após a estimulação beta-adrenérgica com a dose de $1 \times 10^{-4} M$ de isoproterenol, os grupos IM e OQT+IM apresentaram diminuição desses parâmetros quando comparados aos grupos Sham e OQT. Sabe-se que o efeito da estimulação beta-adrenérgica na contração isométrica de músculos papilares isolados de ratos infartados é reduzido quando comparado a ratos não-infartados (SARAIVA et al., 2003). Após o IM, a deterioração progressiva da função cardíaca resulta em estímulo simpático exagerado com acentuada dessensibilização beta-adrenérgica observada no ventrículo. Embora possa ter efeito protetor para um coração metabolicamente comprometido, essa dessensibilização carrega o custo de prejudicar a reserva inotrópica cardíaca (BASSANI & BASSANI, 2005).

A contratilidade dos músculos papilares do VE foi avaliada em situação basal (na presença de concentração extracelular de 1,25mM de cálcio) através dos parâmetros força desenvolvida (g/g), tempo de ativação, tempo de relaxamento e derivadas positiva e negativa de força (dF/dt_{\pm}). No que se refere à força desenvolvida (g/g) pelos músculos papilares do VE, verificou-se que esse parâmetro foi menor nos animais do grupo IM comparado aos demais grupos. A diminuição de força encontrada no grupo IM pode ser explicada pela disfunção sistólica do miocárdio, a qual é caracterizada tanto pela redução da velocidade de contração quanto pela magnitude atenuada da contração, resultando em força máxima reduzida em animais com insuficiência cardíaca pós IM (SJAASTAD ET AL., 2003). Já o fato da força desenvolvida pelo grupo OQT+IM ter sido maior que do grupo IM indica que a deficiência de testosterona amenizou os efeitos deletérios pós IM, sugerindo que esse

hormônio contribuiu para o prejuízo da contratilidade após a injúria. Os achados desse estudo corroboram os de Ribeiro Júnior, et al., 2018 que demonstraram que as alterações celulares induzidas pela deficiência de testosterona preveniram a disfunção da contratilidade causada pelo IM nos músculos papilares e aumentaram o transiente de cálcio 8 semanas após o início do evento.

O tempo de ativação, o qual corresponde à duração da sístole (PERON et al., 2006) foi maior no grupo infarto quando comparado aos grupos sham, OQT e OQT+IM e não houve diferença no tempo de relaxamento entre os grupos estudados. Sabe-se que em animais com disfunção diastólica ocorre redução na velocidade de encurtamento (ITO et al. 2000; SJAASTAD et al., 2002b), o que associado a redução da força de contração contribui para a diminuição da contratilidade cardíaca (SJAASTAD; WASSERSTROM.; SEJERSTED, 2003). Nesse aspecto, percebe-se que os ratos do grupo OQT+IM tiveram menor tempo de ativação, comparado ao grupo IM, indicando assim que a castração amenizou o prejuízo contrátil pós IM. Os efeitos da testosterona na função contrátil cardíaca podem surgir através de efeitos nos componentes da via de acoplamento excitação-contração no nível do miócito (AYAZ; HOWLETT, 2015). A eficiência do gatilho (o tamanho da corrente de cálcio tipo L) para causar a liberação de Ca^{2+} do retículo sarcoplasmático foi denominada 'ganho' do acoplamento excitação-contração. O ganho do acoplamento excitação-contração na insuficiência cardíaca é claramente reduzido pelo baixo conteúdo de Ca^{2+} do retículo (SJAASTAD; WASSERSTROM.; SEJERSTED, 2003). O principal mecanismo pelo qual o Ca^{2+} liberado é transportado de volta para o retículo é a SERCA. Estudo de Ribeiro Júnior et al., 2018 encontrou aumento da expressão da proteína SERCA no ventrículo esquerdo de animais infartados com deficiência de testosterona. Esse grupo também apresentou aumento na razão SERCA/fosfolamban e na fosforilação de fosfolamban. Sabe-se que em corações com insuficiência cardíaca a função da SERCA é reduzida (BERS, 2008), portanto, os aumentos da expressão dessa proteína em ratos castrados e infartados bem como o aumento na fosforilação de fosfolamban podem

ajudar a explicar a melhor cinética de ativação no grupo OQT+IM em relação ao IM.

Nesse estudo encontrou-se que a taxa máxima de desenvolvimento de força foi menor nos grupos IM e OQT+IM em relação ao sham e que em relação ao grupo OQT apenas o grupo OQT+IM apresentou valor menor, porém não encontramos diferença entre os grupos no declínio de força (dF/dt). Sabe-se que o remodelamento pós-IM é associado com a diminuição do desenvolvimento de tensão nos músculos papilares de ratos infartados e taxa reduzida de geração de força para os músculos papilares (BOCALINI et al., 2012). A amplitude acentuadamente diminuída e o tempo-curso mais lento do transiente de Ca^{2+} nos miócitos coincidem com redução semelhante no encurtamento de células e no atraso de relaxamento (CURL et al., 2009).

Outra vertente do presente estudo consistiu na avaliação anatômica do leito coronariano nos grupos de animais através da técnica de moldagem vascular por corrosão associada a MEV. Sabe-se que após o IM, um importante fator para a viabilidade cardíaca é a presença de circulação colateral. A distribuição do fluxo sanguíneo colateral dentro do leito de infarto ocluído está relacionada à viabilidade miocárdica (SABIA et al., 1992). A vasculatura do coração assegura as homeostases metabólicas e estruturais desse órgão. A perfusão adequada fornecida pelos vasos sanguíneos é crucial para o crescimento e sobrevivência dos cardiomiócitos. A perfusão inadequada do músculo cardíaco pode contribuir para uma hibernação miocárdica irreversível e diminuição da função contrátil (AWADA, 2016).

A angiogênese, isto é, a formação de novos vasos sanguíneos, é um fenômeno crucial na embriogênese humana, e também no desenvolvimento de certas doenças. Tanto a angiogênese excessiva quanto a angiogênese insuficiente são frequentemente vistas em condições patológicas. Não se sabe se o excesso ou a falta de angiogênese constituem a patogênese em tais doenças, mas é provável que seja parcialmente responsável pelo quadro clínico (MOTTA et al., 1992). Atualmente, a microscopia eletrônica de varredura é um dos métodos mais utilizados para demonstrar a arquitetura tridimensional da microvasculatura de vários órgãos e tecidos, tanto em humanos quanto em animais experimentais, em diferentes estágios de desenvolvimento e idade

(GIUVĂRĂȘTEANU, 2007). Moldes vasculares por corrosão têm sido utilizados durante cerca de 40 anos para produzir réplicas da vasculatura normal e anormal e microvasculatura de vários órgãos e tecidos que podem ser vistos ao nível ultra-estrutural. Em combinação com MEV, a aplicação primária da moldagem por corrosão é descrever a morfologia e distribuição anatômica dos vasos sanguíneos nesses tecidos (HOSSLER; DOUGLAS, 2001). Através da combinação dessas duas metodologias, realizou-se avaliação qualitativa e quantitativa de moldes vasculares dos corações dos ratos dos quatro grupos experimentais.

Na avaliação qualitativa, buscou-se diferenciar os grupos quanto às características morfológicas dos vasos sanguíneos. Foi possível observar que os grupos Sham e OQT caracterizaram-se por arranjos vasculares uniformes, com orientação linear, pequenas mudanças no diâmetro dos vasos após as ramificações, bem como alterações suaves nas direções dos vasos. Em contraste, os grupos IM e OQT+IM caracterizaram-se por arranjos de vasos irregulares com forma distorcida, alterações abruptas na direção dos vasos, bem como mudanças bruscas de diâmetro após bifurcações, alterações já descritas na literatura como características do leito coronariano de animais com insuficiência cardíaca (ARANGANNAL et al., 2008; CHEN et al., 2017).

Na análise quantitativa, avaliou-se o índice de densidade vascular, o qual apresentou-se aumentado nos grupos IM e OQT+IM quando comparados aos grupos sham e OQT. Esse achado corrobora dados de Chen et al., 2017 que encontrou aumento da densidade capilar no miocárdio de ratos submetidos a protocolo de isquemia/reperfusão miocárdica quando comparados com ratos controle. Um desequilíbrio no crescimento dos vasos sanguíneos contribui para a patogênese de inúmeras desordens. (CARMELIET, 2005). A proliferação vascular induzida por hipertrofia e isquemia contribui para a angiogênese dos capilares, porém as conseqüências do remodelamento vascular são prejudiciais nos corações com insuficiência cardíaca, pois além do aumento do número de capilares, ocorre também alteração da estrutura funcional dos mesmos (CHEN et al., 2017). A semelhança no índice de densidade vascular entre os grupos IM e OQT+IM pode indicar que a testosterona não contribuiu significativamente para o processo de angiogênese pós-IM.

7. CONCLUSÃO

A deficiência de testosterona, induzida por castração em ratos, alterou o padrão de remodelamento tardio pós-infarto, quando comparado a animais não castrados. A deficiência desse andrógeno resultou em menor grau de hipertrofia cardíaca patológica e melhora em parâmetros de contratilidade dos músculos papilares do VE, como: força de contração (g/g) e menor tempo de ativação, além de melhor resposta contrátil frente ao agonista beta-adrenérgico nos parâmetros força de contração (g/g) em presença de isoproterenol 10^{-4} M e cinética de ativação e relaxamento na curva dose-resposta variando de 1×10^{-7} a 1×10^{-2} M do mesmo agonista. Animais castrados e não castrados não apresentaram diferença significativa em parâmetros como quantidade de colágeno intersticial, morfologia do leito vascular e densidade vascular, indicando que o principal efeito da testosterona no remodelamento pós-IM ocorre no miócito, principalmente através da indução de hipertrofia patológica e alteração da função contrátil.

8. REFERÊNCIAS

ALMEIDA, S. A.; CLAUDIO, E. R. G.; MENGAL, V. F.; OLIVEIRA, S. D.; MERLO, E.; PODRATZ, P. L.; GOUVEA, S. A.; GRACELI, J. B.; ABREU, G. R. Exercise Training Reduces Cardiac Dysfunction and Remodeling in Ovariectomized Rats Submitted to Myocardial Infarction. **Plos One**, v.9, n.12, p.1-18, 2014.

ANKER SD, SHARMA R. The syndrome of cardiac cachexia. **Int J Cardiol**, p.51-66. Review. 2002

ANVERSA P, OLIVETTI G, CAPASSO JM. Cellular basis of ventricular remodeling after myocardial infarction. **Am J Cardiol**, v.68, n.14, p.7D-16D, 1991.

ARANGANNAL, A.; MCGARRITY, A.; WHEATLEY, D. J.; BELCHER, P. R. Microvascular preconditioning is not detectable by corrosion casting in the isolated perfused rat heart after 30 minutes of ischaemia. **Scandinavian Cardiovascular Journal**, v.42, p.90-95, 2008.

ARAUJO, A. B.; O'DONNELL, A. B.; BRAMBILLA, D. J.; SIMPSON, W. B.; LONGCOPE, C.; MATSUMOTO, A. M.; MCKINLAY, J. B. Prevalence and incidence of androgen deficiency in middle-aged and older men: estimates from the Massachusetts Male Aging Study. **J Clin Endocrinol Metab.**, v.89, n.12, p.5920-6, 2004.

AWADA, H. K.; HWANG, M. P.; WANG Y. Towards comprehensive cardiac repair and regeneration after myocardial infarction: Aspects to consider and proteins to deliver. **Biomaterials**, v. 82, p. 94-112, 2016.

AYAZ, O.; HOWLETT, S. E. Testosterone modulates cardiac contraction and BAILLARGEON J, URBAN RJ, OTTENBACHER KJ, PIERSON KS, GOODWIN JS. Trends in androgen prescribing in the United States, 2001 to 2011. **JAMA Intern Med**, v.173, n.15, p.1465-6, 2013.

BASSANI JW, BASSANI RA. SERCA upregulation: breaking the positive feedback in heart failure? **Cardiovasc Res**, v.67, n.4, p.581-2, 2005.

BASSIL N, ALKAADE S, MORLEY JE. The benefits and risks of testosterone replacement therapy: a review. **Ther Clin Risk Manag**, v.5, n.3, p.427-48, 2009.

BELL, J. R.; MELLOR, K. M.; WOLLERMANN, A. C.; DELBRIDGE, L. M. D. Cardiac ischaemic stress: Cardiomyocyte Ca²⁺, sex and sex steroids. **Clinical and Experimental Pharmacology and Physiology**, V. 38, P.717–723, 2011.

BERS D. M. Cardiac excitation-contraction coupling. **Nature.**, v.415, n.6868, p.198-205, 2002.

BERS, D. M. Calcium Cycling and Signaling in Cardiac Myocytes. **Annu. Rev. Physiol**, v. 70, p.23–49, 2008.

BHATT, A. S.; AMBROSY, A. P.; VELAZQUEZ, E. J. Adverse Remodeling and Reverse Remodeling After Myocardial Infarction. **Curr Cardiol Rep**, v.19, n.71, p. 1-10, 2017.

BOATENG, S.; SANBORN, T. Acute myocardial infarction. **Disease-a-Month**, v. 59, p. 83–96, 2013.

BOCALINI DS1, DOS SANTOS L, ANTONIO EL, SANTOS AA, DAVEL AP, ROSSONI LV, VASSALO DV, TUCCI PJ. Myocardial remodeling after large infarcts in rat converts post rest-potential in force decay. **Arq Bras Cardiol.**, v.98, n.3, p.243-51, 2012.

calcium homeostasis: cellular and molecular mechanisms. **Biology of Sex Differences**, v.6; n.9, p.1-15, 2015.

CAPPER, C. P.; RAE, J. M.; AUCHUS, R. J. The metabolism, analysis, and targeting of steroid hormones in breast and prostate cancer. **Horm Cancer**, v.7, n.3, p. 149–164, 2016.

CARMELIET, P. Angiogenesis in life, disease and medicine. **Nature**, v.438, n.15, p.932-936, 2005.

CAVASIN, M. A.; SANKEY, S. S.; YU, A.; MENON, S.; YANG, X. Estrogen and testosterone have opposing effects on chronic cardiac remodeling and function in mice with myocardial infarction. **Am J Physiol Heart Circ Physiol**, v. 284, p. H1560–H1569, 2003.

CAVASIN, M. A.; TAO Z.; MENON, S.; YANG, X. Gender differences in cardiac function during early remodeling after acute myocardial infarction in mice. **Life Sciences**, v.75, p. 2181–2192, 2004.

CHEN, J.; YANIZ-GALENDE, E; KAGAN, H. J.; LIANG, L.; HEKMATY, S.; GIANNARELLI, C.; AND HAJJAR, R. Abnormalities of capillary microarchitecture in a rat model of coronary ischemic congestive heart failure. **Am J Physiol Heart Circ Physiol**, v.308, p. H830–H840, 2015.

COHN, J. N.; FERRARI, R.; MD, SHARPE, N. Cardiac Remodeling—Concepts and Clinical Implications: A Consensus Paper From an International Forum on Cardiac Remodeling. **Journal of the American College of Cardiology**, v. 35, N. 3, 569-582, 2000.

COLOMBO, A.; PROIETTI, R.; CULIC´, V.; LIPOVETZKY, N.; VIECCA, M; DANNA, P. Triggers of acute myocardial infarction: a neglected piece of the puzzle. **J Cardiovasc Med**, v. 15, p.1–7, 2014.

CURL, C. L.; DELBRIDGE, L. M. D.; CANNY, B. J.; WENDT, I. R. Testosterone Modulates Cardiomyocyte Ca²⁺ Handling and Contractile Function. **Physiol. Res.**, v.58, p.293-297, 2009.

DEDKOV, E. I.; BOGATYRYOV, Y.; PAVLIAK, K.; SANTOS, A. T.; CHEN, Y.; ZHANG, Y.; PINGITORE, A. Sex-related differences in intrinsic myocardial properties influence cardiac function in middle-aged rats during infarction-induced left ventricular remodeling. **Physiological Reports**, v. 4, n. 11, p. 1-22, 2016.

DIXON D. L.; MAYNE G. C.; GRIGGS K. M.; DE PASQUALE C. G.; BERSTEN A.D. Chronic elevation of pulmonary microvascular pressure in chronic heart failure reduces bi-directional pulmonary fluid flux. **Eur J Heart Fail.**, v.4, p.368-75., 2013.

DOBACZEWSKI, M.; GONZALEZ-QUESADA, C.; FRANGOGIANNIS, N. G. The extracellular matrix as a modulator of the inflammatory and reparative response following myocardial infarction. **Journal of Molecular and Cellular Cardiology**, v.48, p. 504–511, 2010.

DURAN, J.; OYARCE, C.; PAVEZ, M. VALLADARES, D.; BASUALTO-ALARCON, C.; LAGOS, D.; BARRIENTOS, G.; TRONCOSO, M. F.; IBARRA, C.; ESTRADA, M. GSK-3 β /NFAT Signaling Is Involved in Testosterone-Induced Cardiac Myocyte Hypertrophy. **PLoS ONE**, v.11, n.12, p.1-18, 2016.

ELSHARBINY, A.; TRICOMI, M.; BHATT D.; DANDAPANTULA, H. K. State-of-the-Art: a Review of Cardiovascular Effects of Testosterone Replacement Therapy in Adult Males. **Curr Cardiol Rep**, v. 19, n. 35, 2017.

ER, F.; MICHELS, G.; BRANDT, M. C.; KHAN, I.; HAASE, H.; EICKS, M.; LINDNER, M.; HOPPE, U. C. Impact of testosterone on cardiac L-type calcium channels and Ca²⁺ sparks: Acute actions antagonize chronic effects. **Cell Calcium**, v.41, p.467–477, 2007.

FERNANDES, A. A.; RIBEIRO JR., R. F.; MOURA, V. G. C.; SIMAN, F. D.; DIAS, F. M. V.; ZOGHAIB, J.; FRIZERA, VASSALLO, P. F.; VASSALLO, D. V.; STEFANON I. SERCA-2a is involved in the right ventricular function following myocardial infarction in rats. **Life Sciences**, v. 124, p. 24–30, 2015.

FEUERSTEIN, Z. G.; WECK, P. K. Cardiac Remodeling: From Concepts to Therapeutics. **Heart Failure Reviews**, v. 4, p. 7-19, 1999.

FRANCIS, J. Weiss R. M.; Wei S. G.; Johnson A. K.; Felder R. B. Progression of heart failure after myocardial infarction in the rat. **American Journal Physiology Regulatory, Integrative and Comparative Physiology**, v.8, n.6, p.S476-S485, 2001.

GEBARA, O. C. E.; VIEIRA, N. W.; MEYER, J W.; CALICH, A. L. G.; TAI, E. J.; PIERRI H.; WAJNGARTE M.; ALDRIGHI, J. M. Efeitos Cardiovasculares da Testosterona. **Arq Bras Cardiol**, v. 79, n. 6, P. 644-9, 2002.

GEGLER, A.; GAZOLLA, J.; SOUZA, M. A. L. Methods of quantitative analysis applied to vascular corrosion casts: a literature review. **Medicina (Ribeirão Preto)**; v.41, n.1, p. 77-85, 2008.

GIUVĂRĂȘTEANU, I. Scanning electron microscopy of vascular corrosion casts – standard method for studying microvessels. **Romanian Journal of Morphology and Embryology**, v.48, n.3, p.257–261, 2007.

GREENSTEIN J. .L; WINSLOW R. L. Integrative systems models of cardiac excitation-contraction coupling. **Circ Res**, v.108, n.1, p.70-84, 2011.

GUERRA, S.; LERI, A.; WANG, X.; FINATO, N.; LORETO, C.; BELTRAMI, C. A.; KAJSTURA, J.; ANVERSA P. Myocyte Death in the Failing Human Heart Is Gender Dependent. **Circulation Research**, v. 85, p. 856-866, 1999.

HEINEKE J.; MOLKENTIN, J. D. Regulation of cardiac hypertrophy by intracellular signalling pathways. **Nature Reviews Molecular Cell Biology**, v. 7, p. 589-600, 2006.

HOLMES, J. W.; BORG, T. K.; COVELL, J. W. Structure and mechanics of healing myocardial infarcts. **Annu. Rev. Biomed. Eng**, v. 7, p. 223–53, 2005.

HOSSLER, F. E.; DOUGLAS, J. E. Vascular Corrosion Casting: Review of Advantages and Limitations in the Application of Some Simple Quantitative Methods. **Microsc. Microanal.**, V.7, P.253–264, 2001.

HUANG, W.; KINGSBURY, M. P.; TURNER, M. A.; DONNELLY, J. L.; FLORES, N. A.; SHERIDAN, D. J. Capillary filtration is reduced in lungs adapted to chronic heart failure: morphological and haemodynamic correlates. **Cardiovascular Research**, v.49, p.207–217, 2001.

IKEDA, Y.; AIHARA, K.; YOSHIDA, S.; AKAIKE, M.; MATSUMOTO, T. Effects of androgens on cardiovascular remodeling. **Journal of Endocrinology**, v. 214, p.1–10, 2012.

ITO, K; YAN, X; TAJIMA, M.; SU, Z.; BARRY, W. H.; LORELL, B. H. Contractile reserve and intracellular calcium regulation in mouse myocytes from normal and hypertrophied failing hearts. **Circ Res** 87, 588–595. (2000).

JASMIN JF, CALDERONE A, LEUNG TK, VILLENEUVE L, DUPUIS J. Lung structural remodeling and pulmonary hypertension after myocardial infarction: complete reversal with irbesartan. **Cardiovasc Res.**, v.58, n.3, p.:621-31. 2003.

LACEY, L.; TABBERER, M. Economic burden of post-acute myocardial infarction heart failure in the United Kingdom. **The European Journal of Heart Failure**, v.7, p.677– 683, 2005.

LITWIN, S. E.; KATZ, S. E.; LITWIN, C. M.; MORGAN, J. P.; DOUGLAS, P. S. Gender Differences in Postinfarction Left Ventricular Remodeling. **Cardiology**, v.91, p.173–183, 1999.

LOPEZ-JIMENEZ F.; WU C. O.; TIAN X.; O'CONNOR C.; RICH M. W.; BURG M. M.; SHEPS D.; RACZYNSKI J.; SOMERS V. K.; JAFFE A. S. Weight change after myocardial infarction--the Enhancing Recovery in Coronary Heart Disease patients (ENRICHED) experience. **Am Heart J**, v.155, n.3, p.478-84, 2008.

LUCAS-HERALD, A. K; ALVES-LOPES, R.; MONTEZANO, A. C.; AHMED, S. F.; TOUYZ, R. M. Genomic and non-genomic effects of androgens in the cardiovascular system: clinical implications. **Clinical Science**, v. 131, p. 1405–1418, 2017.

LYMPEROPOULOS A, RENGO G, KOCH WJ. Adrenergic nervous system in heart failure: pathophysiology and therapy. **Circ Res.**, v.113, n.6, p.739-53, 2013.

MARSH, J. D.; LEHMANN, M. H.; RITCHIE, R. H.; GWATHMEY, J. K.; GREEN, G. E.; SCHIEBINGER, R. J. Androgen receptors mediate hypertrophy in cardiac myocytes. *Circulation*, v.98, p.256-261, 1998.

MENDIS, S.; THYGESEN, K.; KUULASMAA, K.; GIAMPAOLI S.; MAHONEN, M.; BLACKETT, K. N.; LISHENG, L. World Health Organization definition of myocardial infarction: 2008–09 revision. **International Journal of Epidemiology**, v. 40, p.139–146, 2011;

MICHELS, G.; ER, F.; KHAN, I.F.; S'UDKAMP, M.; HERZIG, S.; HOPPE, U.C. Single-channel properties support a potential contribution of HCN channels and if to cardiac arrhythmias, **Circulation**, v.111, p.399–404, 2005.

MILL, J. G. STEFANON I.; LEITE C. M.; VASSALLO D. V. Changes in performance surviving myocardium after left ventricular infarction in rats. **Cardiovascular Research**, n.24, p.748-453, 1990.

MINICUCCI M.F.; AZEVEDO P.S.; ARDISSON L.P.; OKOSHI K.; MATSUBARA B. B.; MATSUBARA L. S.; PAIVA S. A.; ZORNOFF L.A. Relevance of the ventricular remodeling pattern in the model of myocardial infarction in rats. **Arq Bras Cardiol.**, v.95, n.5, p.635-9, 2010.

MINISTÉRIO DA SAÚDE. Sistema de Informações Hospitalares – SIH/SUS. Disponível em: <http://www2.datasus.gov.br/DATASUS/index.php?area=0205>.

MINISTÉRIO DA SAÚDE. Sistema de Informações sobre Mortalidade – SIm/SUS. Disponível em: <http://www2.datasus.gov.br/DATASUS/index.php?area=0205>.

MOTTA, P., MURAKAMI, T.; FUJITA, H. Scanning Electron Microscopy of Vascular Casts: Methods and Applications. **Kluwer Academic Publishers**. ISBN: 0-7923-1297-X, 1992.

MYTHILI, S.; MALATHI, N. Diagnostic markers of acute myocardial infarction (Review). **Biomedical reports**, v.3, p. 743-748, 2015.

O'MEARA, E.; CLAYTON, T.; MCENTEGART, M. B.; MCMURRAY, J. J. V.; PIÑA, I. L.; GRANGER, C. B.; ÖSTERGREN, J.; MICHELSON, E. L.; SOLOMON, S. D.; POCOCK, S.; YUSUF, S.; SWEDBERG, K.; PFEFFER, M. A. Sex Differences in Clinical Characteristics and Prognosis in a Broad Spectrum of Patients With Heart Failure Results of the Candesartan in Heart failure: Assessment of Reduction in Mortality and morbidity (CHARM) Program. **Circulation**, v.115, p.3111-3120, 2007.

ONO K.; MATSUMORI A.; SHIOI T.; FURUKAWA Y.; SASAYAMA S. Cytokine gene expression after myocardial infarction in rat hearts: possible implication in left ventricular remodeling. **Circulation**, v. 98, n. 2, p.149-56, 1998.

OSKUI, P. M.; FRENCH, W. J.; HERRING M. J.; MAYEDA, G. S.; BURSTEIN, S.; KLONER R. A. Testosterone and the Cardiovascular System: A comprehensive Review of the Clinical Literature. **J Am Heart Assoc**. v. 2, p. 1-22, 2013.

PARKS RJ, HOWLETT SE. Sex differences in mechanisms of cardiac excitation-contraction coupling. **Pflugers Arch**., v.465, n.5, p.747-63, 2013.

PERON AP, SARAIVA RM, ANTONIO EL, TUCCI PJ. [Mechanical function is normal in remanent myocardium during the healing period of myocardial infarction--despite congestive heart failure]. **Arq Bras Cardiol**, v.86, n.2, p.105-12, 2006.

PFEFFER JM, PFEFFER MA, BRAUNWALD E. Influence of chronic captopril therapy on the infarcted left ventricle of the rat. **Circ. Res**, v.57, n.84-95, 1985.

PFEFFER, M.A.; PFEFFER, J. M.; FISHBEIN, M. C.; FLETCHER, P. J.; SPADARO, J.; KLONER, R. A.; BRAUNWALD, E. Myocardial infarct size and ventricular function in rats. **Circulation Research**, v. 44, p. 503-512,1979.

PFEFFER, M.A; BRAUNWALD E. Ventricular remodeling after myocardial infarction; experimental observations and clinical implications. **Circulation**, v.81, p.1161-1172, 1990.

PIEGAS L. S.; FEITOSA G.; MATTOS L. A.; NICOLAU J. C.; ROSSI NETO J. M.; TIMERMAN A. Sociedade Brasileira de Cardiologia. Diretriz da Sociedade Brasileira de Cardiologia sobre Tratamento do Infarto agudo do Miocárdio com Supradesnível do Segmento ST. *Arq Bras Cardiol.*2009;93(6 supl.2):e179-e264.

PIRO, M.; BONA, R. D.; ABBATE, A.; BIASUCCI, L. M.; CREA, F. Sex-Related Differences in Myocardial Remodeling. **Journal of the American College of Cardiology**, v. 55, n. 1, p. 1057–65, 2010.

RIBEIRO JÚNIOR, R.F.; RONCONI, K.S.; JESUS, I.C.G.; ALMEIDA, P.W.M.; FORECHI, L.; VASSALLO, D.V.; GUATIMOSIM, S.; STEFANON I.; FERNANDES, A.A. Testosterone deficiency prevents left ventricular contractility dysfunction after myocardial infarction. **Molecular and Cellular Endocrinology**, v.460, p. 14-23, 2018.

RICHARDSON, W. J.; CLARKE, S. A.; QUINN, T. A.; W. HOLMES, J. W. Physiological Implications of Myocardial Scar Structure. **Comprehensive Physiology**, v. 5, p. 1877- 1909, 2015.

RUIGE, J. B.; OUWENS, D. M.; KAUFMAN, J. Beneficial and Adverse Effects of Testosterone on the Cardiovascular System in Men. **J Clin Endocrinol Metab**, v.98, n.11, p.4300–4310, 2013.

SÁ, E. Q. C.de; SÁ F. C. F. de.; Guedes, A. D.; Verreschi, I. T. N.; Testosterona sérica e doença cardiovascular em homens. **Arq Bras Endocrinol Metab**, v. 53, n. 8, p. 915-22, 2009.

SABIA, P. J.; POWERS, E. R.; RAGOSTA, M.; SAREMBOCK, I. J.; BURWELL, L. R.; KAUL, S. An association between collateral blood flow and myocardial viability in patients with recent myocardial infarction. **N Engl J Med.**, v.327, n.26, p.1825-31, 1992.

SARAIVA, R. M.; CHEDID, N. G.; QUINTERO, H. C. C; DÍAZ, G. L. E; MASUDA, M. O. Impaired beta-adrenergic response and decreased L-type calcium current of hypertrophied left ventricular myocytes in postinfarction heart failure. **Braz J Med Biol Res.**, v.36, n.5, p.635-48, 2003

SCHRAUFNAGEL, D. E.; SCHMID, A. Pulmonary Capillary Density in Rats Given Monocrotaline. **Am Rev Respir Dis**; v.140, p.1405-1409, 1989.

SCHWERTZ, D. W.; BECK, J. M.; KOWALSKI, J. M.; ROSS, J. D. Sex Differences in the Response of Rat Heart Ventricle to Calcium. **Biological research for nursing**, v.5, n. 4, p. 286-298, 2004.

SEYLE, H.; BAJUSZ, E.; GRASSO, S.; MENDELL, P. Simple techniques for the surgical occlusion of coronary vessels in the rat. **Angiology**, v.11, p.398-407, 1960.

SHIMIZU, I.; MINAMINO, T. Physiological and pathological cardiac hypertrophy. **Journal of Molecular and Cellular Cardiology**, v.97, p.245–262, 2016.

SJAASTAD, I.; BIRKELAND J. A.; FERRIER, G.; HOWLETT, S.; SKOMEDAL, T.; BJØRNERHEIM, R.; WASSERSTROM, J. A.; SEJERSTED, O. M.. Defective excitation-contraction coupling in hearts of rats with congestive heart failure. **Acta Physiol Scand**, v.184, n.1, p.45-58, 2005.

SJAASTAD, I.; BØKENES, J; SWIFT, F; WASSERSTROM, J.A.; SEJERSTED, O.M.. Normal contractions triggered by L-type Ca²⁺-current in ventricular myocytes from rats with post infarction congestive heart failure. **Am J Physiol**, v.283, p.H1225–H1236, 2002b.

SJAASTAD, I; WASSERSTROM, J. A.; SEJERSTED, O. M. Heart failure -- a challenge to our current concepts of excitation-contraction coupling. **J Physiol.**, v.546, n.1, p.33-47, 2003.

ST. JOHN SUTTON, M. G. J.; SHARPE N. Left ventricular remodeling after myocardial infarction; pathophysiology and therapy. **Circulation**, v.101, p.2981-2988, 2000.

STEFANON, I. Valero-Muñoz, M.; Fernandes, A. A.; Ribeiro Jr., R. F.; Rodríguez, C.; Miana, M.; Martínez-González J.; Spalenza, J. S.; Lahera, V.; Vassallo, P. F.; Cachofeiro, V. Left and Right Ventricle Late Remodeling Following Myocardial Infarction in Rats. **Plos One**, v. 8, n. 5, p.1-11, 2013.

SUN, Y.; WEBER, K.T. Infarct Scar: A Dynamic Tissue. **Cardiovascular Research**, v.46, p.250–256, 2000.

THAM, Y. K.; BERNARDO, B. C.; OOI J. Y. Y.; WEEKS, K. L.; MCMULLEN, J. R. Pathophysiology of cardiac hypertrophy and heart failure: signaling pathways and novel therapeutic targets. **Arch Toxicol**, v.89, p.1401–1438, 2015.

THYGESEN, K. ; ALPERT, J. S.; JAFFE, A. S.; SIMOONS M. L.; CHAITMAN, B. R.; WHITE H. D. Third Universal Definition of Myocardial Infarction. **Journal of the American College of Cardiology**, v.60, n. 16, p. 1581–98, 2012.

TRIPOSKIADIS, F. et al. The Sympathetic Nervous System in Heart Failure. Physiology, Pathophysiology, and Clinical Implications. **Journal of the American College of Cardiology**, v. 54, n. 19, p.1747-62, 2009.

TUCCI, P. J. F.. Pathophysiological Characteristics of the Post-Myocardial Infarction Heart Failure Model in Rats. **Arq Bras Cardiol**, v.96, n.5, p.420-424, 2011.

VERMEULEN, A.; DESLYPERE, J.P. Testicular endocrine function in the ageing male. **Maturitas**, v. 7, p. 273-279, 1985.

VICENCIO, J. M.; IBARRA, C.; ESTRADA, M.; CHIONG, M.; SOTO, D; PARRA, V.; DIAZ-ARAYA, G.; JAIMOVICH, E.; LAVANDERO, S. Testosterone Induces an Intracellular Calcium Increase by a Nongenomic Mechanism in Cultured Rat Cardiac Myocytes. **Endocrinology**, v.147, n.3, p.1386–1395, 2006.

WALSH, J. P.; KITCHENS, A. C. Testosterone therapy and cardiovascular risk. **Trends in Cardiovascular Medicine**, v.25, p.250 – 257, 2015.

WHITTAKER P, BOUGHNER DR, KLONER RA. Role of collagen in acute myocardial infarct expansion. **Circulation.**, v.84, n. 5, p.2123-34, 1991.

WILKINS, B. J.; MOLKENTIN, J. D. Calcium–calcineurin signaling in the regulation of cardiac hypertrophy. **Biochemical and Biophysical Research Communications**, v. 322, p. 1178–1191, 2004.

ZORNOFF, L. A. M.; PAIVA, S. A. R.; DUARTE, D. R.; SPADARO, J. Ventricular remodeling after myocardial infarction: concepts and Clinical implications. **Arq Bras Cardiol**, v. 92, n 2, p. 150-156, 2009.