UNIVERSIDADE FEDERAL DO ESPÍRITO SANTO – UFES
CENTRO DE CIÊNCIAS DA SAÚDE
PROGRAMA DE PÓS-GRADUAÇÃO EM DOENÇAS INFECCIOSAS

SABRINA MENDONÇA MARÇAL ALVES

DESEMPENHO E SEGURANÇA DA ANFOTERICINA B LIPOSSOMAL (AMBISOME®) NO TRATAMENTO DE INDIVÍDUOS COM LEISHMANIOSE TEGUMENTAR AMERICANA: UMA SÉRIE DE CASOS

VITÓRIA
2018

SABRINA MENDONÇA MARÇAL ALVES

DESEMPENHO E SEGURANÇA DA ANFOTERICINA B LIPOSSOMAL (AMBISOME®) NO TRATAMENTO DE INDIVÍDUOS COM LEISHMANIOSE TEGUMENTAR AMERICANA: UMA SÉRIE DE CASOS

Dissertação apresentada ao Programa de Pós-graduação em Doenças Infecciosas do Centro de Ciências da Saúde da Universidade Federal do Espírito Santo, como requisito parcial para a obtenção do título de Mestre em Doenças Infecciosas.

Orientadora: Profª. Drª. Blima Fux.
Co-orientador: Prof. Dr. Aloísio Falqueto.

VITÓRIA

2018

Dados Internacionais de Catalogação-na-publicação (CIP)
(Biblioteca Setorial do Centro de Ciências da Saúde da Universidade Federal do Espírito Santo, ES, Brasil)

Alves, Sabrina Mendonça Marçal, 1988 -
A474d Desempenho e segurança da anfotericina b lipossomal (Ambisome ®) no tratamento de indivíduos com leishmaniose tegumentar americana: uma série de casos / Sabrina Mendonça Marçal Alves - 2018.
78 f. : il.

Orientador: Blima Fux.
Coorientador: Aloisio Falqueto.

Dissertação (Mestrado em Doenças Infecciosas) – Universidade Federal do Espírito Santo, Centro de Ciências da Saúde.

1. Leishmaniose Cutânea. 2. Tratamento Farmacológico. 3. Efeitos Colaterais e Reações Adversas Relacionados a Medicamentos. I. Fux, Blima. II. Falqueto, Aloisio. III. Universidade Federal do Espírito Santo. Centro de Ciências da Saúde. IV. Título.

CDU: 61

Elaborado por Rafael Lima de Carvalho – CRB-6 MG-002926/O

PARECER ÚNICO DA COMISSÃO JULGADORA DE DISSERTAÇÃO DE MESTRADO

A mestranda **Sabrina Mendonça Marçal Alves** apresentou a dissertação intitulada **"SEGURANÇA E EFICÁCIA DA ANFOTERICINA B LIPOSSOMAL NO TRATAMENTO DE LEISHMANIOSE TEGUMENTAR AMERICANA"** em sessão pública, como requisito final para obtenção do título de Mestre em Doenças Infecciosas, do Programa de Pós-Graduação em Doenças Infecciosas do Centro de Ciências da Saúde da Universidade Federal do Espírito Santo.

Considerando a apresentação oral dos resultados, sua qualidade e relevância, a Comissão Examinadora decidiu (X) **aprovar** ( ) **reprovar** a dissertação habilitando a enfermeira SABRINA MENDONÇA MARÇAL ALVES a obter o Grau de MESTRE EM DOENÇAS INFECCIOSAS.

Vitória, ES, 15 de março de 2018.

Prof. Dr. Crispim Cerutti Junior
(Membro Interno)

Prof.ª Dr.ª Sandra Fagundes Moreira Silva
(Membro Externo)

Prof.ª Dr.ª Blima Fux
(Orientadora)

“[...] o que é tratar da tela morta ou do frio mármore comparado ao tratar do corpo vivo, o templo do espírito de Deus? É uma das artes; poder-se-ia dizer, a mais bela das artes!”

(Florence Nightingale)

AGRADECIMENTOS

Acima de tudo, ao maior “cientista” que já existiu. Ele não descobriu. Ele criou. Sem referência fez o mundo. Nós apenas descobrimos, remodelamos ou discutimos o que Ele fez desde o princípio, quando a Terra ainda era sem forma e vazia. Agradeço por ter me ajudado a abrir caminhos desde que este mestrado ainda era um anseio.

A minha família pelo apoio, mesmo distante. Ao meu amigo, Johnnie, por ter me incentivado e apoiado desde o começo.

A minha orientadora, Dra. Blima Fux, que cobrou, brigou, mas se tornou mais que uma orientadora, se tornou amiga neste processo tão difícil que perpassou desde o mestrado em si até a vida extra-classe.

Ao Dr. Aloísio Falqueto por todas as orientações impecáveis durante o processo de construção desta pesquisa.

À atendente do ambulatório de doenças infecciosas e parasitárias, Rose, e ao serviço de arquivamento de prontuários e vigilância epidemiológica do hospital pela colaboração.

Aos meus companheiros de turma Raphael, Maralisi, Débora, Rhayane e Karina. Sofremos juntos, nos apoiamos e tentamos nos divertir um pouco em meio a toda a turbulência. Levarei vocês no meu coração.

RESUMO

A Leishmaniose Tegumentar Americana (LTA) é uma doença zoonótica, rural e periurbana, causada por protozoários intracelulares obrigatórios do gênero *Leishmania*, transmitidos por insetos do gênero *Lutzomyia*. Os antimoniais pentavalentes constituem a terapêutica de primeira linha, mas causam efeitos colaterais sérios, principalmente sobre a função elétrica do coração, sendo contraindicados em cardiopatas, nefropatas, hepatopatas, gestantes e em pessoas com mais de 50 anos de idade. Neste cenário, tem se proposto o uso da anfotericina b lipossomal (AmBisome®), mais segura e eficaz. Contudo, existem poucos relatos sobre sua segurança e desempenho na literatura, com poucas e curtas séries de casos, além de um regime terapêutico ideal ainda indefinido. Esta pesquisa tem por objetivo analisar a segurança e desempenho da anfotericina b lipossomal (AmBisome®) no tratamento de LTA, contribuindo para o debate junto à comunidade científica e estimulando a publicação de experiências semelhantes. Da amostra total de 34 pacientes, 19 (64,7%) apresentaram efeitos colaterais ao uso do Ambisome®, com baixa repercussão clínica, sendo a droga bem tolerada na maioria dos pacientes. O principal efeito colateral foi o aumento da ureia e creatinina e dos íons, manejável durante o tratamento. Houve cura clínica em 31 pacientes (91,1%), falha terapêutica em dois pacientes (5,9%) e óbito por outras causas em um paciente (3%). Faz-se a ilação que o desempenho da droga pode estar relacionado a regimes de tratamento mais prolongados, permitindo doses ajustáveis a cada situação clínica. As doses diária e total pareceram não ter consequência sobre o desempenho do tratamento. Conclui-se que a anfotericina b lipossomal é a droga mais segura e eficaz dentre os leishmanicidas e a melhor opção terapêutica para as contra-indicações clínicas ao antimonial pentavalente.

PALAVRAS-CHAVE: leishmaniose tegumentar americana; tratamento farmacológico; efeitos colaterais e reações adversas a medicamentos.

SUMMARY

American Cutaneous Leishmaniasis (ACT) is a zoonotic, rural and peri-urban disease caused by obligate intracellular protozoa of the genus *Leishmania*, transmitted by insects of the genus *Lutzomyia*. Pentavalent antimonials are the first line therapy, but they cause serious side effects, mainly on the electrical function of the heart, being contraindicated in heart patients, nephropathies, liver disease patients, pregnant women and people over 50 years of age. In this scenario, the use of liposomal amphotericin b (AmBisome®) has been proposed, safer and more effective. However, there are few reports on its safety and performance in the literature, with few short series of cases, and an ideal therapeutic regimen that is still undefined. This study had as goal to analyze the safety and performance of amphotericin b liposomal (AmBisome®) in the treatment of ACT, contributing to the debate among the scientific community and stimulating the publication of similar experiences. Of the total sample of 34 patients, 19 (64,7%) presented side effects to the use of Ambisome®, with low clinical repercussion, being well tolerated in most patients. The main side effect was increased urea, creatinine and ions, manageable during treatment. There was clinical cure in 31 patients (91,1%), treatment failure in two patients (5,9%), and death due to other causes in one patient (3%). It is well-known that the performance of the drug may be related to longer treatment regimens, allowing for adjustable doses in each clinical situation. Daily and total doses appeared to have no effect on treatment performance. It is concluded that liposomal amphotericin B is the safest and most effective drug among leishmanicides and the best therapeutic option for clinical contraindications to pentavalent antimonial.

Key words: American tegumentary leishmaniasis; pharmacological treatment; side effects and adverse drug reactions.

LISTA DE SIGLAS

AIDS – Síndrome da Imunodeficiência Adquirida

IDRM – Intradermorreação de Montenegro

HUCAM – Hospital Universitário “Cassiano Antônio de Moraes”

LC – Leishmaniose Cutânea

LCL – Leishmaniose Cutânea Localizada

LM – Leishmaniose Mucosa

LT – Leishmaniose Tegumentar

LTA – Leishmaniose Tegumentar Americana

OMS – Organização Mundial da Saúde

TCLE – Termo de Consentimento Livre e Esclarecido

UFES – Universidade Federal do Espírito Santo

SUMÁRIO

1 INTRODUÇÃO 11
1.1 LEISHMANIOSE TEGUMENTAR AMERICANA 11
1.1.1 Definição 11
1.1.2 Histórico 11
1.1.3 Classificação clínica 13
1.1.4 Morfologia e ciclo biológico do parasito 16
1.1.5 Fisiopatologia 17
1.1.6 Transmissão: vetor e reservatórios 19
1.1.7 Epidemiologia 20
1.1.8 Diagnóstico 23
1.1.9 Tratamento 24
1.1.10 Situações que podem ser observadas durante o tratamento 29
1.1.10.1 Tratamento irregular e falha terapêutica 29
1.1.10.2 Recidiva e reinfecção 30
1.1.11 Critérios de cura 30

2 JUSTIFICATIVA 32

3 OBJETIVO 33
3.1 OBJETIVO GERAL 33
3.2 OBJETIVOS ESPECÍFICOS 33

4 METODOLOGIA 35
4.1 TIPO DE ESTUDO 35
4.2 PERFIL DOS PACIENTES 35
4.3 COLETA DE DADOS 35
4.3.1 Dados sócio-demográficos 35
4.3.2 Co-infecção HIV/LTA 36
4.3.3 Formas clínicas 36
4.3.4 Localização da lesão em mucosa 36
4.3.5 Desfecho da lesão primária no passado 36

4.3.6 Tempo entre os primeiros sintomas da lesão primária no passado e a doença atual 36
4.3.7 Sequelas funcionais 37
4.3.8 Tratamentos anteriores ao Ambisome® para LTA 37
4.3.9 Tratamento com Ambisome® 38
4.3.10 Desfecho clínico da doença 38
4.4 ANÁLISE DOS DADOS 38
4.5 ASPECTOS ÉTICOS DA PESQUISA 39

5 RESULTADOS 40

6 DISCUSSÃO 44
6.1 SEGURANÇA DA ANFOTERICINA B LIPOSSOMAL 49
6.2 TAXA DE CURA DA ANFOTERICINA B LIPOSSOMAL 51

7 CONCLUSÕES 56

8 REFERÊNCIAS 57

APÊNDICES 73
APÊNDICE A – MODELO DO TERMO DE CONSENTIMENTO LIVRE E ESCLARECIDO 74
APÊNDICE B – TERMO DE CONFIDENCIALIDADE E SIGILO 75
ANEXO 76
ANEXO A - Parecer consubstanciado do Comitê de Ética em Pesquisa 77

1 INTRODUÇÃO

1.1 LEISHMANIOSE TEGUMENTAR AMERICANA

1.1.1 Definição

A Leishmaniose Tegumentar Americana (LTA) é uma doença infecciosa, não contagiosa, causada por protozoários intracelulares obrigatórios do gênero *Leishmania*, pertencentes ao reino Protista, ordem Kinetoplastida e família Trypanosomatidae, transmitidos ao ser humano por meio de insetos genericamente denominados flebotomíneos, pertencentes à ordem Diptera, família *Psychodidae*, subfamília *Phlebotominae*. A doença tem caráter zoonótico, rural e periurbano, e também é conhecida, no caso da Leishmaniose Mucosa (LM), como úlcera de Bauru, nariz de tapir e espúndia (FALQUETO; FERREIRA, 2005; FALQUETO; SESSA, 2015).

1.1.2 Histórico

Oviedo (1535) e Pedro Pizarro (1571) no século XVI relataram as primeiras descrições clínicas sobre a leishmaniose tegumentar no Novo Mundo. Na era pré-colombiana, análises arqueológicas em vasos de cerâmica, conhecidos como *huacos* peruanos (Figura 1), com a reprodução de figuras humanas mutiladas por diferentes doenças, indicaram a ocorrência entre os incas da *uta* e *espundia*, denominações diferentes para Leishmaniose Cutânea (LC) e LM, respectivamente (ALTAMIRANO-ENCISO et al., 2003; VALE; FURTADO, 2005; STEVERDING, 2017).

Figura 1 - *Huaco* peruano exibindo mutilação do nariz e lábio superior, lesões sugestivas de leishmaniose mucosa. Fonte: ALTAMIRANO-ENCISO et al., 2003.

No Brasil, o registro mais antigo data de 1827, na obra Pastoral Religioso-político Geográfica, onde foi descrita a viagem de um missionário na região Amazônica, quando observou pessoas com úlceras nos braços e pernas relacionadas às picadas de insetos, com consequentes lesões destrutivas de boca e nariz (VALE; FURTADO, 2005).

Muitas descobertas no campo da microbiologia contribuíram para elucidar a etiologia das leishmanioses (STEVERDING, 2017). Em 1885, na Índia, David Douglas Cunnigham fez a primeira observação do parasito e descrição das formas amastigotas (CUNNIGHAM, 1885). Em 1898, no Usbequistão, Piotr Fokich Borovisky sugeriu que a LC era causada por um protozoário e publicou a primeira descrição do parasito (HOARE, 1938). Em 1903, no Reino Unido, William Boog Leishman observou o parasito em um esfregaço de baço de um soldado que morreu de leishmaniose visceral na Índia, o descreveu como “pequenos corpos ovalados ou ovais” e reconheceu a semelhança deste protozoário com as formas arredondadas do *Trypanosoma gruby* (LEISHMAN, 1903), semelhança esta que tornou a *Leishmania* pertencente à família Trypanosomatidae. Ainda em 1903, Charles Donovan corroborou, em suas pesquisas, as descobertas de Leishman (DONOVAN, 1903) e Ronald Ross criou o nome do gênero *Leishmania*.

Décadas depois, em 1987, Lainson e Shaw propuseram uma nova classificação taxonômica, organizando as espécies de *Leishmania* em dois subgêneros: subgênero *Leishmania* e subgênero *Viannia* (ROSS, 1903; LAINSON; SHAW, 1987). De acordo com Steverding (2017), existem 18 diferentes espécies de *Leishmania* descritas que são patogênicas para humanos.

A partir da descoberta do agente etiológico no início do século XX, constatou-se que a endemia ocorria em diversas localidades no Brasil, como no vale do Rio Doce, em Minas Gerais, na região Amazônica e no sul da Bahia. A denominação Leishmaniose Tegumentar foi sugerida por Rabello em 1909, abrangendo as lesões cutâneas e mucosas, distinguindo-as da forma visceral. A denominação *L. braziliensis* foi dada inicialmente por Gaspar Vianna, em 1911 (VALE; FURTADO, 2005).

Até meados da década de 60, a classificação do gênero *Leishmania* era baseada no comportamento clínico-evolutivo do protozoário. Contudo, com o avanço da ciência, foi possível classificar o gênero *Leishmania* baseando-se em critérios mais consistentes. Atualmente, as classificações mais utilizadas seguem o modelo taxonômico proposto por Lainson e Shaw, em 1987 (LAINSON; SHAW, 1987; VALE; FURTADO, 2005).

Atualmente, são reconhecidas nas Américas 12 espécies de *Leishmania* causadoras de doença em humanos e oito espécies descritas somente em animais. No Brasil, já foram identificadas sete espécies, sendo as três principais *Leishmania (Viannia) braziliensis, Leishmania (Viannia) guyanensis e Leishmania (Leishmania) amazonensis*. Mais recentemente, as espécies *Leishmania (Viannia) lainsoni, Leishmania (Viannia) naiffi, Leishmania (Viannia) lindenberg* e *Leishmania (Viannia) shawi* foram identificadas em estados das regiões Norte e Nordeste (BRASIL, 2017).

1.1.3 Classificação clínica

Os parasitos são inoculados na pele do hospedeiro por meio da picada do flebotomíneo e, a partir daí, dependendo da resposta imune do hospedeiro e da

espécie, a doença pode ficar limitada ao local de inoculação do parasito ou atingir novos sítios de infecção (FALQUETO; SESSA, 2015).

A apresentação clínica é polimórfica e varia desde uma infecção inaparente a sinais e sintomas graves (BRASIL, 2017). De acordo com a localização das lesões, caracterizam-se as formas clínicas: cutânea localizada, mucosa, cutaneomucosa, (quando há lesão na pele e nas mucosas), cutânea disseminada e cutânea difusa (FALQUETO; SESSA, 2015).

Pode ocorrer, também, a infecção inaparente, que é o reconhecimento da infecção sem manifestação clínica, baseando-se em resultados positivos de testes sorológicos e Intradermorreação de Montenegro (IDRM) em indivíduos residentes em áreas endêmicas com história prévia negativa para a doença e ausência de cicatriz cutânea sugestiva ou de lesão em mucosa (BRASIL, 2017).

A forma cutânea é caracterizada por lesões exclusivamente na pele, podendo ser únicas, localizadas ou múltiplas, devido à quantidade de picadas ou disseminação local, que se iniciam no ponto de inoculação do parasito quando da picada do vetor. Após um período de incubação indeterminado, as lesões surgem com forma de uma pápula eritematosa que progride lentamente para nódulo, acompanhada ou não de linfadenopatia regional (MARSDEN et al., 1984; FURTADO, 1994; FALQUETO; SESSA, 2015).

A úlcera típica de LC é indolor, com formato arredondado ou ovalado, medindo de alguns milímetros até alguns centímetros, predominando em áreas do corpo descobertas. As bordas são elevadas, enduradas e bem-delimitadas. O leito tem formato de cratera, com tecido de granulação grosseira, base eritematosa, infiltrada e de consistência firme. Pode ocorrer infecção bacteriana associada, causando dor local e produzindo exsudato seropurulento. Este se desseca em crostas, recobrindo total ou parcialmente o leito da ferida. Pode surgir eczema na pele ao redor da úlcera (forma ectimóide) devido à infecção secundária e ao uso de produtos tópicos, modificando seu aspecto característico (BRASIL, 2017).

A forma disseminada, menos comum, pode ser observada em até 2% dos casos, a maioria por *Leishmania Viannia braziliensis*. Caracteriza-se pela presença de grande número de lesões papulosas e acneiformes, podendo alcançar as centenas, em vários segmentos corporais, envolvendo com frequência face e tronco. Raramente apresenta ulcerações, mas pode acometer as mucosas em até 30% dos casos e levar também a manifestações sistêmicas importantes, como febre, mal-estar geral, dores musculares, emagrecimento, anorexia, entre outros. O quadro inicia-se com uma ou várias lesões localizadas com características clássicas, raramente com adenomegalia satélite. A disseminação ocorre após o surgimento das lesões primárias, provavelmente por disseminação do parasito por via hemática ou linfática, causando lesões distantes do local da picada. A IDRM é positiva, com escassez de parasitos na lesão devido a preservação e eficácia da resposta imune celular (FOLLADOR et al., 1999; BRASIL, 2017).

A forma difusa é rara, porém grave, ocorrendo em pacientes anérgicos e com deficiência específica na resposta imune celular a antígenos de *Leishmania*. Tem início insidioso, com lesão única e má resposta ao tratamento, evoluindo lentamente com formação de placas e múltiplas nodulações não ulceradas em grandes extensões cutâneas. Geralmente, a IDRM apresenta-se negativa e a presença de parasitos na lesão é abundante. A doença no Brasil é causada pela *Leishmania Leishmania amazonensis* (BRASIL, 2017).

Em menos de 10% dos casos de LTA, após um período de latência clínica de meses a anos, surgem lesões de mucosa, em consequência à disseminação hematogênica ou linfática do protozoário. Os casos, em sua maioria, estão associados à *Leishmania Viannia braziliensis*, se apresentando em forma de lesões persistentes, crônicas, com desconforto, ardência, obstrução nasal, aumento na secreção, formação de crostas escuras e sangramento aos pequenos traumatismos. Habitualmente, são encontradas nas vias aéreas superiores, atingindo as estruturas mais resfriadas pela passagem do ar inspirado, especialmente o septo nasal anterior, cartilaginoso, próximo ao introito nasal, podendo acometer, também, orofaringe, palato, úvula, lábios, língua, laringe e, excepcionalmente, traqueia e árvore respiratória superior. Raramente, pode comprometer conjuntivas oculares e auditivas e mucosas de órgãos genitais e ânus. Nem sempre regridem mediante ao

tratamento convencional, exigindo o emprego de maiores doses de leishmanicida. Acontecem principalmente em idosos, como recrudescência de uma lesão cutânea localizada anterior que não foi tratada regularmente ou que evoluiu com cura espontânea (CARINI, 1911; MARSDEN et al., 1984; MARSDEN, 1986; MARSDEN, 1994; LESSA; CARVALHO; MARSDEN, 1994; LESSA et al., 2007; FALQUETO; SESSA, 2015).

Nos pacientes com coinfecção *Leishmania*-HIV, podem ocorrer as diversas formas clínicas. Em caso de imunossupressão grave, as lesões podem ser encontradas em áreas não expostas, tal como a região genital. Também pode haver manifestação de leishmaniose tegumentar como síndrome inflamatória de reconstituição imune em paciente com HIV/AIDS em uso de antirretrovirais, com manifestações clínicas caracterizadas por aparecimento de lesões novas ou piora de lesões preexistentes ao início do tratamento antirretroviral (BRASIL, 2017).

As lesões tegumentares não constituem risco de vida imediato ao paciente, mas sua característica fadegênica, as deformidades e o odor fétido causam repugnância, levando o paciente a enfrentar estigmas sociais e familiares (FALQUETO; SESSA, 2015).

1.1.4 Morfologia e ciclo biológico do parasito

O parasito, digenético (heteroxeno), apresenta-se nas formas promastigota e amastigota. As amastigotas são corpúsculos ovoides (ROSS, 1903), medindo cerca de 4µ no diâmetro longitudinal e 2,5µ no transversal, com vacúolos facultativos, complexo de Golgi, retículo endoplasmático, ribossomos, inclusões e núcleo, grande e arredondado, chegando a ocupar 1/3 do corpo do parasito, e aparecendo corado em vermelho, junto à membrana citoplasmática. Próximo ao núcleo, situa-se o cinetoplasto, que representa o DNA mitocondrial, visualizado como estrutura puntiforme ou bastonete denso. A forma amastigota aparece no hospedeiro vertebrado no interior dos macrófagos ou livre no espaço intersticial, com flagelo intracitoplasmático. A forma promastigota se apresenta no inseto vetor ou em

culturas axênicas, com flagelo livre (FALQUETO; FERREIRA, 2005; REIS; GONTIJO, 2016).

Os insetos se tornam infectados e infectam o mamífero durante o repasto sanguíneo, quando inoculam as promastigotas a partir de suas probóscides. As promastigotas que atingem a pele no local da picada são fagocitadas pelos macrófagos e outros tipos de células fagocíticas mononucleares. Nestas células, as promastigotas se transformam em amastigotas, que se multiplicam por divisão binária, distribuindo-se pelo corpo e multiplicando-se dentro dos monócitos e macrófagos. Os macrófagos se rompem, liberando as amastigotas, que irão invadir vários tecidos e infectar outras células. Dentro do vetor, os macrófagos se rompem, liberando as amastigotas, que se transformam em promastigotas no intestino do vetor, dividindo-se e multiplicando-se por divisão binária (FALQUETO; FERREIRA, 2005; REIS; GONTIJO, 2016; CDC, 2017).

Durante a metaciclogênese, as promastigotas se tornam infectantes, passando a se chamar promastigotas metacíclicas, e sofrem modificações bioquímicas em sua superfície, perdendo a capacidade de adesão ao epitélio do intestino médio do flebotomíneo. Assim, as promastigotas metacíclicas migram para a faringe e cavidade bucal do inseto, de onde serão transmitidas ao hospedeiro vertebrado (SACKS; PERKINS, 1984; DA SILVA; SACKS, 1987; SACKS; 1989).

1.1.5 Fisiopatologia

As mudanças bioquímicas ocorridas na metaciclogênese tornam as promastigotas mais resistentes à lise pelo complemento e as substâncias da saliva dos flebotomíneos favorecem a infecção (SACKS, 1989; MCCONVILLE et al., 1992; MUSKUS; MARÍN, 2002; SOARES-BEZERRA et al., 2004).

Na pele, o parasito adere à superfície dos macrófagos e células de Langerhans, sendo fagocitado para o meio intracelular por meio de um processo mediado por receptores, transformando-se na forma amastigota. Os que se localizam dentro das células de Langerhans são levados aos linfonodos, onde as partículas antigênicas

do parasito serão apresentadas às células do sistema imune, que se dirigem ao sítio da infecção, auxiliando na formação do processo inflamatório (MOLL et al., 1993).

Nos macrófagos, os parasitos ficam dentro de um vacúolo parasitóforo que os separa do citoplasma celular. As leishmânias desenvolveram mecanismos de defesa capazes de subverter a capacidade microbicida dos macrófagos, além de utilizar nutrientes do meio intracelular, multiplicando-se até a ruptura da célula, infectando outros macrófagos e propagando a infecção (DERMINE et al., 2000; DESCOTEAUX; TURCO, 1999; BESTEIRO et al., 2007; LANDFEAR, 2011; MESSLINGER et al., 2018).

À ruptura dos macrófagos, são liberadas partículas antigênicas que serão apresentadas ao sistema imune, gerando a resposta específica, e também serão utilizadas pelas células apresentadoras de antígeno no processo de reconhecimento antigênico. As promastigotas não internalizadas serão destruídas no meio extracelular pela resposta inata. Provavelmente, é neste momento que a intensidade e a qualidade da resposta imune são definidas, influenciando a evolução da doença para cura espontânea, formas autolimitadas ou formas progressivas (BARRAL-NETO et al., 1986; MESSLINGER et al., 2018).

Para o controle da infecção, é necessária a predominância da resposta imune celular tipo 1, envolvendo linfócitos CD4 e CD8 e citocinas, como IL-12, IFN-γ (liberados pelas células naturais killer - NK), fator de necrose tumoral-alfa (TNF-α), linfotoxina e algumas quimiocinas produzidas por macrófagos. O macrófago é ativado por linfócitos T auxiliares (*helper*) por meio do IFN-γ, tornando-se capaz de destruir as amastigotas por meio de mecanismos que envolvem a síntese de óxido nítrico (GAZE et al., 2006; GOMES-SILVA et al., 2007; HORTA et al., 2012). A diminuição do número de parasitos reduz o estímulo da resposta imune pelo menor número de antígenos, com controle do processo inflamatório e início da cicatrização (MACHADO et al., 2004; KIMA; SOONG, 2013; MESSLINGER et al., 2018).

A imunidade celular está preservada na LCL, com positividade ao IDRM e a outros testes *in vitro*. Há predominância de citocinas do tipo 1, refletindo uma tendência à cura espontânea e boa resposta ao tratamento, inclusive na forma disseminada.

Quando a infecção não é controlada pela resposta imune celular, a partir da forma cutânea, a doença pode evoluir para formas graves, com evolução clínica e resposta terapêutica menos favoráveis (REIS et al., 2006; GAZE et al., 2006; GOMES-SILVA et al., 2007). Em pacientes com Síndrome de Imunodeficiência Adquirida (AIDS), por exemplo, a LC pode apresentar quadros clínicos atípicos, tendência à disseminação e má resposta aos esquemas quimioterápicos usuais (GUIMARÃES et al., 2015).

No caso da LM há um exagero das respostas celulares antileishmania e escassez de parasitos, com IDRM fortemente positiva. A resposta exacerbada do tipo 1 promove a destruição de tecido onde houver depósito de partículas antigênicas. Este exagero na produção das citocinas do tipo 1 associa-se a uma baixa produção de IL-10, citocina capaz de modular a resposta e inibir a ativação de macrófagos. As células apresentam baixa capacidade de resposta a citocinas inibidoras da secreção de IFN-γ. A resposta terapêutica não é boa e as recidivas são frequentes, mesmo quando as lesões regridem ou desaparecem (CACERES-DITTMAR et al., 1993; FARIA et al., 2005; GAZE et al., 2006; GOMES-SILVA et al., 2007).

1.1.6 Transmissão: vetor e reservatórios

A *Leishmania* é transmitida aos seres humanos e animais por meio de insetos, denominados flebotomíneos, pertencentes à ordem Diptera, família *Psychodidae*, subfamília *Phlebotominae*. Estes recebem nomes populares, como mosquito-palha, asa-branca, cangalinha e tutuquira, dentre outros. Dentre as mais de 800 espécies de flebotomíneos registradas, 98 são vetores comprovados ou suspeitos de leishmaniose para humanos, incluindo 42 espécies de *Phlebotomus* no Velho Mundo e 56 espécies de *Lutzomyia* no Novo Mundo (YOUNG; DURAN, 1994; MAROLI et al., 2013).

Mais de 90 espécies são conhecidas por transmitir *Leishmania* (STEVERDING, 2017; WHO, 2018). Para o Ministério da Saúde, as espécies de importância médico-sanitária são *Lutzomyia intermedia, L. wellcomei, L. migonei, L. whitmani, L. flaviscutellata, L. umbratilis, L. anduzei, L. reducta e L. olmeca nociva* (BRASIL, 2017). Apenas as fêmeas são hematófagas, se alimentando do sangue de

mamíferos, refeições necessárias para concluir o desenvolvimento dos ovos (LAINSON, 1983; KILLICK-KENDRICK, 1990).

A doença é primariamente zoonótica, de animais silvestres, principalmente roedores. Habitualmente, o homem não faz parte do ciclo de transmissão da doença, cabendo ao animal o papel de reservatório. Algumas espécies de *Leishmania* parasitam répteis e mamíferos. Dentre as espécies que parasitam mamíferos, muitas podem infectar o homem, outras são encontradas apenas em animais (LAINSON; SHAW, 1987). Cerca de 70 espécies de animais, incluindo seres humanos, foram definidas como reservatórios naturais de *Leishmania* (WHO, 2018), principalmente canídeos e roedores silvestres, hiracóides, bicho preguiça, tamanduá-mirim, gambás, procionídeos, cães domésticos, cavalos, burros, mulas e suínos (WHO, 2010).

Todos os indivíduos são suscetíveis e a doença não confere imunidade a uma reinfecção pela mesma espécie do parasito. Contudo, más condições socioeconômicas, desnutrição, migração e movimento de pessoas em áreas endêmicas são fatores de risco para adquirir a doença (WHO, 2018).

1.1.7 Epidemiologia

A Leishmaniose Tegumentar (LT) é um problema de saúde pública em 85 países, em quatro continentes (Américas, Europa, África e Ásia), com incidência anual de 0,7 a 1,3 milhão de casos (BRASIL, 2017). A maioria dos casos ocorre no Afeganistão, Argélia, Brasil, Colômbia, República Islâmica do Irã, Paquistão, Peru, Arábia Saudita e República Árabe da Síria (WHO, 2018).

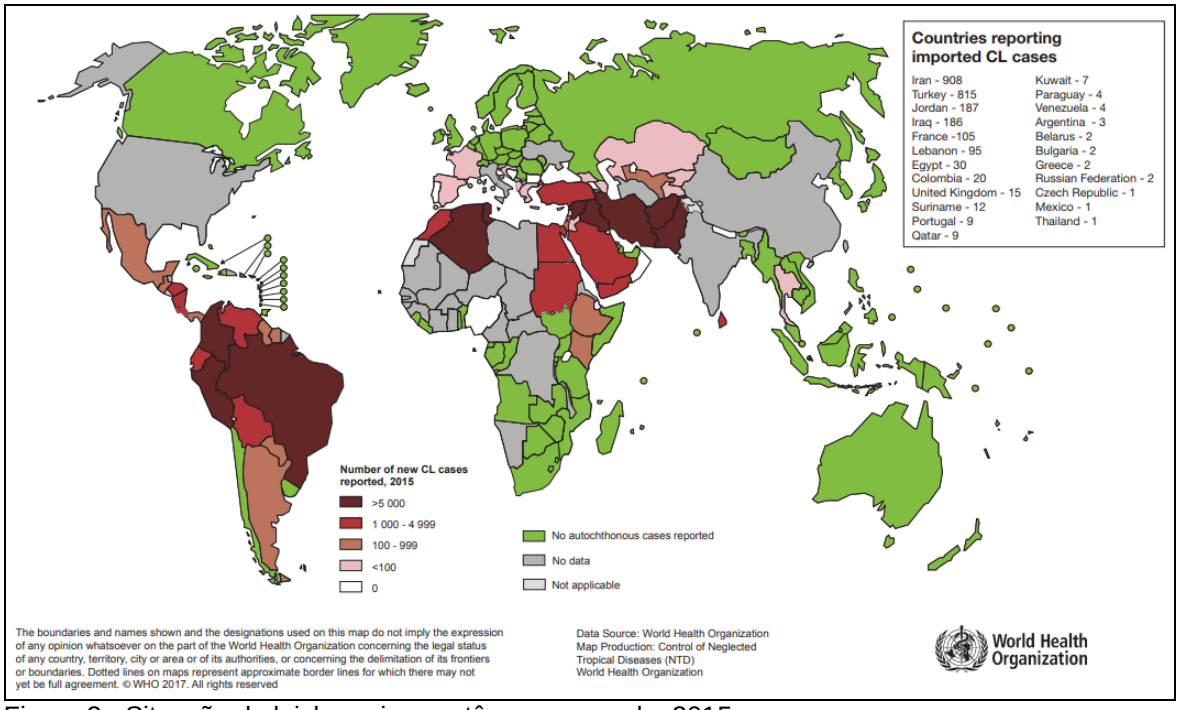

Figura 2 - Situação da leishmaniose cutânea no mundo, 2015.
Fonte: WHO, 2018.

A leishmaniose cutânea é predominantemente urbana e periurbana, com registro de grandes surtos em cidades densamente povoadas, especialmente em zonas de guerra e conflitos, campos de refugiados e em ambientes onde há migração em larga escala de populações (WHO, 2018). Pelo seu alto coeficiente de detecção e capacidade de produzir deformidades, é considerada pela Organização Mundial da Saúde (OMS) uma das seis doenças infecciosas mais importantes, apesar de permanecer negligenciada (BRASIL, 2017).

A epidemiologia da leishmaniose cutânea na Região das Américas é complexa, com variação intra e inter-específica nos ciclos de transmissão, hospedeiros, reservatórios, insetos vetores, manifestações clínicas e resposta à terapia e múltiplas espécies circulantes de *Leishmania* na mesma área geográfica. Quase 90% dos casos de leishmaniose mucocutânea ocorrem na Bolívia, Brasil e Peru (WHO, 2018).

A doença prevalece em regiões de clima quente e úmido, com altitude abaixo de 800m, podendo alcançar até 1.800m nas regiões dos Andes no Equador, Colômbia, Peru e Venezuela (FALQUETO; FERREIRA, 2005). Nas Américas, a moléstia está

amplamente distribuída, desde o Sul dos Estados Unidos até o Norte da Argentina, não ocorrendo no Chile e Uruguai (WHO, 2018).

A partir da década de 80, tem-se observado o crescimento de casos registrados desta endemia, tanto em magnitude quanto em expansão geográfica, variando de 3.000 (1980) a 35.748 (1995), com picos de transmissão a cada 5 anos (KAWA; SABROZA, 2002; MENESES et. al., 2002; FALQUETO et. al., 2003; DIAS et. al., 2007; FONSECA, 2013; BRASIL, 2017). A urbanização, a domesticação do ciclo de transmissão, a ploriferação de fazendas agrícolas, os assentamentos em áreas florestadas e as alterações climáticas podem ser a explicação para tal mudança no perfil epidemiológico da doença (WHO, 2018).

A região Norte tem contribuído com a maior parte das notificações da doença. Contudo, nestes últimos 30 anos vêm ocorrendo surtos epidêmicos em todas as regiões (KAWA; SABROZA, 2002; MENESES et. al., 2002; DIAS et. al., 2007; FONSECA, 2013; BRASIL, 2015). Na década de 80, foram registrados casos autóctones em 19 estados brasileiros. Em 2003, todos os estados brasileiros confirmaram casos autóctones, demonstrando a expansão geográfica da doença no país (BRASIL, 2017). Atualmente, a doença é endêmica em 26 estados brasileiros, incluindo o estado do Espírito Santo, pertencente à região Sudeste, onde é largamente distribuída em populações rurais, prevalecendo a espécie *Leishmania Viannia braziliensis* (FALQUETO, et al., 1991; FALQUETO et al., 2003).

Nas regiões Sudeste e Nordeste, a LTA tem ocorrido sem distinção de gênero, idade ou profissão, o que comprova a ocorrência da transmissão em ambiente peridomiciliar em zona rural e periurbana (KAWA; SABROZA, 2002; MENESES et. al., 2002; FALQUETO et. al., 2003; DIAS et. al., 2007; FONSECA, 2013; BRASIL, 2015; WHO, 2018).

Contudo, em todo o território brasileiro, a LTA ainda acomete, predominantemente, pessoas do sexo masculino, em idade produtiva, que apresentam como ocupação atividades extrativistas ou de caça (OLIVEIRA et al., 1995; BRILHANTE et al., 2017; BRASIL, 2017).

1.1.8 Diagnóstico

A LTA pode ser diagnosticada por meio de critérios clínicos, epidemiológicos, laboratoriais e complementares (BRASIL, 2017; CDC, 2017; WHO, 2018). Optou-se por utilizar os critérios do Ministério da Saúde por estarem mais compatíveis com a epidemiologia local.

Todo diagnóstico de LTA deve partir da suspeição clínica, mas um caso clinicamente suspeito só será considerado confirmado quando houver positividade no critério epidemiológico e qualquer um dos métodos laboratoriais positivos. Contudo, todo caso com suspeita clínica sem acesso a métodos de diagnóstico laboratorial e compatível com o critério epidemiológico pode ser considerado confirmado (BRASIL, 2017).

A suspeita de LTA deve ser descartada quando o caso suspeito tiver diagnóstico laboratorial negativo ou quando confirmado o diagnóstico de outra doença (BRASIL, 2017).

A clínica para suspeição de LC caracteriza-se por presença de lesões de pele, ulceradas ou não, com três semanas ou mais de evolução. Já para LM, a clínica caracteriza-se por presença de lesão de mucosa de vias aéreas superiores, principalmente nasal. O examinador também deve considerar a presença de cicatrizes cutâneas como critério complementar para confirmação do diagnóstico da forma mucosa (BRASIL, 2017).

A epidemiologia compatível se trata do indivíduo ter passagem por área com confirmação de transmissão. Uma área é considerada de risco quando há notificação de um ou mais casos de LTA nos últimos dez anos e se mantém uma periodicidade na produção de casos.

O critério laboratorial caracteriza-se pelo encontro do parasito nos exames parasitológicos diretos e indiretos, presença de IDRM positiva e ocorrência de outros métodos de diagnóstico com resultado positivo. O diagnóstico de certeza é feito pela observação direta do parasito em esfregaços de pele obtidos por meio de biopsia da

lesão. Os outros métodos são auxiliares na elucidação do caso (CDC, 2016; BRASIL, 2017).

Ressalta-se a necessidade de oferecer sorologia para HIV a todos os pacientes com LT, independentemente da idade, uma vez que tal situação pode ter implicações na abordagem da leishmaniose quanto à indicação terapêutica, ao monitoramento de efeitos adversos, à resposta terapêutica e à ocorrência de recidivas (BRASIL, 2017).

1.1.9 Tratamento

Em 1912, Gaspar de Oliveira Vianna iniciou o tratamento da LTA com o tártaro emético (antimonial trivalente) (VIANNA, 1912), mas este possuía efeitos tóxicos e colaterais graves, como intolerância gastrointestinal e efeitos cardiotóxicos (RATH et al., 2003). Assim, a partir de 1940, os antimoniais trivalentes foram substituídos pelos antimoniais pentavalentes (Sb^{+5}), 10 vezes menos tóxicos (ROBERTS; MCMURRAY; RAINEY, 1998).

Existem duas formulações de antimonial pentavalente disponíveis no mercado internacional: o antimoniato de meglumina (Glucantime®) e o estibogluconato de sódio (Pentostan®), mas somente a primeira opção está disponível para comercialização no Brasil (BRASIL, 2017).

O antimônio atinge concentrações expressivas no plasma quando administrado pela via endovenosa. Contudo, cerca de 90% da droga é excretada nas primeiras 48h pelos rins (LIMONGI, 1973), o que exige a administração de doses elevadas deste fármaco, em regime contínuo, para garantir um elevado teor de antimônio nos tecidos e obter a eficácia desejada (ROBERTS; MCMURRAY; RAINEY, 1998).

Na dose de 20mg Sb+5/kg/dia, o antimonial pode atingir seu limiar de toxicidade, causando alterações cardíacas que obriguem a suspensão do tratamento. Sendo assim, para padronização do esquema terapêutico, a OMS recomenda que a dose de antimonial seja calculada em miligramas de antimônio pentavalente por quilograma de peso corporal por dia (mg Sb+5/kg/dia) e que não ultrapassem 20

mg/kg/dia. As formas cutaneomucosa e mucosa exigem maior cuidado durante o tratamento, pois podem apresentar resposta mais lenta e maior chance de recidivas (BRASIL, 2017).

O principal efeito adverso deste medicamento, dose e tempo-dependente, é o distúrbio de repolarização (inversão e achatamento da onda T e aumento do espaço QT), mas podem ocorrer, na seguinte ordem de frequência, artralgia, mialgia, anorexia, náuseas, vômitos, plenitude gástrica, epigastralgia, pirose, dor abdominal, pancreatite, prurido, febre, fraqueza, cefaleia, tontura, palpitação, insônia, nervosismo, choque pirogênico, edema e insuficiência renal aguda. Em caso de lesões de laringe e faringe, podem ocorrer edema e insuficiência respiratória aguda (BRASIL, 2017).

Seu emprego é viável economicamente, pois é comercializado a custos menores do que as outras opções medicamentosas. Por isso, desde a década de 40, é a primeira opção terapêutica para LTA. Contudo, é contra-indicado em cardiopatas, nefropatas, hepatopatas e gestantes. É contra-indicado, ainda, em pessoas com mais de 50 anos de idade, principalmente nas formas mucosa e cutaneomucosa, pela necessidade do emprego de altas doses do fármaco para obter cura das lesões, e pelo comum estabelecimento de cardiopatias nessa faixa etária (BRASIL, 2017).

Além da toxicidade, o antimonial promove altos índices de resistência e baixo percentual de cura (GROGL; THOMASON; FRANKE, 1992). Tais fatos demonstram a necessidade de se aprofundar os estudos com as drogas de segunda linha e pesquisar novas drogas para tratamento da leishmaniose. Rapp e colaboradores (2003) afirmam que, em casos de falha no tratamento com o antimonial, este deve ser suspenso e deve ser analisada a possibilidade do emprego de outras drogas. Além dos antimoniais pentavalentes, está disponível para tratamento da LTA o isotionato de pentamidina e a pentoxifilina, não comercializados no Brasil, e a anfotericina B (BRASIL, 2017).

A anfotericina B é um antibiótico poliênico, descoberto em 1953 e isolado em 1955, produzido naturalmente pelo actinomiceto *Streptomyces nodosus*. Em 1965, foi o

primeiro agente antifúngico a ser aprovado pela Food and Drug Administration (FDA) (WU, 1994; DISMUKES, 2000; RATH et al., 2003; FILIPPIN; SOUZA, 2006).

O composto contém 37 átomos de carbono, formando um anel macrocíclico fechado por lactonização. Possui uma cadeia de duplas ligações conjugadas não-substituídas (heptaeno) e, na porção oposta, uma cadeia poli-hidroxilada com sete grupos hidroxila livres, conferindo característica anfipática à droga. Em uma das extremidades da molécula, encontra-se um resíduo micosamina (lactona) com um aminogrupo livre, formando uma cadeia lateral (GANIS et al., 1971).

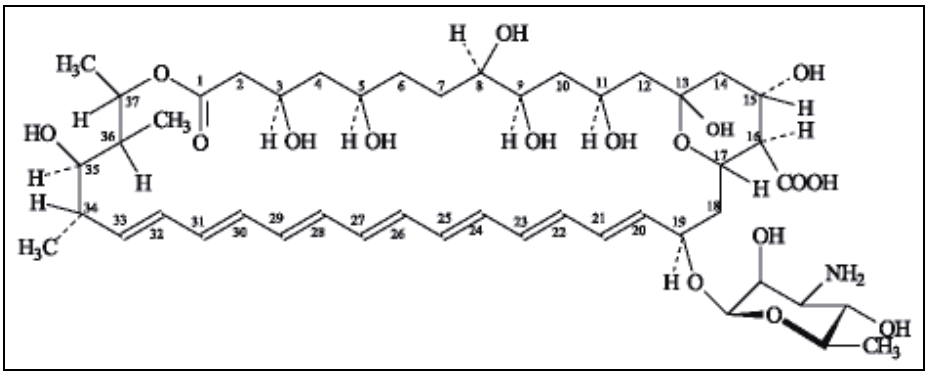

Figura 3 - Estrutura química da anfotericina B
Fonte: Ganis et al., 1971.

A anfotericina B também se dissolve em vesículas de lecitina e colesterol e em esteróides constituintes de membranas naturais (ASHER; SCHURARTZMAN, 1977; BOLARD; JOLY; YUNI, 1993), interagindo especificamente com o ergosterol, um esteroide constituinte da parede celular. Tal interação promove alterações importantes na membrana, alterando-a fortemente por meio da formação de poros e canais iônicos, causando danos oxidativos nesta e aumentando sua permeabilidade. Isso leva à perda de íons, principalmente potássio, e outros componentes importantes para a sobrevivência do parasito (ZYGMUNT, 1966; SOKOL-ANDERSON et al., 1986; BEGGS, 1994; GAUGHAN et al., 1995; WANG, 1997; HUANG et al., 2002).

Sua potência, o espectro de ação e o longo tempo de experiência clínica têm assegurado a anfotericina B como fármaco de escolha no tratamento da leishmaniose (ASHER; SCHURARTZMAN, 1977; GALLIS; DREW; PICKARD, 1990). Este medicamento foi 400 vezes mais potente que o antimonial pentavalente em

hamsters e macacos infectados com *L. donovani* (BRASIL, 2017). Seu espectro de ação inclui cepas de *Leishmania (Viannia) braziliensis* (AMATO et al., 2000), que prevalecem no estado do Espírito Santo (FALQUETO et al., 1986). O volume de distribuição é quatro vezes menor, resultando em concentrações séricas até 8 vezes maior e por tempo mais prolongado do que as outras preparações (CHAVANET et al., 1992; CAILLOT et al., 1994).

A formulação convencional, com anfotericina B e desoxicolato de sódio, aumenta a solubilidade da anfotericina B em água. Contudo, o uso desta formulação é limitado pelos efeitos tóxicos (ASHER; SCHURARTZMAN, 1977; FILIPPIN; SOUZA, 2006), principalmente febre, cefaleia, náuseas, vômitos, anorexia, tremores, calafrios, flebite, cianose, hipotensão, hipertensão, hipopotassemia, hipomagnesemia, comprometimento da função renal, anemia e distúrbios do comportamento (BERMAN, 1998; SCHÖFFSKI et al., 1998; ROBERTS, 2003; BRASIL, 2017).

A cardiotoxicidade foi descrita especialmente pela indução de arritmia ventricular, secundária à hipocalemia, em pacientes com função renal diminuída, que são suscetíveis a essa alteração eletrolítica. Sua ocorrência é rara se o balanço eletrolítico for mantido, mas, para a maioria dos pacientes, a manutenção requer suplemento de potássio e magnésio, apesar de alguns autores terem observado a persistência de arritmia após suplementação (BARTON et al., 1984; CRAVEN; GREMILLION, 1985).

Os efeitos neurotóxicos são raros, mas pode ocorrer hipertermia, confusão mental, depressão, delírio, comportamento psicótico, convulsão, tremores, cefaleia, perda de audição, opacidade da visão, dentre outras alterações, acompanhadas por degeneração da bainha de mielina (RACIS et al., 1990).

Para reduzir a toxicidade da anfotericina B e melhorar a distribuição do fármaco nos órgãos-alvo (KAN et al., 1991; WALSH et al., 1998; ADEDOYIN et al., 2000; BEKERSKY et al., 2002), no final da década de 90 a indústria farmacêutica desenvolveu formulações menos tóxicas e novos métodos para veiculação de anfotericina B (FILIPPIN; SOUZA, 2006). Tais formulações se diferem em estrutura,

forma, tamanho, composição lipídica, conteúdo de anfotericina B, farmacocinética e biodistribuição (DISMUKES, 2000):

- complexo lipídico com anfotericina b (Abelcet®): licenciada no Reino Unido e aprovada pela FDA em 1995;
- Amphocil®: dispersão coloidal de anfotericina B em sulfato de colesterila sódica, aprovada pela FDA em 1996;
- anfotericina b lipossomal (AmBisome®): preparação lipossômica de vesículas contendo anfotericina B, aprovada pela FDA em 1997. É a única formulação disponibilizada pelo Ministério da Saúde para tratamento da LTA (BRASIL, 2017).

Estas novas formulações são amplamente absorvidas pelo macrófago, onde as leishmânias se encontram (VAN ETTEN et al., 1998), e pelo sistema histiomonocítico, onde o parasito reside, em oposição ao rim, o maior órgão-alvo para a toxicidade da anfotericina B, aumentando sua eficácia e tolerabilidade (GROLL et al., 2000; SOARES-BEZERRA; LEON; GENESTRA, 2004).

Além disso, as formulações lipídicas de anfotericina B oferecem outras vantagens em relação à anfotericina B convencional, como diminuição da hipomagnesemia e aumento da dose diária do fármaco, que pode ser até 10 vezes maior (CAILLOT et al., 1994; LEENDERS et al., 1997; WONG-BERINGER; JACOBS; GUGLIELMO, 1998; CHAVANET et al., 1992; DISMUKES, 2000; FILIPPIN; SOUZA, 2006).

A anfotericina b lipossomal tem eficácia superior e menor toxicidade no tratamento de LTA se comparada aos antimoniais pentavalentes (SAMPAIO; MARSDEN, 1997; RAPP et al., 2003; MOTTA, 2006; SOLOMON et al., 2013; SOLOMON et al., 2011; CUNHA et al., 2015), ao desoxicolato de anfotericina b (AMATO et al., 2000; CUNHA et al., 2015) e às demais formulações lipídicas (DISMUKES, 2000; MAGGI et al., 2004; CUNHA et al., 2015).

O cálculo da dose é de 2 a 5 mg/kg/dia, a depender da forma clínica, sem limite de dose máxima diária, até atingir a dose total de 25 a 40 mg/kg, dependendo da resposta clinica (BRASIL, 2017).

Apesar da menor toxicidade, a anfotericina b lipossomal possui efeitos colaterais semelhantes aos observados com o desoxicolato de anfotericina B, mas com menor frequência e intensidade, sendo dispneia, broncoespasmo, rubor, taquicardia, hipotensão, artralgia e mialgias, principalmente relacionados à infusão. Dor na região lombar inferior também foi relatada, podendo vir acompanhada de dor e sensação de aperto no peito durante a infusão, raramente grave (BRASIL, 2017). A incidência de disfunção renal e toxicidade cardiopulmonar diminuem após a administração de várias doses (LEE et al., 1994; HEINEMANN et al., 1997). Outras reações adversas são: febre, calafrios, náuseas, vômitos, flebite no local da infusão, efeitos tóxicos sobre a medula óssea (anemia, leucopenia e trombocitopenia) e anorexia (BRASIL, 2017).

O custo da droga é muito alto, além de ser acompanhado por custos adicionais com a infusão e monitorização laboratorial dos pacientes, o que torna seu uso menos atrativo para governos e empresas de seguros de saúde (DISMUKES, 2000; MURRAY, 2012; BRASIL, 2017). Contudo, o bom perfil de segurança da droga torna a anfotericina b lipossomal uma opção mais viável no tratamento da LTA (RAPP et al., 2003; SOLOMON et al., 2013; MISTRO et al., 2017).

Por fim, dentre as opções terapêuticas, a escolha do medicamento depende de vários fatores, incluindo a forma clínica da doença, patologias concomitantes, espécies do parasito, localização geográfica e segurança para o perfil clínico do paciente, sempre com o objetivo de curar a lesão cutânea e prevenir o dano tardio na mucosa (OLIVEIRA-NETO et al., 1997).

1.1.10 Situações que podem ser observadas durante o tratamento

1.1.10.1 Tratamento irregular e falha terapêutica

De ocorrência comum, é definido como um caso que não utilizou corretamente um dos esquemas de tratamento preconizados para a forma clínica ou que ultrapassou

o tempo previsto para um tratamento regular (RODRIGUES et al., 2006; BRASIL, 2017).

Falha terapêutica é o caso que recebeu dois esquemas terapêuticos regulares sem apresentar cura clínica (BRASIL, 2017).

1.1.10.2 Recidiva e reinfecção

O tratamento da doença não é esterilizante, o que pode levar à ocorrência de recidiva, definida pelo Ministério da Saúde como o reaparecimento da lesão em qualquer parte do corpo após a cura clínica. Sua ocorrência é comum na forma mucosa da doença (BRASIL, 2017).

A possibilidade de reinfecção é de difícil confirmação, mas pode ser pensada considerando-se a história da doença atual e a realidade epidemiológica de transmissão, bem como os possíveis deslocamentos do paciente (BRASIL, 2017).

1.1.11 Critérios de cura

A cura da leishmaniose não é estéril, o que inviabiliza a alta por critério parasitológico. Schubach et al. (1998) encontrou parasitos nas cicatrizes de lesão de 80% dos pacientes clinicamente curados em até 8 anos após o término do tratamento.

Tal fenômeno pode explicar a ocorrência de recidivas tardias e o surgimento da doença em pacientes imunocomprometidos, como nas pessoas que vivem com HIV/AIDS e idosos, uma vez que a perda da eficácia da resposta imune levaria a um desequilíbrio na relação parasito-hospedeiro, facilitando a multiplicação do protozoário e produzindo lesões.

Sendo assim, o critério de cura da doença é clínico. Para tanto, após a conclusão do esquema terapêutico, o indivíduo deve ser acompanhado durante três meses

consecutivos, no caso de pacientes não coinfectados pelo vírus HIV, e por seis meses, no caso de pacientes coinfectados. Para acompanhar a ocorrência de recidiva, o acompanhamento deve perdurar por 6 a 12 meses após o término do tratamento (BRASIL, 2017).

2 JUSTIFICATIVA

A LTA com comprometimento da mucosa associada à infecção por *Leishmania* (*Viannia*) *braziliensis* é condição de difícil tratamento, mutilante, de baixa letalidade, mas com alto custo social e psicológico, além de se apresentar com lesões persistentes e prognóstico reservado quanto à possibilidade de cura, exigindo o emprego de doses maiores de leishmanicida para que se obtenha sucesso terapêutico. A forma disseminada da doença também é de difícil tratamento.

Os antimoniais pentavalentes constituem a terapêutica de escolha, mas seus efeitos colaterais podem ser sérios, principalmente sobre a função elétrica do coração. Mesmo na forma clínica mais simples da doença, a cutânea localizada, os pacientes podem ter contra-indicação aos antimoniais pentavalentes. Por isso, seu uso é restrito, principalmente em pacientes idosos, comumente afetados por nefropatias, e com baixa depuração de creatinina, cardiopatias e acometidos pela forma mucosa da moléstia, mais grave e mutilante.

Em caso de insucesso ou contraindicação ao tratamento com os antimoniais pentavalentes, como o Glucantime®, tem se proposto o uso do AmBisome®. Em alguns pacientes, este tem sido demonstrado ser o único fármaco que possibilita a cura da enfermidade, além de ser eficaz contra cepas de *Leishmania Viannia braziliensis*, espécie prevalente no Espírito Santo. Outra opção de tratamento seria a imunoterapia, com bons resultados demonstrados, mas o antígeno não está disponível para comercialização, o que inviabiliza um estudo randomizado comparativo com o AmBisome®.

Com relação ao medicamento AmBisome®, só pode ser utilizado no ambiente hospitalar, sendo diposnibilizado em poucos serviços de referência, fato que pode explicar a escassez de estudos, com séries curtas de casos demonstrando sua eficácia como alternativa de tratamento para LTA. Atualmente, é utilizado de forma *off label*, pois não é liberado pela Agência Nacional de Vigilância Sanitária (ANVISA) para casos de LTA. O profissional que está prescrevendo assume total responsabilidade pela escolha do medicamento (BRASIL, 2017).

Sendo assim, este trabalho visa a estimular a publicação de experiências semelhantes no tratamento de LTA com o AmBisome®, pois nota-se a falta de interesse pelo desenvolvimento de medicações alternativas para o tratamento da LTA, uma vez que o medicamento de primeira linha foi desenvolvido em 1912 e é utilizado desde então, sem novas alternativas, menos tóxicas e com custo mais acessível, reconhecidas pelos órgãos competentes, deixando idosos, cardiopatas e nefropatas sem alternativa de tratamento frente a uma condição praticamente incurável e, por vezes, mutilante.

3 OBJETIVOS

3.1 OBJETIVO GERAL

Apresentar o desempenho da anfotericina b lipossomal em uma série de pacientes acometidos pela LTA.

3.2 OBJETIVOS ESPECÍFICOS

- Verificar o perfil de segurança e a ocorrência de efeitos colaterais ao uso de anfotericina b lipossomal em uma série de pacientes acometidos pela LTA.
- Verificar o percentual de cura da anfotericina b lipossomal em uma série de pacientes acometidos pela LTA.

4 METODOLOGIA

4.1 TIPO DE ESTUDO

Trata-se de uma série de casos retrospectiva realizada por meio do levantamento de dados secundários armazenados pelo serviço de infectologia do Hospital Universitário “Cassiano Antônio de Moraes” (HUCAM), da Universidade Federal do Espírito Santo (UFES), referência para tratamento de leishmaniose no Estado do Espírito Santo, Brasil.

4.2 PERFIL DOS PACIENTES

Neste trabalho, foram incluídos todos os casos de LTA tratados com anfotericina b lipossomal neste centro de referência, perfazendo um total de 34 pacientes. Os motivos que levaram os pacientes a serem tratados com anfotericina b lipossomal foram idade superior a 50 anos de idade, cardiopatias, nefropatias, reações adversas graves ou falha terapêutica com outros leishmanicidas.

4.4 COLETA DE DADOS

Os dados foram coletados por meio da leitura e análise do prontuário do paciente e fichas encaminhadas pelo serviço ao Ministério da Saúde para solicitação e evolução do tratamento com anfotericina b lipossomal.

4.3.1 Dados sócio-demográficos

Foram coletadas informações acerca do sexo e idade dos pacientes para análise epidemiológica.

4.3.2 Co-infecção HIV/LTA

Foi levantada a frequência de co-infecção HIV/LTA, uma vez que tal condição pode influenciar na apresentação clínica da doença e na resposta ao tratamento.

4.3.3 Formas clínicas

A literatura traz diferentes classificações clínicas para a doença. Optou-se por utilizar a classificação do Ministério da Saúde (BRASIL, 2017) e as definições de Falqueto e Sessa (2015), onde se estabeleceram as formas clínicas: cutânea localizada; cutaneomucosa; mucosa; cutânea disseminada; difusa; e infecção subclínica. Estas formas clínicas poderiam ser encontradas na infecção primária ocorrida no passado ou em casos de recidiva, reativação ou reinfecção, na infecção atual.

4.3.4 Localização da lesão em mucosa

Caracteristicamente, são lesões destrutivas localizadas nas mucosas das vias aéreas superiores, podendo localizar-se na mucosa nasal, oral ou em ambas.

4.3.5 Desfecho da lesão primária no passado

A lesão primária ocorrida no passado poderia ter evoluído à cura, resolução espontânea ou ter sido tratada irregularmente.

4.3.6 Tempo entre os primeiros sintomas da lesão primária no passado e a doença atual

Com a finalidade de predizer por quanto tempo a pessoa teve problemas com lesões de leishmaniose durante a vida, definimos o tempo entre os primeiros sintomas da

lesão primária no passado e a doença atual, nos casos de reativação ou recidiva da doença.

4.3.7 Sequelas funcionais

Observou-se a ocorrência de sequelas funcionais decorrentes da evolução da doença, como disfagia, disfonia ou ambas.

4.3.8 Tratamentos anteriores ao Ambisome® para LTA

Os pacientes poderiam ser virgens de tratamento ou ter realizado tratamentos anteriores para LTA com outros leishmanicidas.

Foram levantados, também, os principais motivos da suspensão do tratamento com outros leishmanicidas, como contra-indicações renais e cardíacas, falha terapêutica com a utilização de outras drogas e efeitos colaterais graves às outras drogas, além das principais drogas leishmanicidas utilizadas.

As contra-indicações cardíacas para uso do Glucantime® poderiam ser diagnóstico prévio de cardiopatia ou achados eletrocardiográficos alterados (BRASIL, 2017). Já as renais poderiam ser: diagnóstico prévio de nefropatia; alteração na função renal, com elevação nos níveis de ureia (>40mg/dL) e creatinina (>1,2mg/dL); alterações séricas nos íons, sendo hipernatremia (>145 mmol/L), hipocalemia (<3,5 mmol/L) e hipomagnesemia (<1,8 mg/dL); depuração de creatinina (<60 mL/min./1,73m^2), utilizando a equação de Cockroft & Gault: [((140-idade)xpeso(kg))/(creatinina séricax72)] para homens e [((140-idade)xpeso(kg))/(creatinina séricax72)] x 0,85 para mulheres (SCHÖFFSKI et al., 1998; SOCIEDADE BRASILEIRA DE NEFROLOGIA, 2007; CARROL; MATFIN, 2010; BRAUN; BARSTOW; PYZOCHA, 2015; BALL et al., 2016; TURNER et al., 2016; NATIONAL ASSOCIATION OF EMERGENCY TECHNICIANS, 2017).

A melhor forma de estimar a função renal no idoso é utilizar fórmulas, como a de Cockroft & Gault, uma vez que há também diminuição da massa muscular esquelética no idoso, fazendo com que a creatinina sérica deixe de ser um bom indicador da função renal. A depuração de creatinina cai em 50% dos 25 aos 85 anos quando a creatinina sérica está normal (FIOCRUZ, 2008; SESA, 2008).

4.3.9 Tratamento com Ambisome®

Foi analisada a dose diária e total utilizada, a quantidade de cursos da droga necessária para garantir a cura clínica das lesões e os efeitos colaterais durante a infusão e relativos à utilização deste medicamento. Em linhas gerais, a posologia de AmBisome® utilizada no HUCAM para tratamento de casos de LTA são dois frascos de 50mg/dia, durante 18 a 30 dias.

4.3.10 Desfecho clínico da doença

O desfecho clínico, quando utilizado o AmBisome®, poderia ser cura clínica, melhora (mas com persistência das lesões), recidiva, óbito por leishmaniose ou óbito por outras causas.

4.4 ANÁLISE DOS DADOS

Os dados foram organizados e os resultados analisados à luz da literatura disponível, com discussão das variáveis que poderiam influenciar na escolha da anfotericina b lipossomal como opção terapêutica para pessoas que vivem com leishmaniose, por vezes, a única opção disponível.

4.5 ASPECTOS ÉTICOS DA PESQUISA

Os pacientes assinaram um Termo de Consentimento Livre e Esclarecido (TCLE) (APÊNDICE A), aceitando participar da pesquisa, estando cientes do anonimato da identidade do paciente, conforme Resolução nº 466, de 12 de dezembro de 2012, do Conselho Nacional de Ética em Pesquisa (BRASIL, 2012). Os pesquisadores assinaram um Termo de Confidencialidade e Sigilo (APÊNDICE B) junto ao Comitê de Ética em Pesquisa do HUCAM, onde o projeto desta pesquisa foi aprovado por meio do parecer consubstanciado de número 2.095.950 (ANEXO A).

5 RESULTADOS

Dos 34 pacientes portadores de LTA tratados com Ambisome®, 23 (67,6%) eram do sexo masculino e 11 (32,4%) do sexo feminino, com idade entre 33 e 98 anos, com uma mediana de 77,5 anos, sendo que 27 pacientes (79,4%) tinham mais de 60 anos.

Dos pacientes diagnosticados com LTA, 34 (100%) possuíam vínculo epidemiológico e sintomatologia compatível com a doença e haviam realizado a IDRM com resultado positivo. Doze (35,3%) foram submetidos ao exame histopatológico, o qual foi compatível com lesões causadas por *Leishmania* e oito (23,5%) tiveram o parasito identificado em esfregaços obtidos por meio de biópsia de lesão de pele.

A forma clínica inicial da doença foi cutânea localizada em 24 pacientes (70,5%), com cicatriz da lesão inicial em todos eles. Houve infecção subclínica em nove pacientes (26,5%) e houve desenvolvimento da forma cutânea disseminada em um paciente (3%).

O desfecho da lesão inicial foi resolução espontânea ou não identificação da lesão primária em 26 pacientes (76,5%). Houve tratamento irregular (abandono ou sub-dose) em seis pacientes (17,6%). Em dois pacientes (5,9%), a lesão tratada atualmente era a lesão primária, não havendo histórico de lesão anterior para registro de desfecho. Nos outros casos, a forma clínica atual foi mucosa em 26 pacientes (76,5%) e cutaneomucosa em seis pacientes (17,6%).

Nos 32 casos de leishmaniose cutaneomucosa e mucosa, a localização das lesões prevaleceu na mucosa nasal em 18 pacientes (53%), seguida da mucosa nasofaríngea em 14 pacientes (41,1%), nestes últimos, acometendo principalmente palato e úvula.

O tempo entre os primeiros sintomas de leishmaniose e a lesão atual variou entre dois meses e 73 anos, sendo que 18 pacientes (53%) sofriam com lesões de leishmaniose após mais de cinco anos da identificação do primeiro sintoma.

Oito pacientes (23,5%) apresentavam alterações funcionais antes do início do tratamento, como disfagia (8; 23,5%) e disfonia (5; 14,7%), sendo que cinco pacientes (14,7%) apresentavam as duas alterações concomitantemente. Destes oito pacientes que apresentavam alterações funcionais antes do início do tratamento, sete (87,5%) sofriam com lesões de leishmaniose há mais de 10 anos.

Não foram registrados casos de co-infecção *Leishmania*/HIV. Em linhas gerais, os motivos que levaram o paciente à suspensão ou não indicação do tratamento com outros leishmanicidas foram contra-indicações renais em 27 pacientes (79,4%), contra-indicações cardíacas em 21 pacientes (61,8%), falha terapêutica com o uso de outras drogas em 12 pacientes (35,3%) e efeitos colaterais graves às outras drogas em sete pacientes (20,6%).

A depuração de creatinina estava baixa em 19 pacientes (55,9%), sendo 16 destes (84,2%) idosos. Antes do uso do Ambisome®, quinze pacientes (44,1%) apresentavam aumento de ureia e creatinina e seis pacientes (17,6%) apresentavam alteração sérica dos íons sódio, potássio ou magnésio, sendo somente potássio e magnésio em três pacientes (9%) e somente sódio em um paciente (3%). Destes, 11 (68,7%) vinham de tratamentos anteriores com leishmanicidas. Ademais, um paciente (3%) apresentava insuficiência renal aguda e um paciente (3%) apresentava nefropatia crônica.

Da amostra total, 21 pacientes (61,8%) possuíam alguma cardiopatia ou procedimento cardíaco que contra-indicava o uso do Glucantime®, sendo arritmia cardíaca em 13 pacientes (38,2%), insuficiência cardíaca em quatro pacientes (11,8%), angioplastia em três pacientes (9%), bloqueio de ramo dois pacientes (5,9%), doença isquêmica do coração em um paciente (3%), miocardiopatia em um paciente (3%), hipertrofia ventricular em um paciente (3%) e distúrbio de condução elétrica com uso de marcapasso em um paciente (3%). Todos os cardiopatas (100%) tinham mais de 50 anos de idade. O ECG encontrava-se alterado em 16 pacientes (47%).

Mais da metade dos pacientes (19; 55,9%) era virgem de tratamento, enquanto os outros 15 pacientes (44,1%) vinham de tratamentos anteriores contra leishmaniose.

A Tabela 1 demonstra quais foram os tratamentos anteriores para leishmaniose utilizados e o motivo do insucesso do tratamento com os outros leishmanicidas.

Tabela 1 - Tratamentos anteriores para leishmaniose e motivo do insucesso.

Droga utilizada	Pacientes que utilizaram*		Quantidade de cursos da droga	Motivo de suspensão			
				Falha terapêutica		Efeitos colaterais graves	
	Frequência absoluta	%		Frequência absoluta	%	Frequência absoluta	%
Glucantime®	8	53,3	1-7	15	100	3	20
Complexo lipídico de anfotericina b	6	40%	1	2	13,3	4	26,6
Desoxicolato de anfotericina b	5	33,3	1	1	6,6	4	26,6
Fuadina®	1	6,6	1	Não houve suspensão			
Pentamidina®	1	6,6	3	Não houve suspensão			

*Alguns pacientes tentaram o tratamento com mais de uma droga.

A dose diária de anfotericina b lipossomal utilizada foi de 50mg em 12 pacientes (35,3%), 100mg em cinco pacientes (14,7%), 150mg em sete pacientes (20,6%) e 200mg em nove pacientes (26,5%). A dose total utilizada variou entre 1.100mg e 6.000mg, sendo utilizados de um curso em 94,1% dos pacientes, dois em 3% e três em 3%.

Dos 34 pacientes referentes à amostra total, 19 pacientes (64,7%) apresentaram efeitos colaterais ao uso do Ambisome®, conforme Tabela 2.

Tabela 2 - Efeitos colaterais ao uso do Ambisome®.

Sistema corporal	Efeito colateral	Frequência absoluta	%
Renal	Aumento da ureia e da creatinina	9	26,5
	Hipocalemia	3	8,8
	Hipomagnesemia	2	5,9
	Oligúria	1	3
	Insuficiência renal aguda	1	3
Gastrointestinal	Êmese	2	5,9
	Náusea	2	5,9
	Hepatite medicamentosa	1	3
Respiratório	Dispneia	2	5,9
	Complicações respiratórias	3	8,8
Cardiovascular	Precordialgia	1	3

	Hipotensão postural	1	3
	Arritmia	2	5,9
Sistema nervoso central	Febre	2	5,9
	Cefaleia	1	3
	Rebaixamento do nível de consciência	1	3
Outros	Lacrimejamento	1	3
	Dor mandibular	1	3
	Tremores	1	3
	Calafrio	1	3

A ocorrência de efeitos colaterais foi mais comum entre os pacientes que utilizaram a dose diária de 50mg (20,6%), seguidos dos que utilizaram 150mg (14,7%), 100mg (9%), 200mg (9%) e um paciente não teve a dose informada. Já a não ocorrência de efeitos colaterais (em 35,3% dos pacientes), foi mais comum entre os que utilizaram 200mg de dose diária (17,6%), seguidos dos que utilizaram 50mg (14,7%), 100mg (5,9%) e 150mg (5,9%), respectivamente. A não ocorrência de efeitos colaterais foi registrada entre pacientes que utilizaram desde 2.000 até 6.000mg de dose total.

O desfecho dos casos foi cura clínica em 31 pacientes (91,1%), falha terapêutica em dois pacientes (5,9%) e óbito por outras causas em um paciente (3%).

6 DISCUSSÃO

A LTA tradicionalmente predomina no sexo masculino, refletindo possivelmente um padrão epidemiológico em que este gênero está mais exposto ao risco de adquirir a doença por maior exposição ao ambiente de mata (OLIVEIRA et al., 1995).

Contudo, a partir da década de 80, o perfil de transmissão da leishmaniose passou por mudanças, com aumento da transmissão no ambiente peridomiciliar, em regiões de colonização antiga, por envolver reservatórios domésticos em animais (caninos e equinos) e pela presença de flebotomíneos com habitats peridomiciliares (FALQUETO et al., 2003). Devido a essa mudança, é crescente a prevalência da doença em mulheres, apesar dela ainda ocorrer mais entre os homens (FONSECA, 2013).

Um estudo epidemiológico recente realizado na região Amazônica obteve índices semelhantes de distribuição da LTA entre gêneros, em comparação com este estudo, numa proporção de 60,2% para homens e 39,7% para mulheres (BRILHANTE et al., 2017). Ainda, de acordo o Ministério da Saúde, a doença predomina entre os indivíduos com mais de 10 anos (92,5% do total de casos) e do sexo masculino (74% no ano de 2014) (BRASIL, 2017).

O fato de todos os pacientes diagnosticados terem positividade nos critérios epidemiológico e sintomatológico e na IDRM, associado ao fato de 91,2% terem lesão em mucosa, confirma a qualidade do diagnóstico realizado e a importância da IDRM no diagnóstico da forma mucosa (CACERES-DITTMAR et al., 1993; FARIA et al., 2005; GAZE et al., 2006; GOMES-SILVA et al., 2007).

Menos de um terço dos pacientes realizou o exame histopatológico porque este não é solicitado pelo ambulatório de doenças infecciosas do HUCAM como rotina para diagnóstico da LTA, uma vez que os resultados deste exame podem apresentar variabilidade devido a fatores como o tempo de evolução, o aspecto clínico da lesão, a amostra tecidual e o estado imunológico do paciente, podendo ser observadas reações menos características. Contudo, por vezes, o paciente havia sido

encaminhado de outro serviço, como o de dermatologia, e já trazia o exame em mãos. Nestes casos, outras doenças não infecciosas clinicamente semelhantes à LTA, como neoplasias, doenças inflamatórias e doenças vasculares, apresentam achados histopatológicos distintos à LTA, sendo o aspecto histopatológico suficiente para descartar a doença e estabelecer o diagnóstico definitivo (BRASIL, 2017).

Ainda, menos de um terço dos pacientes foi submetido à observação direta do parasito em esfregaços obtidos por meio de biópsia de lesão. Em um processo infeccioso, o diagnóstico de certeza é feito pelo encontro direto do parasito ou de seus produtos nos tecidos ou fluidos biológicos do hospedeiro. Contudo, para a forma mucosa da doença, prevalente na população de estudo, o teste tem baixa sensibilidade, uma vez que há escassez de parasitos na lesão (GAZE et al., 2006; GOMES-SILVA et al., 2007; HORTA et al., 2012; BRASIL, 2017).

A forma cutânea localizada foi a principal apresentação clínica na lesão primária de LTA. A infecção subclínica foi a menos comum e a forma cutânea disseminada se apresentou em apenas um caso na população estudada (FALQUETO; SESSA, 2015; BRASIL, 2017).

Os dados mostrados neste trabalho confirmam que o desfecho mais frequente na lesão primária de LTA é a resolução espontânea ou não identificação da lesão. Costa e seus colaboradores (1990) e Marsden (1990) estabeleceram a hipótese de que muitos pacientes com lesões que evoluem rapidamente para a cura e que desenvolvem uma infecção por leishmania sem lesões típicas, com sintomas brandos ou imperceptíveis, lesões pequenas, não ulceradas, de evolução rápida e que teriam passado despercebidas, sem deixar cicatrizes perceptíveis, podem não procurar assistência médica e que este fenômeno pode ser mais frequente entre portadores de lesões cutâneas nas áreas endêmicas do que se pensa.

O tratamento irregular foi um desfecho menos frequente na população de estudo, mas também deve ser considerado pelo clínico, pois é um fator causador de resistência aos leishmanicidas e recidivas da doença (GROGL; THOMASON; FRANKE, 1992).

Nos dois pacientes sem histórico de lesão anterior, a lesão atual era LC. Ainda assim, a anfotericina b lipossomal foi utilizada como primeira escolha porque os dois pacientes eram cardiopatas e um deles também apresentava aumento da ureia e da creatinina.

Ficou evidente que a forma clínica da doença atual foi mucosa ou cutaneomucosa na grande maioria dos pacientes. A forma mucosa classicamente é secundária à lesão cutânea, sendo comum em idosos pela cronicidade da lesão, tendo como fatores de risco a resolução espontânea ou não identificação da lesão primária e o tratamento irregular (OLIVEIRA et al., 1995; RODRIGUES et al., 2006; FALQUETO; SESSA, 2015).

A maior prevalência em mucosa nasal encontrada neste estudo corrobora resultados de estudos anteriores, onde a lesão em mucosa se localiza especialmente no septo nasal anterior (CARINI, 1911; MARSDEN et al., 1984; MARSDEN, 1986; MARSDEN, 1994; LESSA; CARVALHO; MARSDEN, 1994; LESSA et al., 2007; FALQUETO; SESSA, 2015; BRASIL, 2017).

O tempo entre a lesão primária e a secundária variou de meses a anos, tendo surgido comumente, nos cinco primeiros anos após o aparecimento da lesão de pele. Acredita-se que a cronicidade das lesões, dentre outros fatores, contribua para a destruição ulcerativa da mucosa naso-orofaríngea, com perfuração do septo nasal e infiltração no palato, provocando alterações funcionais, como disfagia, disfonia e deformidades, uma vez que a maioria dos pacientes com tais alterações tinha mais de 10 anos de doença. Isso leva o paciente a enfrentar dificuldades funcionais, estigmas sociais, familiares e profissionais, além de, por vezes, ter que se submeter à correção cirúrgica (GONTIJO; CARVALHO, 2003; FALQUETO; SESSA, 2015; BRASIL, 2017).

O principal motivo do uso de anfotericina b lipossomal como primeira escolha foram contra-indicações cardíacas e renais aos antimoniais, seguidas da falha terapêutica e de efeitos colaterais graves às outras drogas.

Antes do tratamento com anfotericina b lipossomal, as alterações renais eram muito prevalentes na população estudada. A depuração de creatinina estava abaixo dos valores de referência em pouco mais da metade dos pacientes (<60 mL/min./1,73m^2), sendo a maioria destes idosos. Devido ao processo natural do envelhecimento, a função renal declina com a idade, com redução em torno de 40% da filtração glomerular por volta dos 70 anos, o que limita o emprego de drogas nefrotóxicas ou que dependam da excreção renal, como os leishmanicidas (FIOCRUZ, 2008; SESA, 2008).

Foram mais comuns as alterações séricas dos íons potássio e magnésio do que do íon sódio. Dentre os pacientes com aumento de ureia e creatinina e alteração sérica no nível dos íons sódio, potássio e magnésio, mais da metade vinha de tratamentos anteriores com outros leishmanicidas, o que pode demonstrar uma relação entre tratamentos anteriores e piora da função renal. Alguns destes pacientes tiveram a suspensão do tratamento com outros leishmanicidas desencadeada por piora da função renal, optando o clínico por conduzir o caso utilizando a anfotericina b lipossomal, menos nefrotóxica que as outras opções terapêuticas.

De acordo com o Ministério da Saúde (2017), a incidência de nefrotoxicidade entre pacientes tratados com anfotericina B lipossomal é quase 50% menor do que entre os tratados com anfotericina B convencional ou com complexos lipídicos de anfotericina B, o que confirma as inferências deste estudo, ou seja, a defesa da anfotericina b lipossomal como a melhor opção terapêutica para pacientes com contra-indicações renais aos outros leishmanicidas.

Mais da metade dos pacientes possuía alguma cardiopatia ou havia realizado procedimento cardíaco que contra-indicava o uso do Glucantime®, sendo arritmia cardíaca a cardiopatia mais comum. Todos os pacientes que possuíam alguma cardiopatia tinham mais de 50 anos de idade, estando o ECG alterado em quase metade dos pacientes. As cardiopatias e procedimentos cardíacos para correção destas são comuns em idosos, tanto pelo caráter crônico desse grupo de doenças, quanto pela consequência das alterações cardíacas, anatômicas e funcionais decorrentes do processo natural de envelhecimento (FIOCRUZ, 2008).

Na população estudada, mais da metade dos pacientes era virgem de tratamento. A maioria dos que vinham de tratamentos anteriores contra leishmaniose, usou Glucantime®, seguido de complexo lipídico de anfotericina b e desoxicolato de anfotericina b. Foram empregados mais cursos de Glucantime® do que das outras drogas, chegando a ser utilizados sete cursos da droga em um paciente. A droga falhou em todos os pacientes deste estudo. Os efeitos colaterais graves foram mais prevalentes com o uso do complexo lipídico de anfotericina b do que com o uso do desoxicolato de anfotericina b e do Glucantime®, respectivamente.

Os resultados desta pesquisa corroboram com os resultados das pesquisas que buscavam definir a segurança e a eficácia do Glucantime®. Na década de 80, Sampaio et al. (1980) trataram um grupo de pacientes com LM, utilizando Glucantime® na forma seriada e obtiveram 54% de cura após um ano de acompanhamento. Na década de 90, Franke et al. (1990) utilizaram o Glucantime® em esquemas contínuos, ou sem interrupção, obtendo 63% de cura. Grogl, Thomason e Franke (1992) relataram que a sensibilidade *in vitro* ao antimoniato de meglumina de 35 isolados de *Leishmania* foi de 89% após o tratamento.

Quanto ao tratamento com anfotericina b lipossomal, as doses diárias mais utilizadas foram, respectivamente, 50mg, 200mg, 150mg e 100mg, sendo utilizado na grande maioria dos pacientes apenas um curso da droga. Não foram encontradas associações entre as variáveis dos dois pacientes que utilizaram mais de um curso da droga. O que utilizou 2 cursos da droga foi curado no fim do segundo curso, a uma dose diária de 50mg e total de 3.000mg por curso. O que utilizou 3 cursos da droga apresentou apenas melhora da lesões, a uma dose diária de 150mg e total de 4.500mg nos 3 cursos, inferindo-se que se trata de resistência à anfotericina b lipossomal, neste caso.

Sampaio e Marsden (1997) utilizaram um regime de tratamento semelhante ao deste estudo. Os autores trataram com anfotericina b lipossomal pacientes com leishmaniose mucosa sem resposta ao tratamento com Glucantime® (20mg SbV/kg/dia), utilizando uma dose diária de 2 a 3mg/kg/dia e uma dose total de 2 a 5g, por um mínimo de 20 dias. Nessa casuística, tal variação na dose total

aconteceu conforme a gravidade da forma clínica, tendo sido as formas mais graves tratadas com doses mais elevadas, conforme foi realizado neste estudo.

6.1 SEGURANÇA DA ANFOTERICINA B LIPOSSOMAL

Pouco mais da metade dos pacientes apresentou efeitos colaterais ao uso da anfotericina b, com pequena magnitude clínica, sendo a droga bem tolerada na grande maioria dos pacientes. O principal efeito colateral foi o aumento, principalmente, de ureia, e hipocalemia, alterações manejáveis durante o tratamento.

O aumento de ureia e creatinina já é um efeito colateral esperado da droga (SCHÖFFSKI et al., 1998). Neste sentido, o Ministério da Saúde traz como precaução/recomendação durante o uso da anfotericina b lipossomal monitorar diariamente a função renal, o potássio e o magnésio sérico, e repor o potássio e o magnésio quando indicado, além da suspensão do tratamento por dois a cinco dias no caso de disfunção renal com níveis de creatinina acima de duas vezes o maior valor de referência, reiniciando-se o tratamento em dias alternados quando os níveis de creatinina apresentarem redução (BRASIL, 2017).

Nenhum paciente teve o tratamento totalmente suspenso por efeitos colaterais graves. Em alguns casos, o tratamento foi suspenso temporariamente, sendo realizado o manejo clínico da função renal, com retomada do tratamento em seguida. Solomon et al. relataram resultados semelhantes em estudos realizados em 2011 e 2013.

No presente estudo, não foi observada associação entre dose diária e total utilizadas e a ocorrência de efeitos colaterais. Na literatura, alguns autores relatam que os pacientes não apresentaram qualquer toxicidade à anfotericina b lipossomal (SAMPAIO; MARSDEN, 1997; DAVIDSON et al., 1991; AMATO et al., 2000; RAPP et al., 2003; BEN-SHIMOL et al., 2012). Em outros estudos, os pacientes apresentaram apenas eventos adversos e alterações laboratoriais leves, demonstrando boa tolerância à droga (WALSH et al., 1998; MOTTA et al., 2006; ONO et al., 2011; MACHADO et al., 2015). Em compensação, alguns pacientes

apresentaram efeitos colaterais mais significativos, como insuficiência renal leve e transitória (ZANGER et al., 2011), sendo o efeito colateral mais importante registrado no estudo de Cunha et al. (2015), com incidência de 17,2%.

Varlam et al. (2001) concordam que o tratamento com anfotericina B frequentemente leva a algum grau de disfunção renal, variando em gravidade de um paciente para outro, sendo relacionado à dose total. O efeito tóxico é máximo nos túbulos (hipocalemia, hipernatremia, hipomagnesemia, hipostenúria, diminuição da capacidade de excreção de ácidos) (SABRA et al., 1990; RANG; DALE, 1991; GERBAUD et al., 2003), mas também envolve os glomérulos (diminuição da depuração de creatinina, com ou sem azotemia) (BURGESS; BIRCHALL, 1972; BHATHENA et al., 1978; GERKENS; BRANCH, 1980; HEIDEMANN et al., 1983). As concentrações séricas de creatinina chegaram até três vezes o limite superior da normalidade. Outras alterações renais registradas foram poliúria e insuficiência renal aguda (SCHÖFFSKI et al., 1998). Para Branch et al. (1988), o uso de suplementação de sódio, juntamente com a prevenção da desidratação, parece ser um meio seguro e efetivo para reduzir o risco de nefrotoxicidade associada com a administração de anfotericina B.

A cardiotoxicidade foi descrita especialmente pela indução de arritmia ventricular, secundária à hipocalemia em pacientes com função renal diminuída, que são suscetíveis a essa alteração eletrolítica. Sua ocorrência é rara se o balanço eletrolítico for mantido, mas, para a maioria dos pacientes, a manutenção requer suplemento de potássio e magnésio, apesar de alguns autores terem observado a persistência de arritmia após suplementação (BARTON et al., 1984; CRAVEN; GREMILLION, 1985; SCHÖFFSKI et al., 1998). A incidência de disfunção renal e toxicidade cardiopulmonar diminuem após a administração de várias doses (LEE et al., 1994; HEINEMANN et al., 1997).

Os efeitos neurotóxicos são raros, mas pode ocorrer hipertermia, confusão mental, depressão, delírio, comportamento psicótico, convulsão, tremores, cefaleia, perda de audição, opacidade da visão, dentre outras alterações acompanhadas por degeneração da bainha de mielina (RACIS et al., 1990). Outras reações adversas são: febre, calafrios, náuseas, vômitos, flebite no local da infusão, efeitos tóxicos

sobre a medula óssea (anemia, leucopenia e trombocitopenia) e anorexia (SCHÖFFSKI et al., 1998; BRASIL, 2017).

Apesar dos efeitos colaterais relatados, Basaglia et al. (2015) registraram melhora da função renal em pacientes que utilizaram anfotericina b lipossomal após piora da função renal com uso do desoxicolato de anfotericina b.

6.2 TAXA DE CURA DA ANFOTERICINA B LIPOSSOMAL

O desfecho dos casos foi cura clínica em mais de 90% dos pacientes. Apenas dois pacientes tiveram melhora das lesões e continuam em tratamento. Acredita-se que, nos dois casos, os pacientes eram resistentes à anfotericina b lipossomal. Um destes utilizou a imunoterapia com antígenos de *Leishmania*, após insucesso com a anfotericina b lipossomal, tendo obtido melhor resultado ao final desta. Um paciente apresentava co-morbidades e evoluiu a óbito por outras causas. Tais dados demonstram a eficácia da anfotericina b em relação a todas as demais opções terapêuticas na população estudada.

Os resultados desta pesquisa corroboram as conclusões de estudos anteriores realizados com pequenas séries de casos. Sampaio e Marsden (1997) trataram seis pacientes com LM que não responderam ao antimoniato de meglumina, utilizando anfotericina b lipossomal em dose diária de 2-3mg/kg/dia, durante um mínimo de 20 dias. A dose média acumulada foi de 3.333mg, variando de 2.000 mg a 5.300mg. Após 26-38 meses de seguimento, cinco pacientes estavam clinicamente curados e um teve recaída após seis meses. Observa-se um regime de tratamento semelhante com o utilizado nesta séria de casos, com doses ajustáveis a cada paciente, mas em regimes de tratamento mais longos, com bom resultado terapêutico.

Cunha et al. (2015) também fizeram uma pesquisa semelhante a esta, com resultados parecidos. Os autores realizaram um estudo retrospectivo com 29 pacientes portadores da forma mucosa da doença tratados com anfotericina B lipossomal, a maioria com comorbidades, história de tratamento prévio para LM e

contra-indicações ao uso das outras opções terapêuticas, observando uma taxa de cura de 93,1%, considerando a anfotericina B lipossomal com boa eficácia.

Amato et al. (2011) revisaram retrospectivamente o resultado clínico de oito pacientes com LM tratados com anfotericina B lipossomal, com uma dose total média de 35mg/kg (intervalo de 24-50mg/kg), o que resultou na cicatrização de todas as lesões em todos os pacientes, sem recorrências durante o período de seguimento (média de 25 meses, intervalo entre 7 e 40 meses).

Rocio et al. (2014) também realizaram uma análise retrospectiva de 16 pacientes com LM tratados com anfotericina b lipossomal, utilizando uma dose diária média de 2,5 mg/kg/dia, com cura da lesão em 88% dos pacientes. As doses cumulativas médias, excluindo as duas falhas de tratamento, foram 2265 mg e 33 mg/kg, sendo que, na dose cumulativa de 30 a 35mg/kg, foi possível atingir 100% de eficácia.

Coelho Junior et al. (2016) relataram o caso de um paciente de 59 anos, portador de LC na região plantar causada por *Leishmania Viannia braziliensis*. Dois anos atrás, o paciente havia tido lesão cutânea em perna, sendo tratado com outros medicamentos via oral por longo período, sem sucesso. Na época, não foi feito diagnóstico de leishmaniose. Iniciou terapia com antimoniato de meglumina na dose de 3 ampolas/dia por 30 dias, com persistência das lesões. Instituiu-se, então, o tratamento com anfotericina B lipossomal, com cicatrização completa das lesões após sete dias de uso da medicação.

Basaglia et al. (2015) realizaram um estudo observacional descritivo por meio da análise de prontuário, relatando o caso de um paciente de 64 anos portador de fibrilação atrial crônica e hipertensão arterial sistêmica. O tratamento instituído inicialmente foi Fluconazol diário por 12 semanas, sem melhora do quadro. Posteriormente, foi tratado com anfotericina B devido às contra-indicações que tinha ao antimoniato de meglumina, por ser cardiotóxico. Após o terceiro dia de tratamento com anfotericina b na formulação convencional houve piora da depuração de creatinina, sendo instituída, por fim, a terapia com anfotericina B lipossomal durante 21 dias, com melhora progressiva da lesão, boa evolução da cicatrização e melhora da função renal.

Em contrapartida, Motta (2006) utilizou a anfotericina B lipossomal em 35 pacientes portadores de LC, com predominância da *Leishmania (Viannia) braziliensis*, sem tratamento prévio ou co morbidades. O esquema terapêutico foi curto, na dose de 1,5mg/kg/dia durante 5 dias. A taxa de cura foi de 81% em até 90 dias após o tratamento, sem recidiva em um período de acompanhamento de um ano. O autor sugere que a baixa dosagem possa ter interferido na eficácia da droga. Motta e Sampaio (2012) trataram seus pacientes com 1,5mg/kg/dia de anfotericina B lipossomal, durante 5 dias, com 50% de cura clínica.

Nesta nuance, Solomon et al. (2013) fizeram uma avaliação observacional prospectiva não cega em 34 portadores de LC infectados com *L. (V.) braziliensis* tratados com anfotericina b lipossomal, na dose de 3mg/kg/dia, em um regime curto de 5 dias consecutivos e uma sexta dose no dia 10. Observaram 85% de cura completa e 11,7% de curadores lentos, com uma taxa de falha de 3% e sem nenhuma recidiva durante um período médio de seguimento de 29 meses, demonstrando que a anfotericina b lipossomal é eficaz. Contudo, observa-se uma eficácia menor do que da presente pesquisa.

Observando os resultados obtidos por Motta (2006) e Solomon (2013), a ilação desta pesquisa é que o regime curto de tratamento também pode contribuir para o insucesso do tratamento.

Por outro lado, Solomon et al. (2007) fizeram uma avaliação prospectiva do tratamento de 7 pacientes com LC por *L. (V.) braziliensis*, optando por utilizar a anfotericina b lipossomal em uma dose mais alta que Motta (2006), de 3mg/kg por 5 dias consecutivos e uma sexta dose no dia 10. Cinco pacientes não responderam a um curso completo de estibogluconato de sódio e 2 tiveram lesão primária. Todos conseguiram uma cura clínica completa em menos de um mês, sem recidivas em um seguimento médio de doze meses.

Semelhantemente, Rapp et al. (2003) relataram um caso de LC que não respondeu ao antimoniato de meglumina, em Djibouti, país africano, tratado com sucesso com um regime de curta duração de anfotericina b lipossomal (18mg/kg), sem recaída.

Lambertucci e Silva (2008) também apresentam o caso de um homem de 68 anos com leishmaniose cutaneomucosa tratado com anfotericina B lipossomal na dose de 3mg/kg de peso corporal durante cinco dias, seguindo a mesma dosagem nos dias 7, 14 e 21, alcançando cura clínica, sem recidiva por dois anos após o tratamento. Apesar de obter 100% de cura, tais estudos possuem uma população de estudo limitada para permitir comparações com as experiências supracitadas.

A anfotericina b lipossomal também se mostrou uma opção eficaz em outras espécies de *Leishmania*. Solomon et al. (2011) resumiram a eficácia e segurança do tratamento de LC com anfotericina b lipossomal em uma série de 13 pacientes israelenses com infecção por L. tropica. O cronograma de tratamento consistiu em cinco dias consecutivos de 3mg/kg do medicamento, seguido de uma sexta dose no dia 10. Destes, 46,1% já haviam falhado no tratamento intralesional de estibogluconato de sódio e 30,7% tiveram o tratamento de paromomicina tópica falido. Do total de pacientes, 84% obtiveram cura clínica completa em 2 meses, sem recidivas em um acompanhamento médio de 11 meses.

Zanger et al. (2011) relataram o caso de um homem de 38 anos de idade, da Eritreia, com LC por *Leishmania aethiopica*, tratado com 4,4 g de Ambisome® (60 mg/kg de peso corporal) em doses de 200 mg/dia durante 22 dias, com melhora da lesão a partir da terceira semana da terapia e boa tolerância à droga. A lesão facial mostrou melhora sem sinais de leishmaniose em 12 meses de seguimento após a conclusão da terapia.

Wortmann et al. (2010) trataram 19 pacientes com LC nos Estados Unidos, portadores de cinco diferentes cepas de *Leishmania*, com dose de 3mg/kg/dia, sendo administradas até 10 doses dentro de um período de 21 dias, obtendo uma taxa de cura de 84% com um curso inicial, sendo que os 16% que falharam foram tratados com sucesso a partir de um segundo curso da droga.

Ben-Shimol et al. (2012) relataram o tratamento de um paciente de um ano de idade com várias lesões cutâneas por *Leishmania major*, utilizando anfotericina b lipossomal em um regime de seis doses, obtendo cura clínica.

Alguns estudos não detalharam o regime de tratamento, mas também demonstraram a eficácia da anfotericina b lipossomal no tratamento de leishmaniose tegumentar. Ono et al. (2011) relataram um caso de LC em um japonês de 33 anos tratado com sucesso com anfotericina B lipossomal.

Campos-Muños et al. (2007) relataram o caso de um menino de nove anos com LC por *Leishmania braziliensis* tratado inicialmente com itraconazol, mas que, devido à persistência de lesões, recebeu anfotericina B lipossomal com resolução completa das lesões.

Machado et al. (2015) concluíram em sua pesquisa que a anfotericina b lipossomal também é eficaz na forma disseminada da LTA, com uma taxa de cura final superior a 75% quando utilizada em uma dose total acima de 30mg/kg. Os autores registraram a ocorrência de apenas uma recaída, quatro meses após o tratamento.

7 CONCLUSÕES

A anfotericina B lipossomal apresentou bom perfil de segurança, com efeitos colaterais toleráveis e manejáveis e pequena incidência de efeitos colaterais clinicamente importantes, tendo como reações mais prevalentes o aumento de ureia e creatinina, principalmente ureia, e hipocalemia, alterações manejáveis durante o tratamento.

Faz-se a ilação que a eficácia da droga pode estar relacionada a regimes de tratamento mais prolongados, permitindo doses ajustáveis a cada situação clínica, conforme demonstrado neste estudo. A dose diária e total pareceram não ter influência sobre a eficácia do tratamento. Sugere-se, ainda, que os pacientes que utilizaram mais de um curso de anfotericina b lipossomal e que apresentaram falha terapêutica podem ter apresentado resistência à droga.

A taxa de cura de 91,1%, com apenas um curso da droga, foi considerada alta, demonstrando a eficácia da anfotericina b lipossomal na série de pacientes estudada.

Em pacientes idosos, com maior risco renal, cardiopatas, que têm contra-indicação absoluta ao antimoniato de meglumina, pacientes com resistência e efeitos colaterais graves aos outros leishmanicidas, a anfotericina b lipossomal demonstrou ser uma opção terapêutica segura e eficaz.

Portanto, sugere-se que o Ministério da Saúde e Agência Nacional de Vigilância Sanitária indiquem a anfotericina b lipossomal para o tratamento da LTA, para que o tratamento não seja mais utilizado de forma *off label*.

8 REFERÊNCIAS

ADEDOYIN, A.; SWENSON, C.; BOLCSAK, L. E.; HELLMANN, A.; RADOWSKA, D.; HORWITH, G.; JANOFF, A.S.; BRANCH, R. A. A pharmacokinetic study amphotericin B lipid complex injection (Abelcet) in patients with definite or probable systemic fungal infections. **Antimicrob. Agents Chemother.**, v. 44, p. 2900-2, 2000.

ALTAMIRANO-ENCISO, A. J.; MARZOCHI, M. C. A.; MOREIRA, J. S.; SCHUBACH, A. O.; MARZOCHI, K. B. F. Sobre a origem e dispersão das leishmanioses cutâneas e mucosa com base em fontes históricas pré e pós-colombianas. **História, Ciências, Saúde**, v. 10, n. 2, p. 853-882, 2003.

AMATO, V. S.; NICODEMO, A. C.; AMATO, J. G.; BOULOS, M.; AMATO NETO, V. Mucocutaneous leishmaniasis associated with HIV infection trated successfully with liposomal amphotericin B (AmBisome). **J. Antimicrob. Chemother.**, v. 46, p. 341-2, 2000.

AMATO, V. S.; TUON, F. F.; CAMARGO, R. A.; SOUZA, R. M.; SANTOS, C. R.; NICODEMO, A. C. Can we use a lower dose of liposomal amphotericin B for the treatment of mucosal American leishmaniasis? **Am. J. Trop. Med. Hyg.**, v. 85, n. 5, p. 818-9, nov., 2011.

ASHER, I.M.; SCHURARTZMAN, G. Amphotericin B. **Anal. Profiles Drug Subst.**, v. 6, p. 1-42, 1977.

BALL, S.; BARTH, J.; LEVY, M. SOCIETY FOR ENDOCRINOLOGY CLINICAL COMMITTEE. **Emergency management of severe symptomatic hyponatraemia in adult patients**. Society for Endocrinology Endocrine Emergency Guidance. 2016. Disponível em: <http://www.endocrineconnections.com/content/5/5/G4>. Acesso em: 3 abr. 2017.

BARRAL-NETTO, M.; BADARÓ, R.; BARRAI, A.; CARVALHO, E. M. Imunologia da leishmaniose tegumentar. **Revista da Sociedade Brasileira de Medicina Tropical**, v. 19, n. 3, p. 173-191, jul./set., 1986.

BARTON, C. H.; PAHL, M.; VAZIRI, N. D. Renal magnesium wasting associated with amphotericin B therapy. **Am. J. Med.**, v. 77, p. 471-4, 1984.

BASAGLIA, P.; MOLINA, E. N.; FISCHER, J.; PEREIRA, T. M.; VOLPE, M. A. S. **Tratamento de leishmaniose tegumentar em paciente portador de fibrilação atrial**: relato de caso. Faculdade Ingá, 2015. Disponível em:

<http://www.clinicamedica2015.com.br/upload/trabalhos/dx1GTR33jMH1I6scSRHB1IGWQH93.pdf>. Acesso em: 25 out. 2017.

BEGGS, W. H. Physicochemical cell damage in relation to lethal amphotericin B action. **Antimicrob. Agents Chemother.**, v. 38, p. 363-4, 1994.

BEKERSKY, I.; FIELDING, R. M.; DRESSLER, D. E.; LEE, J. W.; BUELL, D. N.; WALSH, T. J. Plasma Protein Binding of Amphotericin B and Pharmacokinetics of Bound versus Unbound Amphotericin B after Administration of Intravenous Liposomal Amphotericin B (AmBisome) and Amphotericin B Deoxycholate. **Antimicrobial Agents and Chemotherapy**, v. 46, n. 3, p. 834-840, 2002.

BEN-SHIMOL, S.; SAGI, O.; SCHWARTZ, E.; GREENBERG, D. Cutaneous leishmaniasis treated with ambisome (liposomal amphotericin B). **Harefuah**, v. 151, n. 8, p. 458-60, aug., 2012.

BERMAN, J. D. Chemotherapy of Leishmaniasis: recent advances in the treatment of visceral disease. **Curr. Opin. Infec. Dis.**, v. 11, p. 707-710,1998.

BESTEIRO, S.; WILLIAMS, R. A.; COOMBS, G. H.; MOTTRAM, J. C. Protein turnover and differentiation in *Leishmania*. **International Journal for Parasitology**, v. 37, p. 1063-75, 2007.

BHATHENA, D. B.; BULLOCK, W. E.; NUTTALL, C. E.; LUKE, R. G. The effects of amphotericin B therapy on the intrarenal vasculature and renal tubules in man. **Clin. Nephrol.**, v. 9, p. 103-10, 1978.

BOLARD, J.; JOLY, V.; YENI, P. Mechanism of action of amphotericin B at the cellular level. It's modulation by delivery system. **J. Liposome Res.**, v. 3, p. 409-27, 1993.

BRASIL, Ministério da Saúde. **Casos de Leishmaniose Tegumentar Americana. Brasil, Grandes Regiões e Unidades Federadas**. 1990 a 2013. Brasília: Editora do Ministério da Saúde, 2015.

_____. **Manual de Vigilância da Leishmaniose Tegumentar Americana**. Brasília: Editora do Ministério da Saúde, 2017.

_____. **Resolução nº 466, de 12 de dezembro de 2012**. Disponível em: <http://bvsms.saude.gov.br/bvs/saudelegis/cns/2013/res0466_12_12_2012.html>. Acesso em: 24 abr. 2017.

BRANCH, R. A. Prevention of amphotericin B-induced renal impairment. A review on the use of sodium supplementation. **Arch. Intern. Med.**, v. 148, n. 11, p. 2389-94, nov., 1988.

BRAUN, M. M.; BARSTOW, C. H.; PYZOCHA, N. J. Diagnosis and Management of Sodium Disorders: Hyponatremia and Hypernatremia. **Am. Fam. Physician.**, v. 91, n. 5, p. 299-307, mar., 2015.

BRILHANTE, A. F.; MELCHIOR, L. A. K.; NUNES, V. L. B.; CARDOSO, C. O.; GALATI, E. A. B. Epidemiological aspects of American cutaneous leishmaniasis (ACL) in an endemic area of forest extractivist culture in western Brazilian Amazonia. **Rev. Inst. Med. Trop. São Paulo**, v. 59, 2017.

BURGESS, J. L.; BIRCHALL, R. Nephrotoxicity of amphotericin B, with emphasis on changes in tubular function. **Am. J. Med.**, v. 53, p. 77-84, 1972.

CACERES-DITTMAR, G.; TAPIA, F. J.; SANCHEZ, M. A.; YAMAMURA, M.; UYEMURA, K.; MODLIN, R. L.; BLOOM, B. R.; CONVIT, J. Determination of the cytokine profile in american cutaneous leishmaniasis using the polymerase chain reaction. **Clin. Exp. Immunol.**, v. 14, p. 500-505, 1993.

CAILLOT, D.; RENY, G.; SOLARY, E.; CASASNOVAS, O.; CHAVANET, P.; BONNOTTE, B.; PERELLO, L.; DUMAS, M.; ENTEZAM, F.; GUY, H. A controlled trial of the tolerance of amphotericin B infused in dextrose or in Intralipid in patients with haematological malignancies. **J. Antimicrob. Chemother.**, v. 33, p. 603-13, 1994.

CAMPOS-MUÑOZ, L.; QUESADA-CORTÉS, A.; MARTÍN-DÍAZ, M. A.; RUBIO-FLORES, C.; DE LUCAS-LAGUNA, R. Leishmania braziliensis: descripción de un caso pediátrico importado con respuesta a anfotericina B liposomal. **Actas Dermosifiliogr.**, v. 98, p. 42-4, 2007.

CARINI, A. Leishmaniose de la muqueuse rhinobucca-pharyngée. **Bulletin de la Societé Pathologique Exotique**, v. 4, p. 289-91, 1911.

CARROL, R.; MATFIN, G. Endocrine and metabolic emergencies: hypercalcaemia. **Therapeutic Advances in Endocrinology and Metabolism**, v. 1, n. 5, p. 225–234, oct., 2010.

CDC, Center for Disease Control and Prevention. **Leishmaniasis**. Disponível em: <https://www.cdc.gov/parasites/leishmaniasis/biology.html>. Acesso em: 4 jun. 2017.

_____. **Pratical guide for Specimen Collection and Reference Diagnosis of Leishmaniasis**. CDC's Division of Parasitic Diseases and Malaria. ago., 2016.

CHAVANET, P. Y.; GARRY, I.; CHARLIER, N.; CAILLOT, D.; KISTERMAN, J. P.; D'ATHIS, M.; PORTIER, H. Trial of glucose versus fat emulsion in preparation of amphotericin for use in HIV infected patients with candidiasis. **BMJ.**, v. 305, p. 921-5, 1992.

COELHO JUNIOR, L. G.; MACHADO, G. B.; CAIXETA, A. V.; MAGALHÃES, K. G.; REBELLO, L. G. B.; MONTEIRO, M. L. G. R. Leishmaniose tegumentar americana refratária ao tratamento medicamentoso: relato de caso. **Rev. Panam. Infectol.**, v. 18, n. 1, p. 53-58, 2016.

COSTA, J. M. L.; VALE, K. C.; FRANÇA, F.; SALDANHA, A. C. R.; SILVA, J. O.; LAGO, E. L.; MARSDEN, P. D.; MAGALHÃES, A. V.; SILVA, C. M. P.; SERRA NETO, A.; GALVÃO, C. E. S. Cura espontânea da leishmaniose causada por *Leishmania Viannia braziliensis* em lesões cutâneas. **Revista da Sociedade Brasileira de Medicina Tropical**, v. 23, n. 4, p. 205-208, out-dez, 1990.

CRAVEN, P. C.; GREMILLION, D. H. Risk factors of ventricular fibrillation during rapid amphotericin B infusion. Antimicrob. Agents Chemother., v. 27, p. 868-71, 1985.

CUNHA, M. A.; LEÃO, A. C.; SOLER, R. C.; LINDOSO, J. A. Efficacy and safety of liposomal amphotericin B for the treatment of mucosal leishmaniasis from the New World: a retrospective study. **Am. J. Trop. Med. Hyg.**, v. 93, n. 6, p. 1214-8, dec., 2015.

CUNNINGHAM, D. D. On the presence of peculiar parasitic organisms in the tissue of a specimen of Delhi Boil. **Sci. Mem. Med. Offic. Army**, Índia, v. 1, p. 21-31, 1885.

DA SILVA, R.; SACKS, D. L. Metacyclogenesis is a major determinant of *Leishmania* promastigote virulence and attenuation. **Infection and Immunity**, v. 55, n. 11, p. 2802-06, 1987.

DAVIDSON, R. N.; CROFT, S. L.; SCOTT, A.; MAINI, M.; MOODY, A. H.; BRYCESON, A. D. M. Liposomal amphotericin B in drug-resistant visceral leishmaniasis. **The Lancet**, v. 337, p. 1061-1062, 1991.

DERMINE, J. F.; SCIANIMANICO, S.; PRIVE, C.; DESCOTEAUX, A.; DESJARDINS, M. *Leishmania* promastigotes require lipophosphoglycan to actively modulate the fusion properties of phagosomes at an early step of phagocytosis. **Cell Microbiol.**, v. 2, n. 2, p. 115-26, 2000.

DESCOTEAUX, A.; TURCO, S. J. Glycoconjugates in *Leishmania* infectivity. **Biochim. Biophys. Acta**, v. 1455, p. 341-52, 1999.

DIAS, E. S.; FRANÇA-SILVA, J. C.; SILVA, J. C.; MONTEIRO, E. M.; PAULA, K. M.; GONÇALVES, C. M.; BARATA, R. A. **Flebotomíneos (Diptera: Psychodidae) de um foco de leishmaniose tegumentar no Estado de Minas Gerais**. Revista da Sociedade Brasileira de Medicina Tropical, v. 40, n. 1, p. 49-52, jan./fev., 2007.

DISMUKES, W.E. Introdution to antifungical drugs. **Clin. Infect. Dis.**, v. 30, p. 653-7, 2000.

DONOVAN, C. On the possibility of the occurrence of trypanosomiasis in India. **Br. Med. J.**, v. 2, p. 79, 1903.

FALQUETO, A.; COURA, J. R.; BARROS, G. C.; GRIMALDI JUNIOR, G.; SESSA, P. A.; CARIAS, V. R. D.; JESUS, A. C.; ALENCAR, J. T. A. Participação do cão no ciclo de transmissão da Leishmaniose tegumentar no município de Viana, Estado do Espírito Santo, Brasil. **Mem. Inst. Oswaldo Cruz**, v. 81, n. 2, p. 155-163, 1986.

FALQUETO, A.; FERREIRA, A. L. Reservatórios extra-humanos do complexo *Leishmania*. Dinâmica de transmissão da infecção ao homem. In: COURA, José Rodrigues. **Dinâmica das doenças infecciosas e parasitárias**. Rio de Janeiro: Guanabara Koogan, 2005.

FALQUETO, A.; SESSA. P. A.; FERREIRA, A. L.; VIEIRA, V. P.; SANTOS, C. B.; VAREJÃO, J. B.; CUPOLILLO, E.; PORROZZI, R.; CARVALHO-PAES, L. E.; GRIMALDI JÚNIOR, G. Epidemiological and clinical features of *Leishmania* (Viannia) braziliensis American cutaneous and mucocutaneous leishmaniasis in the State of Espírito Santo, Brazil. **Mem. Inst. Oswaldo Cruz**, v. 98, n. 8, p. 1003-10, dec., 2003.

FALQUETO, A.; SESSA, P. A. Leishmaniose tegumentar americana. In: VERONESI, Ricardo; FOCACCIA, Roberto. **Tratado de infectologia**. 5ª ed. v. 2. São Paulo: Atheneu, 2015.

FALQUETO, A.; SESSA, P. A.; VAREJÃO, J. B. M.; BARROS, G. C.; MOMEN, H.; GRIMALDI JR, G. Leishmaniasis due to *Leishmania braziliensis* in Espírito Santo State, Brazil. Further evidence of the role of dogs as a reservoir of infection for humans. **Mem. Inst. Oswaldo Cruz**, v. 86, p. 499-500, 1991.

FARIA, D. R.; GOLLOB, K. J.; BARBOSA, J. R.; SCHRIEFER, A.; MACHADO, P. R.; LESSA, H.; CARVALHO, L. P.; ROMANO-SILVA, M. A.; DE JESUS, A. R.; CARVALHO, E. M.; DUTRA, W. O. Decreased in situ expression of interleukin-10 receptor is correlated with the exacerbated inflammatory and cytotoxic responses observed in mucosal leishmaniasis. **Infect Immun.**, v. 14, p. 7853-7859, 2005.

FILIPPIN, F. B.; SOUZA, L. C. Eficiência terapêutica das formulações lipídicas de anfotericina B. **Revista Brasileira de Ciências Farmacêuticas**, v. 42, n. 2, abr./jun., 2006.

FIOCRUZ, Fundação Oswaldo Cruz. Escola Nacional de Saúde Pública Sergio Arouca. Educação à distância. **Envelhecimento e Saúde da Pessoa Idosa**. BORGES, Ana Paula Abreu; COIMBRA, Angela Maria Castilho (org.). Rio de Janeiro: EAD/ENSP, 2008.

FOLLADOR, I.; BITTENCOURT, A. C. L.; BARRAL, A.; ORGE, M. G.; CARVALHO, E. Leishmaniose tegumentar disseminada: relato de caso. **Anais Brasileiros de Dermatologia**, v. 74, n. 2, 1999.

FONSECA, E. S. **Visão geográfica integrada das estratégias de controle das Leishmanioses no município de Teodoro Sampaio, SP, com o apoio do geoprocessamento**. 2013. 248 p. Tese de Doutorado, Universidade Estadual Paulista, São Paulo, 2013.

FRANKE, E. D.; WIGNALL, F. S.; CRUZ, M. E.; ROSALEZ, E.; TOVAR, A. A.; LUCAS, C. M.; LLANOS CUENTAS, A.; BERMAN, J. D. Efficacy and toxicity of sodium stibogluconate for mucosal leishmaniasis. **Annals of Internal Medicine**, v. 113, p. 934-940, 1990.

FURTADO, T. Leishmaniose Tegumentar Americana. In: MACHADO-PINTO, J. (org.). **Doenças infecciosas com manifestações dermatológicas**. Rio de Janeiro: Editora Médica e Científica Ltda, 1994.

GALLIS, H. A.; DREW, R. H.; PICKARD, W. W. Amphotericin B: 30 years of clinical experience. **Rev. Infect. Dis.**, v. 12, n. 2, p. 308-29, mar./apr., 1990.

GANIS, P.; AUITABILE, G.; MECHLINKI, W.; SCHAFFNER, C. P. Polyene macrolide antibiotic amphotericin B. Crystal structure of the N-iodo-acetyl derivative. **J. Amer. Chem. Soc.**, v. 93, p. 4560-4, 1971.

GAUGHAN, D. J; STEEL, D. M; WHITEHEAD, A. S. Ribozyme mediated cleavage of acute phase serum amyloid A (A-SAA) mRNA in vitro. **FEBS Lett.**, ano 2, v. 374, p.241-5, 1995.

GAZE, S. T.; DUTRA, W. O.; LESSA, M.; LESSA, H.; GUIMARÃES, L. H.; MACHADO, P.; CARVALHO, E. M.; GOLLOB, K. J. Mucosal leishmaniasis patients display an activated inflammatory T-cell phenotype associated with a nonbalanced monocyte population. **Scand. J. Immunol.**, v. 14, p. 70-78, 2006.

GERBAUD, E.; TAMION, F.; GIRAULT, C.; CLABAULT, K.; LEPRETRE, S.; LEROY, J.; BONMARCHAND, G. Persistent acute tubular toxicity after switch from conventional amphotericin B to liposomal amphotericin B (AmBisome). **J. Antimicrob. Chemother.**, v. 51, p. 473-5, 2003.

GERKENS, J. F.; BRANCH, R. A. The influence of sodium status and furosemide on canine acute amphotericin B nephrotoxicity. **J. Pharmacol. Exp. Ther.**, v. 214, p. 306-11, 1980.

GOMES-SILVA, A.; DE CÁSSIA, B. R.; DOS SANTOS, N. R.; AMATO, V. S.; DA SILVA, M. M.; OLIVEIRA-NETO, M. P.; COUTINHO, S. G.; DA-CRUZ, A. M. Can interferon-gamma and interleukin-10 balance be associated with severity of human *Leishmania (Viannia) braziliensis* infection? **Clin. Exp. Immunol.**, v. 14, p. 440-444, 2007.

GONTIJO, B.; CARVALHO, M. L. R. Leishmaniose tegumentar americana. **Rev. Soc. Bras. Med. Trop.**, Uberaba, v. 36, n. 1, jan./fev., 2003.

GROLL, A.H.; MICKIENE, D.; PISCITELLI, S.C.; WALSH, T.J. Distribution of lipid formulations of amphotericin B into bone marrow and fat tissue in rabbits. **Antimicrob. Agents Chemother.**, v. 44, p. 408-410, 2000.

GROGL, M.; THOMASON, T. N.; FRANKE, E. D. Drug resistance in leishmaniasis: its implication in systemic chemotherapy of cutaneous and mucocutaneous disease. **Am. J. Trop. Med. Hyg.**, v. 47, n. 1, p. 117-26, jul., 1992.

GUIMARÃES, L. H.; SALDANHA, M.; MENEZES, T.; MORENO, L.; TORRES, A.; COSTA, R.; PASSOS, S.; BADARÓ, R.; ARRUDA, S.; CARVALHO, L. P. A potential role for mononuclear phagocytes in cutaneous ulcer development in human immunodeficiency virus - *Leishmania braziliensis* coinfection. **Am. J. Trop. Med. Hyg.**, v. 93, n. 6, p. 1219-23 dec., 2015.

HEIDEMANN, H. T. H.; GERKENS, J. F.; SPICKARD, W. A.; JACKSON, E. K.; BRANCH, R. A. Amphotericin B nephrotoxicity in humans decreased by salt repletion. **Am. J. Med.**, v. 75, p. 476-81, 1983.

HEINEMANN, V.; BOSSE, D.; DEBUS, J. A.; WACHHOLZ, K.; FORST, H.; WILMANNS, W. Enhanced pulmonary accumulation of liposomal amphotericin B (AmBisome) in acute liver transplant failure. **J. Antimicrob. Chemother.**, v. 40, p. 295-7, 1997.

HOARE, C. A. Early discoveries regarding the parasites of Oriental sore. **Trans. R. Soc. Trop. Med. Hyg.**, v. 32, p. 66-92, 1938.

HORTA, M. F.; MENDES, B. P.; ROMA, E. H.; NORONHA, F. S. M.; MACÊDO, J. P.; OLIVEIRA, L. S. Reactive oxygen species and nitric oxide in cutaneous leishmaniasis. **J. Parasitol. Res.**, 2012. Disponível em: <https://www.hindawi.com/journals/jpr/2012/203818/>. Acesso em: 28 out. 2017.

HUANG, W.; ZHANG, Z.; HAN, X.; TANG, J.; WANG, J.; DONG, S.; WANG, E. Ion channel behavior of amphotericin B in sterol-free and cholesterol- or ergosterol-containing supported bilayer model membranes investigated by electrochemistry and spectroscopy. **Biophys. J.**, v. 83, p. 3245-55, 2002.

KAN, V. L.; BENNETT, J. E.; AMANTEA, M. A.; SMOLSKIS, M. C.; MCMANUS, E.; GRASELA, D. M.; SHERMAN, J. W. Comparative safety, tolerance, and pharmacokinetics of amphotericin B lipid complex and amphotericin B desoxycholate in healthy male volunteers. **J. Infect. Dis.**, v. 164, p. 418-21, 1991.

KAWA, H.; SABROZA, P. C. Espacialização da leishmaniose tegumentar na cidade do Rio de Janeiro. **Cadernos de Saúde Pública**, v. 18, n. 3, p. 853-865, maio/jun., 2002.

KILLICK-KENDRICK, R. Phlebotomine vectors of the leishmaniases: a review. **Med. Vet. Entomol.**, v. 4, n. 1, p. 1-24, jan., 1990.

KIMA, P. E.; SOONG, L. Interferon gamma in leishmaniasis. **Front. Immunol.**, v. 19, n. 4, p. 156, jun., 2013.

LAINSON, R.; SHAW, J. J. Evolution, classification and geographical distribution. In: PETERS, W.; KILLICK-KENDRICK, R. (editores). The leishmaniases in biology and medicine. Academic Press, London, 1987.

LAINSON, R. The American leishmaniases: some observations on their ecology and epidemiology. Trans. R. Soc. Trop. Med. Hyg., v. 77, n. 5, p. 569-96, 1983.

LAMBERTUCCI, J. R.; SILVA, L. C. S. Leishmaniose cutâneo mucosa tratada com anfotericina B lipossomal. **Rev. Soc. Bras. Med. Trop.**, Uberaba, v. 41, n. 1, jan./fev., 2008.

LANDFEAR, S. M. Nutrient transport and pathogenesis in selected parasitic protozoa. **Eukaryotic cell**, v. 10, p. 483-93, 2011.

LEE, J. W.; AMANTEA, M. A.; FRANCIS, P. A.; NAVARRO, E. E.; BACHER, J.; PIZZO, P. A.; WALSH, T. J. Pharmacokinetics and safety of a unilamellar liposomal formulation of amphotericin B (AmBisome) in rabbits. **Antimicrob. Agents Chemother.**, v. 38, n. 4, p. 713-718, 1994.

LEENDERS, A. C.; REISS, P.; PORTEGIES, P.; CLEZY, K.; HOP, W. C.; HOY, J.; BORLEFFS, J. C.; ALLWORTH, T.; KAUFFMANN, R. H.; JONES, P.; KROON, F. P.; VERBRUGH, H. A.; DE MARIE, S. Liposomal amphotericin B (AmBisome) compared with amphotericin B both followed by oral fluconazole in the treatment of AIDS-associated cryptococcal meningitis. **AIDS**, v. 11, n. 12, p. 1463-71, oct., 1997.

LEISHMAN, W. B. On the possibility of the occurrence of trypanosomiasis in India. **Br. Med. J.**, v. 1, p. 1252–4, 1903.

LESSA, H. A.; CARVALHO, E. M.; MARSDEN, P. D. Eustachian tube blockage with consequent middle ear infection in mucosal leishmaniasis. Carta ao Editor. **Revista da Sociedade Brasileira de Medicina Tropical**, v. 27, n. 2, p. 103, abr./jun., 1994.

LESSA, M. M.; LESSA, H. A.; CASTRO, T. W. N.; OLIVEIRA, A.; SCHERIFER, A.; MACHADO, P. M.; CARVALHO, E. M. Leishmaniose mucosa: aspectos epidemiológicos e clínicos. **Rev. Bras. Otorrinolaringol.**, v. 73, n. 6, p. 843-7, 2007.

LIMONGI, J. P. **Em Farmacodinâmica**. Corbett, C. E. (ed.). Livraria Editora Artes Médicas: São Paulo, 1973.

MACHADO, P. R. L.; ARAÚJO, M. I. A. S.; CARVALHO, L.; CARVALHO, E. M. Mecanismos de resposta imune às infecções. **An. Bras. Dermatol.**, Rio de Janeiro, v. 79, n. 6, nov./dez., 2004.

MACHADO, P. R.; ROSA, M. E.; GUIMARÃES, L. H.; PRATES, F. V.; QUEIROZ, A.; SCHRIEFER, A.; CARVALHO, E. M. Treatment of Disseminated Leishmaniasis With Liposomal Amphotericin B. **Clin. Infect. Dis.**, v. 61, n. 6, p. 945-9, sep., 2015.

MAGGI, P.; GAUDIANO, V.; VALENTE, M.; LATORRACA, A.; CAVALIERE, R. L.; MARRONI, M.; LAROCCA, A. M.; STAGNI, G.; LOPEZ, T.; PASTORE, G. Leishmaniasis in patients with chronic renal failure: a diagnostic and therapeutic challenge for the clinician. **J. Nephrol.**, v. 17, n. 2, p. 296-301, mar./apr., 2004.

MAROLI, M.; FELICIANGELI, M. D.; BICHAUD, L.; CHARREL, R. N.; GRADONI, L. Phlebotomine sandflies and the spreading of leishmaniasis and other diseases of public health concern. **Med. Vet. Entomol.**, v. 27, p. 123-47, 2013.

MARSDEN, P. D.; LLANOS-CUENTAS, E. A.; LAGO, E. L.; CUBA, C. C.; BARRETO, A. C.; COSTA, J. M.; JONES, T. C. Human mucocutaneous leishmaniasis in Três Braços, Bahia - Brazil. An area of *Leishmania braziliensis braziliensis* transmission. III. Mucosal disease presentation and initial Evolution. **Revista da Sociedade Brasileira de Medicina Tropical**, v. 17, p. 179-186, out./dez., 1984.

MARSDEN, P. D. Mucosal leishmaniasis due to *Leishmania* (*Viannia*) *braziliensis* in Três Braços, Bahia-Brazil. **Revista da Sociedade Brasileira de Medicina Tropical**, v. 27, p. 93-101, abr-jun, 1994.

MARSDEN, P. D. Mucosal leishmaniasis ("espúndia" Escomel, 1911). **Trans. R. Soc. Trop. Med. Hyg.**, v. 80, n. 6, p. 859-76., 1986.

MCCONVILLE, M. J.; TURCO, S. J.; FERGUSON, M. A. J.; SACKS, D. L. Developmental modification of lipophosphoglycan during the differentiation of

Leishmania major promastigotes to an infectious stage. **EMBO Journal**, v. 11, n. 10, p. 3593-3600, 1992.

MENESES, C. R. V.; AZEVEDO, A. C. R.; COSTA, S. M.; RANGEL, E. F. Ecology of American cutaneous leishmaniasis in the state of Rio de Janeiro, Brazil. **Journal of Vector Ecology**, v. 27, n. 2, p. 207-214, 2002.

MESSLINGER, H.; SEBALD, H.; HEGER, L.; DUDZIAK, D.; BOGDAN, C.; SCHLEICHER, U. Monocyte-derived signals activate human natural killer cells in response to *Leishmania* parasites. **Front. Immunol.**, jan., v. 24, p. 9-24, 2018.

MISTRO, S.; GOMES, B.; ROSA, L.; MIRANDA, L.; CAMARGO, M.; BADARÓ, R. Cost-effectiveness of liposomal amphotericin B in hospitalized patients with mucocutaneous leishmaniasis. **Trop. Med. Int. Health.**, 27 oct. 2017.

MOLL, H.; FUCHS, H.; BLANK, C.; RÖLLINGHOFF, M. Langerhans cells transport *Leishmania major* from the infected skin to the draining lymph node for presentation to antigen-specific T cells. **Eur. J. Immunol.**, v. 23, n. 7, p. 1595-601, jul., 1993.

MOTTA, J. O. C. **Estudo comparativo da resposta imunológica e clínica entre a Anfotericina B Lipossomal e o N-Metil Glucamina em pacientes com a forma localizada da Leishmaniose Tegumentar Americana (LTA)**. 2006. 146 f. Dissertação (Mestrado em Ciências da Saúde) - Universidade de Brasília, Brasília, 2006.

MOTTA, J. O.; SAMPAIO, R. N. A pilot study comparing low-dose liposomal amphotericin B with N-methyl glucamine for the treatment of American cutaneous leishmaniasis. **J. Eur. Acad. Dermatol. Venereol.**, v. 26, n. 3, p. 331-5, mar., 2012.

MURRAY, H. W. Review: leishmaniasis in the United States: treatment in 2012. **Am. J. Trop. Med. Hyg.**, v. 86, n. 3, p. 434–40, 2012.

MUSKUS, C. E.; MARÍN, Villa M. Metacyclogenesis: a basic process in the biology of *Leishmania*. **Biomedica: Revista del Instituto Nacional de Salud.**, v. 22, n. 2, p. 167-177, 2002.

NATIONAL ASSOCIATION OF EMERGENCY TECHNICIANS. **Endocrine and Metabolic Disorders**. In: Advanced Medical Life Support. Disponível em: <http://samples.jbpub.com/9781284040920/9781284040920_CH07_Pass4.pdf>. Acesso em: 3 abr. 2017.

OLIVEIRA-NETO, M. P.; SCHUBACH, A.; MATTOS, M; DA COSA, S. C.; PIRMEZ, C. Intralesional therapy of American cutaneous leishmaniasis with pentavalent antimony in Rio de Janeiro, Brazil--an area of *Leishmania* (V.) braziliensis transmission. **Int. J. Dermatol.**, v. 36, n. 6, p. 463-8, jun., 1997.

OLIVEIRA, M. K. F.; MACEDO, V. O.; CARVALHO, E. M.; BARRAI, A.; MAROTTI, J. G.; BITTENCOURT, A.; ABREU, M. V. A.; ORGE, M. G. O.; LESSA, H. A.; MARSDEN, P. D. Estudo evolutivo da leishmaniose mucosa (7 a 17 anos de seguimento) causada por *Leishmania* (*Viannia*) *braziliensis* em Três Braços, Bahia. **Revista da Sociedade Brasileira de Medicina Tropical**, v. 28, p. 325-332, out-dez, 1995.

ONO, M.; TAKAHASHI, K.; TAIRA, K.; UEZATO, H.; TAKAMURA, S.; IZAKI, S. Cutaneous leishmaniasis in a Japanese returnee from West Africa successfully treated with liposomal amphotericin B. **J. Dermatol.**, v. 38, n. 11, p. 1062-5, nov., 2011.

RACIS, S. P; PLESCIA, O. J.; GELLER, H. M.; SCHAFFNER, C. P. Comparative toxicities of amphotericin B and its monomethyl ester derivative on glial cells in culture. **Antimicrob. Agents Chemother.**, v. 34, p. 1360-5, 1990.

RANG, H. P.; DALE, M. M. **Em Pharmacology**. 2. ed. Churchill Livingstone: UK, 1991.

RAPP, C.; IMBERT, P.; DARIE, H.; SIMON, F.; GROS, P.; DEBORD, T.; ROUÉ, R. Liposomal amphotericin B treatment of cutaneous leishmaniasis contracted in Djibouti and resistant to meglumine antimoniate. **Bull. Soc. Pathol. Exot.**, v. 96, n. 3, p. 209-11, aug., 2003.

RATH, S.; TRIVELIN, L. A.; IMBRUNITO, T. R.; TOMAZELA, D. M.; JESÚS, M. N.; MARZAL, P. C.; ANDRADE JUNIOR, H. F.; TEMPONE, A. G. Antimoniais empregados no tratamento da leishmaniose: estado da arte. **Quim. Nova**, v. 26, n. 4, p. 550-5, 2003.

REIS, L. C.; BRITO, M. E. F.; SOUZA, M. A.; PEREIRA, V. R. A. Mecanismos imunológicos na resposta celular e humoral na leishmaniose tegumentar americana. **Revista de Patologia Tropical**, v. 35, n. 2, 2006.

REIS, A. B.; GONTIJO, C. M. F. Leishmaniose Tegumentar Americana. In: NEVES, David Pereira. **Parasitologia humana**. 13ª ed. São Paulo: Atheneu, 2016.

ROBERTS, W. L. Fatty acid and sterol metabolism: potential antimicrobial targets in apicomplexam and trypanosomatid parasitic protozoa. **Mol. Biochem. Parasitol.**, p. v. 126, p. 129-42, 2003.

ROCIO, C.; AMATO, V. S.; CAMARGO, R. A.; TUON, F. F.; NICODEMO, A. C. Liposomal formulation of amphotericin B for the treatment of mucosal leishmaniasis in HIV-negative patients. **Trans. R. Soc. Trop. Med. Hyg.**, v. 108, p. 3, p. 176-8, mar., 2014.

RODRIGUES, A. M.; HUEB, M.; SANTOS, T. A. R. R.; FONTES, C. J. F. Fatores associados ao insucesso do tratamento da leishmaniose cutânea com antimoniato de meglumina. **Rev. Soc. Bras. Med. Trop.**, v.39, n.2, p.139-145, 2006.

ROSS, R. Further notes on Leishman's bodies. **The British Medical Journal**, v. 2, p. 1401, 1903.

SABRA, R.; TAKAHASHI, K.; BRANCH, R. A.; BARD, K. F. Mechanisms of amphotericin B-induced reduction of the glomerular filtration rate: a micropuncture study. **J. Pharmacol. Exp. Ther.**, v. 253, p. 34-7, 1990.

SACKS, D. L. Metacyclogenesis in *Leishmania* promastigotes. **Experimental Parasitology**, v. 69, n. 1, p. 100-3, 1989.

SACKS, D. L.; PERKINS, P. V. Identification of an infective stage of *Leishmania* promastigotes. **Science**, v. 223, n. 4643, p. 1417-1419, 1984.

SAMPAIO, R. N. R.; MARSDEN, P. D. Tratamento da forma mucosa de leishmaniose sem resposta a glucantime, com anfotericina b liposomal. **Rev. Soc. Bras. Med. Trop.**, Uberaba, v. 30, n. 2, mar./abr., 1997.

SCHÖFFSKI, P.; FREUND, M.; WUNDER, R.; PETERSEN, D.; KÖHNE, C. H.; HECKER, H.; SCHUBERT, U.; GANSER, A. Safety and toxicity of amphotericin B in glucose 5% or intralipid 20% in neutropenic patients with pneumonia or fever of unknown origin: randomized study. **BMJ**, v. 317, p. 379-84, 1998.

SCHUBACH, A.; HADDAD, F.; OLIVEIRA NETO, M. P; DEGRAVE, W.; PIRMEZ, C.; GRIMALDI JUNIOR, G.; FERNANDES, O. Detection of *Leishmania* DNA by Polymerase Chain Reaction in Scars of Treated Human Patients. **The Journal of Infectious Diseases**, v. 178, n. 3, p. 911-14, p. 911-4, set., 1998.

SESA, Secretaria de Estado da Saúde do Espírito Santo. **Diretrizes de saúde da pessoa idosa**. Vitória: SESA, 2008.

SOARES, R. P. P.; CARDOSO, T. L.; BARRON, T.; ARAÚJO, M. S. S.; PIMENTA, P. F. P.; TURCO, S. J. *Leishmania braziliensis*: a novel mechanism in the lipophosphoglycan regulation during metacyclogenesis. **International Journal for Parasitology**, v. 35, n. 3, p. 245-253, 2005.

SOARES-BEZERRA, R. J.; LEON, L.; GENESTRA, M. Recentes avanços da quimioterapia das leishmanioses: moléculas intracelulares como alvo de fármacos. **Revista Brasileira de Ciências Farmacêuticas**, v. 40, n. 2, abr./jun., 2004.

SOCIEDADE BRASILEIRA DE NEFROLOGIA. **Insuficiência renal aguda**. 2007. Disponível em: <http://sbn.org.br/app/uploads/Diretrizes_Insuficiencia_Renal_Aguda.pdf>. Acesso em: 3 abr. 2017.

SOKOL-ANDERSON, M. L.; BRAJTBURG, J.; MEDOFF, G. Amphotericin B-induced oxidative damage and killing of *Candida albicans*. **J. Infect. Dis.**, v. 154, p. 76-83, 1986.

SOLOMON, M.; BAUM, S.; BARZILAI, A.; SCOPE, A.; TRAU, H.; SCHWARTZ, E. Liposomal amphotericin B in comparison to sodium stibogluconate for cutaneous infection due to Leishmania braziliensis. **J. Am. Acad. Dermatol.**, apr., v. 56, n. 4, p. 612-6, 2007.

SOLOMON, M.; PAVLOTZKY, F.; BARZILAI, A.; SCHWARTZ, E. Liposomal amphotericin B in comparison to sodium stibogluconate for *Leishmania braziliensis* cutaneous leishmaniasis in travelers. **J. Am. Acad. Dermatol.**, v. 68, n. 2, p. 284-9, feb., 2013.

SOLOMON, M.; PAVLOTSKY, F.; LESHEM, E.; EPHROS, M.; TRAU, H.; SCHWARTZ, E. Liposomal amphotericin B treatment of cutaneous leishmaniasis due to *Leishmania tropica*. **J. Eur. Acad. Dermatol. Venereol.**, v. 25, n. 8, p. 973-7, aug., 2011.

STEVERDING, Dietmar. The history of leishmaniasis. **Parasites & Vectors**, fev., 2017.

TURNER, J.; GITTOES, N.; SELBY, P. SOCIETY FOR ENDOCRINOLOGY CLINICAL COMMITTEE. **Emergency management of acute hypocalcaemia in adult patients**. Emergency Guidance. Society for Endocrinology Endocrine Emergency Guidance, 2016.

VALE, E. C. S.; FURTADO, T. Leishmaniose tegumentar no Brasil: revisão histórica da origem, expansão e etiologia. **Anais Brasileiros de Dermatologia**, v. 80, n. 4, p. 421-428, 2005.

VAN ETTEN, E. W. M.; VAN VIANEN, W.; HAK, J.; BAKKER-WOUDENBERG, I. A. Activity of liposomal amphotericin B with prolonged circulation in blood versus those of AmBisome and Fungison against peritoneal macrophages. **Antimicrob. Agents Chemother.**, v. 42, p. 2437-2439, 1998.

VARLAM, D. E.; SIDDIQ, M. M.; PARTON, L. A.; RÜSSMANN, H. Apoptosis contributes to amphotericin B- induced nephrotoxicity. **Antimicrob. Agents Chemother.**, v. 45, n. 3, p. 679-85, 2001.

VIANNA, Gaspar. Tratamento da leishmaniose tegumentar com injecções intravenosas de tártaro emético. **Anais do VII Congresso Brasileiro de Medicina e Cirurgia**. v. 4, n. 3, p. 426-28, 1912.

WALSH, T. J.; YELDANDI, V.; MCEVOY, M.; GONZALES, C.; CHANOCK, S.; FREIFELD, A.; SEIBEL, N.I.; WHITCOMB, P.O.; JARASINSKI, P.; BOSWELL, G.; BEKERSKY, I.; ALAK, A.; BUELL, D.; BARRET, J.; WILSON, W. Safety, tolerance, and pharmacokinetics of a small unilamellar liposomal formulation of amphotericin B (AmBisome) in neutropenic patients. **Antimicrob. Agents Chemother.**, v. 42, p. 2391-8, 1998.

WANG, C. C. Validating targets for antiparasite chemotherapy. **Parasitology**, v. 114, p. S31-S44, 1997.

WHO, World Health Organization. **Control of the leishmaniasis**: report of a meeting of the WHO Expert Committee on the Control of Leishmaniases. WHO technical report series, n. 949, Geneva, mar., 2010.

_____. **Leishmaniasis**. Disponível em: <http://www.who.int/leishmaniasis/en/>. Acesso em: 23 jul. 2018.

WONG-BERINGER, A.; JACOBS, R. A.; GUGLIELMO, B. J. Lipid formulations of amphotericin B: clinical efficacy and toxicities. **Clin. Infect. Dis.**, v. 27, n. 3, p. 603-18, sep., 1998.

WORTMANN, G.; ZAPOR, M.; RESSNER, R.; FRASER, S.; HARTZELL, J.; PIERSON, J.; WEINTROB, A.; MAGILL, A. Lipsosomal Amphotericin B for Treatment of Cutaneous Leishmaniasis. **Am. J. Trop. Med. Hyg.**, v. 83, n. 5, p. 1028-33, nov., 2010.

WU, T.C. On the development of antifungal agents: perspective of the U.S. Food and Drug Administration. **Clin. Infect. Dis.**, v. 19, p. 54-8, 1994.

YOUNG, D. G.; DURAN, M. A. Guide to the Identification and Geographic Distribution of Lutzomyia Sand Flies in Mexico, the West Indies, Central and South America (Diptera:Psychodidae). **Mem. Amer. Ent. Inst.**, v. 54, p. 1-881, 1994.

ZANGER, P.; KÖTTER, I.; RAIBLE, A.; GELANEW, T.; SCHÖNIAN, G.; KREMSNER, P. G. Successful Treatment of Cutaneous Leishmaniasis Caused by *Leishmania aethiopica* with Liposomal Amphothericin B in an Immunocompromised Traveler Returning from Eritrea. **Am. J. Trop. Med. Hyg**, v. 84, n. 5, p. 692-694, may, 2011.

ZYGMUNT, W. A. Intracellular loss of potassium in *Candida albicans* after exposure of polyene antifungal antibiotics. **Appl. Microbiol.**, v. 14, p. 953-6, 1966.

APÊNDICES

APÊNDICE A – MODELO DO TERMO DE CONSENTIMENTO LIVRE E ESCLARECIDO

TERMO DE CONSENTIMENTO LIVRE E ESCLARECIDO

Venho, por meio deste, solicitar, gentilmente, sua autorização para participar da pesquisa intitulada "**SEGURANÇA E EFICÁCIA DA ANFOTERICINA B LIPOSSOMAL (AMBISOME®) NO TRATAMENTO DE LEISHMANIOSE TEGUMENTAR AMERICANA**". Pretendemos acessar seu prontuário, levantando informações como história do seu caso de leishmaniose, características da lesão inicial de leishmaniose (se infecção subclínica, se tratamento irregular, se cura espontânea), a forma clínica inicial da leishmaniose (cutânea, cuteneomucosa ou mucosa), o tempo de evolução da sua lesão e resultados de exames laboratoriais e de imagem.

Esperamos ofertar à comunidade científica informações acerca do tratamento de casos de leishmaniose tegumentar com anfotericina b lipossomal (AmBisome®) e estimular novas pesquisas com este medicamento.

Para tanto, afirmo que: manterei o sigilo das informações contidas no seu prontuário e a sua identidade; o Sr. (a) tem plena liberdade de recusar-se a participar desta pesquisa ou retirar seu consentimento, em qualquer fase da pesquisa, sendo mantidos o sigilo da sua identidade e a privacidade das informações contidas no seu prontuário; o Sr. (a) receberá uma via deste Termo de Consentimento Livre e Esclarecido; esta pesquisa não trará despesas ao Sr. (a).

Cordialmente,

Vitória, __ de _____ de 201_.

_____
Participante da pesquisa

_____
SABRINA MENDONÇA MARÇAL ALVES
Pesquisadora responsável

APÊNDICE B – TERMO DE CONFIDENCIALIDADE E SIGILO

UFES

TERMO DE CONFIDENCIALIDADE E SIGILO DAS INFORMAÇÕES OBTIDAS

Os pesquisadores da pesquisa intitulada "**TRATAMENTO DE LEISHMANIOSE CUTANEOMUCOSA COM ANFOTERICINA B LIPOSSOMAL (AMBISOME®)**", que faz parte da dissertação de **mestrado em Doenças Infecciosas** desta universidade, cursado pela discente **Sabrina Mendonça Marçal Alves**, comprometem-se a manter a "Informação Confidencial" sob sigilo, usando-a somente para os fins de pesquisa, com a exclusão de qualquer outro objetivo; não utilizar as informações confidenciais a que tiver acesso, para gerar benefício próprio exclusivo e/ou unilateral, presente ou futuro, ou para o uso de terceiros; não fazer cópia ou registro por escrito sobre qualquer parte da "Informação Confidencial" e garantir que esta esteja protegida de forma adequada contra revelação, cópia, registro ou uso indevido e não autorizado; não disponibilizar a "Informação Confidencial" a terceiros sem o consentimento por escrito do chefe de Departamento.

_____

Sabrina Mendonça Marçal Alves
Pesquisador principal

_____

Dr. Aloísio Falqueto
Pesquisador principal

_____

Dra. Blima Fux
Pesquisadora

ANEXO

UFES - HOSPITAL
UNIVERSITÁRIO CASSIANO
ANTÔNIO DE MORAES DA

PARECER CONSUBSTANCIADO DO CEP

DADOS DO PROJETO DE PESQUISA

Título da Pesquisa: TRATAMENTO DE LEISHMANIOSE COM ANFOTERICINA B LIPOSSOMAL (AMBISOME®)
Pesquisador: SABRINA MENDONÇA MARÇAL ALVES
Área Temática:
Versão: 1
CAAE: 69113717.0.0000.5071
Instituição Proponente: Hospital Universitário Cassiano Antônio de Moraes
Patrocinador Principal: Financiamento Próprio

DADOS DO PARECER

Número do Parecer: 2.095.950

Apresentação do Projeto:
Projeto retrospectivo com análise de 32 pacientes portadores de Leishmaniose que foram tratados com anfotericina lipossomal.

Objetivo da Pesquisa:
Analisar a eficácia e efeitos colaterais da anfotericina b lipossomal (Ambisome®) no tratamento de leishmaniose cutaneomucosa em casos onde os antimoniais pentavalentes foram contra-indicados.

Avaliação dos Riscos e Benefícios:
Sem riscos de importância e benefícios presentes no fato de poder melhorar a compreensão da possibilidade de utilizar tratamento alternativo à Leishmaniose tegumentar.

Comentários e Considerações sobre a Pesquisa:
Pesquisa com viabilidade e valor científico.

Considerações sobre os Termos de apresentação obrigatória:
Adequados.

Conclusões ou Pendências e Lista de Inadequações:
Sem pendências ou inadequações.

Endereço: Avenida Marechal Campos, 1355
Bairro: Santos Dumont **CEP:** 29.043-900
UF: ES **Município:** VITORIA
Telefone: (27)3335-7326 **E-mail:** cephucam@gmail.com

UFES - HOSPITAL UNIVERSITÁRIO CASSIANO ANTÔNIO DE MORAES DA

Continuação do Parecer: 2.095.950

Considerações Finais a critério do CEP:

Este parecer foi elaborado baseado nos documentos abaixo relacionados:

Tipo Documento	Arquivo	Postagem	Autor	Situação
Informações Básicas do Projeto	PB_INFORMAÇÕES_BÁSICAS_DO_PROJETO_934352.pdf	31/05/2017 16:31:49		Aceito
Projeto Detalhado / Brochura Investigador	projetocep.pdf	31/05/2017 16:31:22	SABRINA MENDONÇA MARÇAL ALVES	Aceito
Outros	termodeconfidencialidadeesigilo.pdf	31/05/2017 16:30:48	SABRINA MENDONÇA MARÇAL ALVES	Aceito
TCLE / Termos de Assentimento / Justificativa de Ausência	termodeconsentimentolivreeesclarecido.pdf	31/05/2017 16:30:17	SABRINA MENDONÇA MARÇAL ALVES	Aceito
Folha de Rosto	folhaderosto.pdf	31/05/2017 16:28:18	SABRINA MENDONÇA MARÇAL ALVES	Aceito

Situação do Parecer:
Aprovado

Necessita Apreciação da CONEP:
Não

VITORIA, 01 de Junho de 2017

Assinado por:
Claudio Piras
(Coordenador)

Endereço: Avenida Marechal Campos, 1355
Bairro: Santos Dumont **CEP:** 29.043-900
UF: ES **Município:** VITORIA
Telefone: (27)3335-7326 **E-mail:** cephucam@gmail.com