

**UNIVERSIDADE FEDERAL DO ESPÍRITO SANTO**  
**CENTRO DE CIÊNCIAS DA SAÚDE**  
**PROGRAMA DE PÓS-GRADUAÇÃO EM DOENÇAS INFECCIOSAS**

**RACHEL BERTOLANI DO ESPÍRITO SANTO**

**AVALIAÇÃO CLÍNICA E TOMOGRÁFICA DA REGIÃO RINOMAXILAR EM  
PESSOAS AFETADAS PELA HANSENÍASE**

**VITÓRIA – ES**

**2022**

RACHEL BERTOLANI DO ESPÍRITO SANTO

**AVALIAÇÃO CLÍNICA E TOMOGRÁFICA DA REGIÃO RINOMAXILAR EM  
PESSOAS AFETADAS PELA HANSENÍASE**

Tese apresentada ao Programa de Pós-Graduação em Doenças Infecciosas do Centro de Ciências da Saúde da Universidade Federal do Espírito Santo como requisito parcial para obtenção do título de Doutora em Doenças Infecciosas.

Orientadora: Profa. Dra. Patrícia Duarte Deps  
Coorientador: Prof. Dr. Simon Michael Collin

VITÓRIA – ES

2022

[reservada para a ficha catalográfica a ser obtida no sistema da biblioteca]

[reservada para a ata de defesa, fornecida pela Secretaria do PPGDI]

## AGRADECIMENTOS

A todos aqueles que, de alguma forma, contribuíram para que esta tese se concretizasse.

Em primeiro lugar, agradeço à Profa. Patrícia Deps, por sua orientação, troca de conhecimentos, total apoio e disponibilidade para solucionar as dúvidas e problemas que foram surgindo ao longo da realização deste estudo. Obrigada por ter me apresentado a este tema relacionado à hanseníase, tão importante quanto instigante!

A Simon M. Collin, pela preciosa coorientação, sobretudo pela partilha dos seus conhecimentos como epidemiologista, essenciais em cada passo que demos na construção deste estudo.

A Rachel Azevedo Serafim, médica otorrinolaringologista, companheira de trabalho e coleta de dados. Nossas visitas ao Hospital Colônia Pedro Fontes e à Unidade Básica de Saúde de Jardim América ficaram na memória como momentos de muito aprendizado. Ao avaliarmos os pacientes afetados pela hanseníase, aprendemos do ponto de vista científico, sobre humanidades médicas na prática e sobre a própria história da doença, pois analisar prontuários antigos possibilitou-nos uma verdadeira viagem ao passado da Medicina.

A Rafael Maffei Loureiro, médico radiologista, pela partilha de seus conhecimentos e expertise, o que trouxe sua valiosa contribuição para realização deste estudo.

A Dâmaris Versiani Caldeira Gonçalves, médica radiologista, pela importante colaboração e sempre disponibilidade para auxiliar no desenvolvimento deste estudo.

A Ricardo Andrade Fernandes de Mello, médico radiologista, que, desde o início, apoiou a realização da nossa pesquisa, disponibilizando-se para a partilha de conhecimentos.

A John D. Collin, médico-cirurgião de cabeça e pescoço, e a Daniel Vaccaro Sumi, médico radiologista, pela participação em etapas importantes desta pesquisa.

A Manoel Alves Catarina, médico do Hospital Colônia Pedro Fontes, sempre disponível, agradeço por seu importante auxílio durante nossas visitas à instituição.

Aos funcionários da Unidade Básica de Saúde de Jardim América e do Hospital Colônia Pedro Fontes; aos professores do Programa de Pós-Graduação em Doenças Infecciosas da Universidade Federal do Espírito Santo; a Izabelle Felix Nascimento e Arthur Ferraz Jong Mun Lee, alunos da graduação em Medicina da mesma instituição.

A todos e todas, gratidão!

À minha mãe, Maria Nazide, e ao meu pai, Davi (*in memoriam*), que sempre me apoiaram e me incentivaram nos meus estudos, vibrando a cada conquista nossa!

A todos os pacientes atingidos pela hanseníase, em especial àqueles aos quais atendi ao longo da minha carreira médica e que despertaram em mim a vontade de produzir e divulgar mais conhecimentos sobre essa doença, ainda tão complexa e tão desafiadora.

É preciso contar, porque as almas que foram contaminadas pelo convencionalismo doentio, pelo atroz preconceito, pelo implacável insulamento... todas essas almas são detentoras de um legado testemunhal a ser compartilhado no tempo histórico, para que nunca mais a aventura humana cometa o desatino similar ao que se incorreu contra os pacientes da “lepra”.

É preciso contar. Para que as gerações conheçam páginas e páginas de um capítulo ainda sem fim, da voracidade com que o atraso – e, por consequência, o estigma que nele se produziu – condenou nosso semelhante a uma face no espelho torcida ao avesso: **o rosto da culpa**. O reflexo contemplado por essa visão embaraçada roubou a vivacidade da feição humana de cada gesto enredado pela enfermidade. Que tão humilhante dor já não se esconda para que algoz e vítima possam se conciliar. Para que se concebam como retrato e moldura de uma produção da autoestima daqueles que foram banidos, contudo sobreviveram. Para que a memória também selecione uma narrativa sensível do que se espraia na História sobre a hanseníase e seus portadores, principalmente aqueles que pereceram no desamparo do ostracismo, afastados do afeto familiar. [...]

Ainda há sombra e alguma escuridão rondando a atual trajetória da doença, porém a luz que jorra da Ciência, e sobretudo dos valores antropocêntricos contemporâneos, tem inscrito um paradigma que pressupõe **dignidade sem estranheza**.

(VILAÇA, 2019, p. 65-67, grifos meus)

## RESUMO

**Contexto:** A hanseníase é uma doença infectocontagiosa, de evolução crônica e que contabiliza mais de 200 mil novos casos por ano em todo o mundo, sendo mais frequente em países em desenvolvimento, como Índia, Brasil e Indonésia. Deformidades esqueléticas faciais e de extremidades são marcadores históricos e parte do estigma dessa doença. Todavia, os mecanismos de base da lesão óssea induzida pela hanseníase não são completamente conhecidos, embora se saiba que lesões nas mucosas nasal e oral são o ponto de partida para o desenvolvimento e progressão das alterações ósseas faciais. O termo “*Facies leprosa*”, cunhado em 1952 por Møller-Christensen, autor dos primeiros estudos da paleopatologia sobre a hanseníase, denominava um conjunto de alterações no esqueleto facial, sendo, contudo, substituído por síndrome rinomaxilar (SRM), como propuseram Andersen e Manchester (1992), os quais sistematizaram tais alterações em sete critérios. Segundo a paleopatologia, a deformação facial como sequela da hanseníase é causada não apenas pelo “nariz em sela”, mas também pela regressão da maxila.

**Objetivo:** Com base nisso, este estudo objetivou traduzir a síndrome rinomaxilar hanseníase da paleopatologia para a prática clínica a partir da avaliação tomográfica das alterações ósseas rinomaxilares em pacientes afetados pela hanseníase.

**Métodos:** Em um estudo caso-controle, foram avaliados 3 grupos de pacientes, sendo 2 com casos (Grupo 1: 16 pacientes com mais de 35 anos de diagnóstico de hanseníase, tratados; Grupo 2: 21 pacientes com menos de 15 anos de diagnóstico de hanseníase, tratados ou em tratamento) e 1 com controles (37 pacientes sem diagnóstico de hanseníase). Nos casos, procedeu-se à avaliação otorrinolaringológica com rinoscopia e oroscopia, além de avaliação clínica do perfil facial (esta, exclusivamente no Grupo 1). Os pacientes-casos e controles passaram por avaliação de exame de tomografia computadorizada dos ossos da face. A partir dos critérios da SRM paleopatológica de Andersen e Manchester (1992), foram estabelecidos os critérios tomográficos para definição da SRM radiológica (SRMr). A avaliação do perfil facial, por meio de fotos dos pacientes afetados pela hanseníase, permitiu a descrição da SRM clínica (SRMc).

**Resultados:** Dos 16 pacientes do Grupo 1, 4 preencheram totalmente os critérios para SRMr, todos com alterações faciais substanciais que preencheram os critérios para SRMc e outros 4 que tinham SRMr parcial e não atenderam aos critérios de SRMc. Todos os casos com SRMr total e parcial tiveram diagnóstico original de hanseníase na forma virchowiana. A investigação das manifestações ósseas rinomaxilofaciais hanseníase revelou que as diferenças nas alterações ósseas entre os três grupos foram determinadas principalmente por: (i) reabsorção/atrofia grave, mais frequente no Grupo 1, com o processo alveolar anterior da maxila mostrando reabsorção/atrofia grave em 50% dos pacientes, porcentagem que ficou em 29% no Grupo 2 e em 11% nos controles; (ii) ossos nasais e abertura nasal com reabsorção/atrofia grave em 31% no Grupo 1, estando ausente no Grupo 2, e, no Grupo 3, 2,7% (osso nasal) e 5,4% (abertura nasal); (iii) alterações graves ou leves a moderadas do septo nasal em 25% dos casos do Grupo 1 em comparação com 4,7% dos pacientes do Grupo 2 e 2,7% no Grupo 3. O escore de alteração óssea rinomaxilofacial foi maior entre os pacientes com mais de 35 anos de diagnóstico (Grupo 1, mediana 7, IIQ 5,5-10,5) em comparação com aqueles com menos de 15 anos de diagnóstico (Grupo 2, mediana 5, IIQ 3-7) e com os pacientes sem hanseníase (Grupo 3, mediana 5, IIQ 2-7). Esses achados são consistentes com o fato de que a maioria dos casos do Grupo 1 foi diagnosticada e teve tratamento



iniciado na era pré-poliqumioterapia (PQT), tendo decorrido longo tempo desde então, o que permitiu maior progressão da doença, apesar de, posteriormente, alguns terem recebido a PQT. Com relação aos dados odontológicos, não houve diferenças entre os pacientes dos Grupos 1 e 2, mas os controles tiveram menos perda dentária (número médio de dentes superiores ausentes 12, IIQ 4-16,  $p = 0,008$ ) em comparação com pacientes com história de hanseníase (Grupos 1 e 2 combinados, mediana 16, IIQ 14-16). Os pacientes-casos (Grupos 1 e 2) apresentaram escores otorrinolaringológicos e oroscópicos semelhantes. No Grupo 2, houve forte correlação positiva entre os três escores (rinomaxilofacial, otorrinolaringológico e oroscópico), com coeficientes de correlação de Pearson  $\geq 0,6$  (todos  $p \leq 0,004$ ). A forte correlação entre os escores otorrinolaringológico e alteração óssea rinomaxilofacial observada no Grupo 2 indica que o primeiro escore pode ser *proxy* clínica útil para a alteração óssea mencionada. **Conclusão:** por meio deste estudo, foi possível fazer a correlação entre as alterações ósseas radiológicas e aquelas verificadas nos crânios nos estudos paleopatológicos sobre hanseníase. Também foi possível caracterizar as mudanças do perfil facial correspondentes ao comprometimento ósseo subjacente. Os resultados descritos fornecem mais evidências de que o manejo do paciente com hanseníase deve incluir avaliação otorrinolaringológica completa, apoiada por exame de imagem quando necessário. Os achados também sinalizam que a saúde bucal e dentária em pacientes acometidos por esta doença não deve ser negligenciada, constituindo-se parte da avaliação e do cuidado básico. Tais medidas são de baixo custo e potencialmente preventivas para evitar a progressão de alterações ósseas rinomaxilofaciais. Devem, portanto, ser incorporadas às diretrizes clínicas para pacientes que se apresentam como casos novos de hanseníase, em tratamento ou acompanhamento.

**Palavras-chave:** Hanseníase. Ossos da face. Síndrome rinomaxilar. Tomografia computadorizada. Paleopatologia.

## ABSTRACT

**Context:** Hansen's disease (HD) is a chronically progressive, infectious disease that accounts for more than 200,000 new cases per year worldwide, and is more frequent in developing countries such as India, Brazil, and Indonesia. Skeletal deformities of the face and extremities are historical markers and part of the stigma of this disease. However, the underlying mechanisms of HD-induced bone damage are not completely known, although it is known that lesions in the nasal and oral mucosa are the starting point for the development and progression of facial bone changes. The term "*Facies leprosa*", coined in 1952 by Møller-Christensen, author of the first paleopathology studies on HD, denominated a set of changes in the facial skeleton, being, however, replaced by rhinomaxillary syndrome (RMS), as proposed by Andersen and Manchester (1992), who systematized such changes into seven criteria. According to paleopathology, facial deformity as a sequela of HD is caused not only by the "saddle nose" but also by the regression of the maxilla. **Objective:** Based on this, this study aimed to translate the rhinomaxillary syndrome of Hansen's disease from paleopathology to clinical practice through the tomographic evaluation of rhinomaxillary bone changes in patients affected by HD. **Methods:** In a case-control study, 3 groups of patients were evaluated, 2 with cases (Group 1: 16 patients with more than 35 years of HD diagnosis, treated; Group 2: 21 patients with less than 15 years of HD diagnosis ; treated or under treatment) and 1 with controls (37 patients without HD diagnosis). All cases underwent otorhinolaryngological evaluation with rhinoscopy and oroscopy, as well as clinical evaluation of the facial profile (exclusively in Group 1). Case and control patients underwent CT scan evaluation of the facial bones. Based on the paleopathological RMS criteria of Andersen and Manchester (1992), tomographic criteria were established to define radiological RMS (rRMS). The evaluation of the facial profile, by means of photos of the patients affected by HD, allowed the description of the clinical RMS (cRMS). **Results:** Of the 16 patients in Group 1, 4 fully met the criteria for rRMS, all with substantial facial changes that met the criteria for cRMS, and another 4 who had partial rRMS and did not meet the criteria for cRMS. All cases with full and partial rRMS had an original diagnosis of HD in the lepromatous form. Investigation of the rhinomaxillofacial bone manifestations in HD revealed that the differences in bone changes between the three groups were mainly determined by: (i) severe resorption/atrophy, more frequent in Group 1, with the anterior alveolar process of the maxilla showing severe resorption/atrophy in 50% of patients, a percentage that stood at 29% in Group 2 and 11% in controls; (ii) nasal bones and nasal aperture with severe resorption/atrophy in 31% in Group 1, being absent in Group 2, and, in Group 3, 2.7% (nasal bone) and 5.4% (nasal aperture); (iii) severe or mild to moderate alterations of the nasal septum in 25% of cases in Group 1 compared to 4.7% of patients in Group 2 and 2.7% in Group 3. The rhinomaxillofacial bone change score was higher among patients with more than 35 years of diagnosis (Group 1, median 7, IiQ 5.5-10.5) compared with those with less than 15 years of diagnosis (Group 2, median 5, IiQ 3-7) and with patients without HD (Group 3, median 5, IiQ 2-7). These findings are consistent with the fact that most of the cases in Group 1 were diagnosed and had treatment started in the pre-Multidrug therapy (MDT) era, and a long time has elapsed since then, allowing further disease progression, although some subsequently received MDT. With regard to dental data, there were no differences between patients in Groups 1 and 2, but controls had less tooth loss (median number of missing upper teeth 12, IiQ 4-16,  $p = 0.008$ ) compared to patients

with a history of HD (Groups 1 and 2 combined, median 16, IIQ 14-16). The case-patients (Groups 1 and 2) had similar otorhinolaryngological and oroscopic scores. In Group 2, there was a strong positive correlation between the three scores (rhinomaxillofacial, otorhinolaryngological and oroscopic), with Pearson correlation coefficients  $\geq 0.6$  (all  $p \leq 0.004$ ). The strong correlation between the otorhinolaryngological and rhinomaxillofacial bone change scores observed in Group 2 indicates that the first score may be useful clinical proxy for the mentioned bone change. **Conclusion:** Through this study, it was possible to correlate radiological bone changes with those seen in skulls in paleopathological studies on HD. It was also possible to characterize the changes in the facial profile, corresponding to the underlying bone involvement. The results described provide further evidence that the management of the patient with HD should include complete otorhinolaryngological evaluation, supported, at a minimum, by imaging examination when necessary. The findings also reveal that oral and dental health in HD patients should not be neglected, and should be part of basic evaluation and care. Such measures are low cost and potentially preventive to avoid progression of rhinomaxillofacial bone changes. They should therefore be incorporated into clinical guidelines for patients presenting as new cases of HD, under treatment or follow-up.

**Keywords:** Hansen's disease. Facial bones. Rhinomaxillary syndrome. Computed tomography. Paleopathology.

## LISTA DE FIGURAS

Figura 1: Principais nervos acometidos na hanseníase .....	37
Figura 2: Ossos frequentemente afetados por alterações específicas.....	57
Figura 3: Ossos do crânio .....	58
Figura 4: Tipologia das alterações rinomaxilares comumente associadas à hanseníase .....	61
Figura 5: Ossos frequentemente afetados por alterações não específicas.....	62
Figura 6: Ossos do pé .....	64
Figura 7: Deformidades articulares da hanseníase .....	67
Figura 8: Graduação por TC das alterações ósseas rinomaxilares.....	92
Figura 9: Avaliação por TC das alterações ósseas rinomaxilares .....	94
Figura 10: Graduação por reconstrução 3D das alterações ósseas rinomaxilares ...	94
Figura 11: Avaliação por TC da presença e ausência de osteíte dos ossos orbitais (frontal, zigomático e lacrimal).....	95
Figura 12: Reconstrução 3D e cefalometria .....	96
Figura 13: Pontos de referência padronizados do crânio .....	97
Figura 14: Medidas anteroposteriores padronizadas do crânio e da maxila representadas no plano sagital mediano.....	98
Figura 15: Paciente P1, sexo masculino, 87 anos, com SRMc e SRMr total .....	107
Figura 16: Paciente P7, feminino, 77 anos, com SRMc e SRMr total .....	108
Figura 17: Paciente P8, masculino, 76 anos, com SRMc e SRMr total.....	109
Figura 18: Paciente P10, feminino, 79 anos, sem SRMc e sem SRMr .....	110
Figura 19: Reconstrução 3D e cefalometria do paciente P1 .....	111

## LISTA DE GRÁFICOS

Gráfico 1: Escores de alterações ósseas rinomaxilofaciais e de achados otorrinolaringológicos e oroscópicos em pacientes sem hanseníase (Grupo 3) e nos afetados pela hanseníase (Grupos 1 e 2) .....	121
Gráfico 2: Correlação entre achados otorrinolaringológicos e oroscópicos e alterações ósseas rinomaxilofaciais em pacientes do Grupo 1 (afetados pela hanseníase) ....	127
Gráfico 3: Correlação entre achados otorrinolaringológicos e oroscópicos e alterações ósseas rinomaxilofaciais em pacientes do Grupo 2 (afetados pela hanseníase) ....	128
Gráfico 4: Correlação entre escore de alterações ósseas rinomaxilofaciais e idade em pacientes afetados pela hanseníase (Grupos 1 e 2) e sem hanseníase (Grupo 3 - controles).....	129
Gráfico 5: Correlação entre escore otorrinolaringológico e idade em pacientes afetados pela hanseníase (Grupos 1 e 2) .....	130
Gráfico 6: Correlação entre escore oroscópico e idade em pacientes afetados pela hanseníase (Grupos 1 e 2).....	130

## LISTA DE QUADROS

Quadro 1: Esquema de tratamento da hanseníase .....	44
Quadro 2: Esquemas farmacológicos alternativos em caso de resistência à rifampicina .....	45
Quadro 3: Esquemas farmacológicos alternativos em caso de resistência à rifampicina + ofloxacino .....	45
Quadro 4: Doenças que podem apresentar comprometimentos nasal, oral e desfiguração facial .....	70
Quadro 5: Aspectos avaliados nas estruturas nasais.....	88
Quadro 6: Aspectos avaliados nas estruturas da cavidade oral.....	88
Quadro 7: Estruturas analisadas para SRM e respectivas alterações .....	92

## LISTA DE TABELAS

Tabela 1: Classificação, tratamento e reações em pacientes com mais de 35 anos de diagnóstico de hanseníase (Grupo 1) .....	103
Tabela 2: Avaliação das alterações ósseas rinomaxilofaciais e detecção de SRMr em pacientes com mais de 35 anos de diagnóstico de hanseníase (Grupo 1) .....	105
Tabela 3: Detecção de SRMc em pacientes com mais de 35 anos de diagnóstico de hanseníase (Grupo 1) .....	106
Tabela 4: Medidas cefalométricas em imagens de TC de pacientes com mais de 35 anos de diagnóstico de hanseníase .....	111
Tabela 5: Classificação, tratamento e reações em pacientes com menos de 15 anos de diagnóstico de hanseníase (Grupo 2).....	114
Tabela 6: Características dos pacientes sem hanseníase (Grupo 3).....	115
Tabela 7: Alterações ósseas rinomaxilofaciais em pacientes afetados pela hanseníase (Grupos 1 e 2) e sem hanseníase (Grupo 3, controles) .....	119
Tabela 8: Achados de rinoscopia e endoscopia nasal em pacientes afetados pela hanseníase (Grupos 1 e 2).....	123
Tabela 9: Achados oroscópicos em pacientes afetados pela hanseníase (Grupos 1 e 2) .....	124
Tabela 10: Correlação entre achados otorrinolaringológicos e oroscópicos e alterações ósseas rinomaxilofaciais em pacientes afetados pela hanseníase (Grupos 1 e 2) .....	126
Tabela 11: Alterações ósseas rinomaxilofaciais em afetados por hanseníase com SRMr total ou parcial (Grupo 1).....	132
Tabela 12: Achados de rinoscopia e endoscopia nasal em pacientes afetados por hanseníase com SRMr total ou parcial (Grupo 1) .....	133
Tabela 13: Achados oroscópicos em pacientes do afetados pela hanseníase com SRMr total ou parcial (Grupo 1).....	134

Tabela 14: Características demográficas e cranianas de pacientes dos Grupos 1 e 2 (casos, afetados pela hanseníase) e Grupo 3 (controles, sem hanseníase)..... 138

Tabela 15: Características demográficas e cranianas de pacientes do Grupo 1 (afetados pela hanseníase e com mais de 35 anos do diagnóstico) com e sem SRMr ..... 139



## LISTA DE SIGLAS

AEC – antes da Era Comum

Alv – *alveolon*

Anca – anticorpo anticitoplasma de neutrófilos

ANS – ângulo ANS, sendo A = concavidade máxima da maxila, vista sagitalmente; N = *nasion*, S = ponto médio da sela túrcica (fossa pituitária)

AR – artrite reumatoide

Ba – *basion*

BAAR – bacilo álcool-ácido resistente

CA-P – comprimento anteroposterior do crânio

CCS – Centro de Ciências da Saúde

CEP – Comitê de Ética em Pesquisa

CFZ – clofazimina

D – dimorfa

DD – dimorfa-dimorfa

DDS – diaminodifenilsulfona

DG2 – deficiência de grau 2

DNA – ácido desoxirribonucleico

DT – dimorfa-tuberculoide

DV – dimorfa-virchowwiana

EBV – vírus Epstein-Barr

EC – Era Comum

ENH – eritema nodoso hansênico

GPA – granulomatose com poliangeíte

HCPF – Hospital Colônia Pedro Fontes

Hucam – Hospital Universitário Cassiano Antônio de Moraes

IB – índice baciloscópico

IFN – interferon

IL – interleucina

IQR – mediana

kVp – tensão de pico

LDLMIC – lesões destrutivas da linha média induzidas por cocaína

LECNKT-TN – linfoma extranodal de células *natural killer* T tipo nasal

LES – lúpus eritematoso sistêmico

MA-P – comprimento anteroposterior da maxila

mAs – corrente do tubo (mA) x segundo (s)

MB – multibacilar

Na – *nasion*

NaCl – cloreto de sódio

NK – *natural killer*

OMS – Organização Mundial da Saúde

Orb – *orbitale*

PABA – ácido para-aminobenzóico

PB – paucibacilar

PCR – reação em cadeia da polimerase (*polymerase chain reaction*)

PGL – glicolípido fenólico

Po – *porion*

PQT – poliquimioterapia

PQTU – poliquimioterapia única

Pr – *prosthion*

RFM – rifampicina

RNA – ácido ribonucleico

ROM – associação de rifampicina, ofloxacina e minociclina

RSFA – rinosinusite fúngica alérgica

SRM – síndrome rinomaxilar

SRMc – síndrome rinomaxilar clínica

SRMr – síndrome rinomaxilar radiológica

TC – tomografia computadorizada

TNF – fator de necrose tumoral

TT – tuberculoide-tuberculoide

UBSJA – Unidade Básica de Saúde de Jardim América

Ufes – Universidade Federal do Espírito Santo

US – ultrassonografia

VV – virchowiana-virchowiana

ZN – coloração de Ziehl Neelsen

## SUMÁRIO

<b>1</b>	<b>INTRODUÇÃO</b>	<b>23</b>
<b>2</b>	<b>FUNDAMENTAÇÃO TEÓRICA</b>	<b>28</b>
2.1	HANSENÍASE	28
2.1.1	Definição e aspectos gerais	28
2.1.2	Histórico	28
2.1.3	Epidemiologia	30
2.1.4	Agente etiológico	31
2.1.5	Reservatórios e transmissão	32
2.1.6	Classificação clínica	33
2.1.7	Características das formas clínicas	34
2.1.8	Alterações neurológicas	36
2.1.9	Reações hansênicas	38
2.1.10	Diagnóstico	39
2.1.11	Tratamento	42
2.2	ALTERAÇÕES OTORRINOLARINGOLÓGICAS NA HANSENÍASE	46
2.2.1	Orelha	46
2.2.2	Nariz	47
2.2.3	Seios paranasais	49
2.2.4	Cavidade oral	50
2.2.5	Laringe	52
2.3	ALTERAÇÕES ÓSSEAS NA HANSENÍASE	53
2.3.1	Patogenia da lesão óssea	54
2.3.2	Alterações ósseas específicas	56
2.3.2.1	<i>Alterações específicas da hanseníase nos ossos da face</i>	57
2.3.2.1.1	Paleopatologia e síndrome rinomaxilar	58
2.3.2.2	<i>Alterações ósseas específicas de mãos e pés</i>	61
2.3.3	Alterações ósseas não específicas	62
2.3.3.1	Osteoporose	65
2.3.4	Alterações articulares	66
2.4	A MEDIDA DO “DEFEITO MAXILAR”	68

2.5	DIAGNÓSTICO DIFERENCIAL DAS ALTERAÇÕES RINOMAXILOFACIAIS DA HANSENÍASE .....	69
<b>2.5.1</b>	<b>Doenças granulomatosas do nariz e seios paranasais.....</b>	<b>70</b>
2.5.1.1	<i>Tuberculose.....</i>	70
2.5.1.2	<i>Sífilis.....</i>	71
2.5.1.3	<i>Rinoscleroma.....</i>	72
2.5.1.4	<i>Histoplasmose (citomicose retículo-endotelial).....</i>	74
2.5.1.5	<i>Leishmaniose .....</i>	75
2.5.1.6	<i>Rinosporidiose.....</i>	75
2.5.1.7	<i>Granulomatose com poliangeíte (anteriormente chamada de granulomatose de Wegener).....</i>	76
2.5.1.8	<i>Sarcoidose.....</i>	78
2.5.1.9	<i>Lesões destrutivas da linha média induzidas por cocaína.....</i>	79
<b>2.5.2</b>	<b>Rinossinusite fúngica alérgica .....</b>	<b>80</b>
<b>2.5.3</b>	<b>Linfoma extranodal de células natural killers T – tipo nasal .....</b>	<b>81</b>
<b>2.5.4</b>	<b>Lúpus eritematoso sistêmico .....</b>	<b>82</b>
<b>3</b>	<b>OBJETIVOS .....</b>	<b>84</b>
3.1	OBJETIVO PRINCIPAL .....	84
3.2	OBJETIVOS ESPECÍFICOS.....	84
<b>4</b>	<b>MÉTODOS.....</b>	<b>85</b>
4.1	DESENHO DO ESTUDO .....	85
4.2	POPULAÇÃO E LOCAL DO ESTUDO .....	85
4.3	CRITÉRIOS DE INCLUSÃO E DE EXCLUSÃO .....	85
4.4	DINÂMICA DO ESTUDO .....	86
<b>4.4.1</b>	<b>Fase I: Recrutamento dos participantes e avaliação clínica .....</b>	<b>86</b>
4.4.1.1	<i>Variáveis estudadas na entrevista e na avaliação dos prontuários .....</i>	86
4.4.1.2	<i>Exame otorrinolaringológico .....</i>	87
4.4.1.3	<i>Avaliação do perfil facial.....</i>	89
<b>4.4.2</b>	<b>Fase II: Exame de tomografia computadorizada dos casos .....</b>	<b>89</b>
<b>4.4.3</b>	<b>Fase III: Exame de tomografia computadorizada dos controles .....</b>	<b>90</b>
<b>4.4.4</b>	<b>Fase IV: Estudo dos exames de imagem das tomografias computadorizadas de ossos da face.....</b>	<b>91</b>
4.4.4.1	<i>Protocolo de definição da Síndrome rinomaxilar radiológica.....</i>	91
<b>4.4.5</b>	<b>Fase V: Medida do “defeito maxilar” .....</b>	<b>96</b>

4.4.5.1	Comparação de CA-P e MA-P.....	98
4.5	ANÁLISE ESTATÍSTICA.....	99
4.6	ASPECTOS ÉTICOS.....	100
<b>5</b>	<b>RESULTADOS.....</b>	<b>101</b>
5.1	ETAPA I.....	101
5.1.1	Participantes.....	101
5.1.2	Alterações ósseas rinomaxilofaciais.....	101
5.1.3	Síndrome rinomaxilar clínica e radiológica.....	102
5.2	ETAPA II.....	112
5.2.1	Participantes.....	112
5.2.2	Alterações ósseas rinomaxilofaciais.....	116
5.2.3	Descobertas otorrinolaringológicas e oroscópicas.....	121
5.2.4	Correlação entre achados otorrinolaringológicos e oroscópicos e alterações ósseas rinomaxilofaciais em pacientes dos Grupos 1 e 2 (afetados pela hanseníase).....	125
5.2.5	Correlações das alterações ósseas rinomaxilofaciais e achados otorrinolaringológicos e oroscópicos com características demográficas e clínicas de pacientes dos Grupos 1 e 2 (afetados pela hanseníase).....	128
5.2.6	Síndrome rinomaxilar.....	131
5.3	ETAPA III.....	136
5.3.1	Comparação de CA-P e MA-P e medida do “defeito maxilar”.....	136
<b>6</b>	<b>DISCUSSÃO.....</b>	<b>140</b>
6.1	DECLARAÇÃO DAS PRINCIPAIS DESCOBERTAS.....	140
6.1.1	Síndromes rinomaxilares radiológica e clínica.....	140
6.1.2	Alterações ósseas rinomaxilofaciais.....	142
6.1.3	Achados otorrinolaringológicos e oroscópicos.....	144
6.2	DESCOBERTAS NO CONTEXTO DE OUTROS ESTUDOS.....	145
6.3	FORÇAS E FRAQUEZAS.....	146
6.4	IMPLICAÇÕES CLÍNICAS E SUGESTÕES PARA PESQUISAS FUTURAS.....	149
<b>7</b>	<b>CONCLUSÃO.....</b>	<b>152</b>
	<b>REFERÊNCIAS.....</b>	<b>154</b>
	<b>ANEXO I – TERMO DE CONSENTIMENTO LIVRE E ESCLARECIDO.....</b>	<b>167</b>

## 1 INTRODUÇÃO

A hanseníase é uma doença infectocontagiosa, de evolução crônica, causada pelos bacilos *Mycobacterium leprae* e *Mycobacterium lepromatosis* (HAN *et al.*, 2008; LASTÓRIA; ABREU, 2014a). Mais de 200 mil novos casos da doença são diagnosticados a cada ano, dos quais 74% ocorrem na Índia, Brasil e Indonésia (WHO, 2021). No Brasil, a prevalência registrada em 2020 alcançou índice de 1,08 caso por 10 mil habitantes (BRASIL, 2022).

O impacto da hanseníase se dá tanto sobre as pessoas por ela afetadas quanto na carga geral nos sistemas de saúde, sendo amplificado pelo diagnóstico tardio, o que aumenta o risco do desenvolvimento de deformidades e deficiências físicas relacionadas à doença (CHANDRAN *et al.*, 2021; SRINIVAS *et al.*, 2019). Tais deformidades e deficiências incluem alterações ósseas, particularmente nas mãos, pés e na face (MOHAMMAD; MALHOTRA; GARG, 2016), levando a complicações secundárias (SERAFIM *et al.*, 2020), incapacidade no longo prazo e diminuição da qualidade de vida (ABDELA *et al.*, 2020; GOVINDASAMY *et al.*, 2021; DO ESPÍRITO SANTO *et al.*, 2020), contribuindo para a estigmatização dos pacientes afetados.

O grau de alteração óssea se correlaciona com a forma de hanseníase, variando de alterações limitadas ou indetectáveis no polo tuberculoide (forma paucibacilar) a alterações graves no polo virchowiano (multibacilar) (DE PAULA *et al.*, 2019). As alterações ósseas graves secundárias à hanseníase eram mais prevalentes no período em que não havia tratamento com a poliquimioterapia (PQT). A incidência de novos casos tem diminuído em muitos países (SOUZA *et al.*, 2020; ALBERTS *et al.*, 2011), no entanto, as deficiências relacionadas a essa patologia não são incomuns na atualidade (RAPOSO *et al.*, 2018; CHUKWU *et al.*, 2018), afetando uma proporção relativamente constante ou crescente de pacientes (SOUZA *et al.*, 2020; RAO; SUNEETHA, 2018). Tanto os países endêmicos quanto os não endêmicos têm idosos, ex-pacientes de hanseníase ou em vigência de tratamento afetados por sequelas relacionadas à doença (MATOS *et al.*, 2019; OLIVEIRA *et al.*, 2019).

Estudos demonstraram que a mucosa nasal é invadida pelo *M. leprae* e, provavelmente, serve como a principal porta de entrada para infecção. Com o passar dos anos, o nariz foi confirmado como local inicial das lesões hansênicas (MARTINS;

CASTRO; MOREIRA, 2005; WAN-HSUAN; YU-RUEI; FANG, 2018). A mucosa nasal está envolvida em 95% dos pacientes com hanseníase virchowiana (BHAT; SHARMA; DEKA, 2007). Uma característica importante na evolução da patologia nas vias respiratórias e digestivas superiores é seu padrão descendente: inicia-se na fossa nasal e segue para a cavidade oral e a seguir para a laringe (TALHARI; OLIVEIRA; TALHARI, 2012). O envolvimento da cavidade oral ocorre em frequência que varia de 19 a 60% dos pacientes, sendo mais comum na doença multibacilar que na forma paucibacilar (BHAT; SHARMA; DEKA, 2007; PALLAGATTI *et al.*, 2012).

Em estudos clínicos, verificou-se que a mucosa nasal está afetada em todos os pacientes com doença virchowiana avançada (MARTINS; CASTRO; MOREIRA, 2005; BHAT; SHARMA; DEKA, 2007). Nesses estágios, o fluxo sanguíneo na mucosa nasal é reduzido, levando a um alto risco de infecção secundária local e ulceração. Com o tempo, pode haver progressão para atrofia de mucosa, perfuração do septo nasal e destruição da cartilagem nasal e ossos (REBELLO *et al.*, 2015). A rinite atrófica pode apresentar odor desagradável, cuja presença o paciente desconhece em função da anosmia. Esse tipo de rinite também é fator predisponente para a ocorrência de miíase nasal (FRANCESCONI; LUPI, 2012). Destruição bacilar de estruturas ósseas e cartilaginosas podem causar colapso do nariz, levando à deformidade “nariz em sela”, característico da doença (BHAT; SHARMA; DEKA, 2007).

Na cavidade oral, podem surgir lesões como pápulas, nódulos e úlceras, envolvendo palato, língua, úvula, lábios e mucosa bucal. Como consequência da infecção pelo *M. leprae*, os pacientes também podem apresentar gengivite crônica, pulpite e granulomas periapicais dentários (PALLAGATTI *et al.*, 2012; COSTA *et al.*, 2003).

Por sua vez, as alterações ósseas na hanseníase são divididas em específicas, não específicas e osteoporóticas (KUMAR; KOTHARI; SWAMY, 2014). As alterações específicas são verificadas em pacientes com hanseníase virchowiana, com frequência variando de 3 a 5% (PATERSON; RAD, 1961). Sua ocorrência se deve à invasão óssea pelo bacilo, acometendo principalmente ossos da face, mãos e pés (JOB, 1963). As lesões ósseas não específicas são as mais comuns e decorrem do comprometimento dos nervos periféricos, com subsequente denervação e perda da propriocepção, levando à osteoartropatia neuropática. Podem ocorrer em todas as formas clínicas da hanseníase, sendo as mãos e os pés os locais mais



frequentemente afetados. A osteoporose pode ser localizada devido à imobilização ou desuso de uma extremidade paralisada ou difusa, resultante da alta carga bacilar, da atrofia testicular com baixo nível de testosterona no sexo masculino e do uso crônico de corticosteroides sistêmicos, utilizados na terapia das reações hansênicas (PEREIRA *et al.*, 2006).

Pacientes com hanseníase também apresentam tendência à má saúde dental e periodontal, não relacionada à presença de destruição facial ou ao tipo de hanseníase (BHAT; SHARMA; DEKA, 2007; NÚÑEZ-MARTÍ *et al.*, 2004). Deformidades e mutilações nas mãos dificultam o manuseio de escovas dentárias, contribuindo para o agravamento da saúde bucal dos pacientes (RODRIGUES *et al.*, 2017). A infecção oral pode estar envolvida como fator de manutenção na patogênese dos episódios reacionais da hanseníase (MOTTA *et al.*, 2010).

A hanseníase é uma das doenças mais bem caracterizadas pela paleopatologia humana (DEPS *et al.*, 2020), a qual estuda o passado das doenças por meio do exame e interpretação dos restos biológicos (SANTOS, 2019). Desde o fim dos anos 1950, principalmente na Europa, dezenas de escavações permitiram descrever as alterações ósseas relacionadas à hanseníase em esqueletos dos últimos dois milênios (DEPS *et al.*, 2020).

Os primeiros estudos da paleopatologia sobre hanseníase foram realizados por Møller-Christensen (1903-1988), médico dinamarquês. Em 1952, ele introduziu o termo “*Facies leprosa*” para denominar um conjunto de alterações no esqueleto facial que haviam sido descobertas em suas pesquisas osteoarqueológicas. “*Facies leprosa*” correspondia a um crânio que apresentasse as seguintes características: 1) atrofia da espinha nasal anterior; 2) atrofia e recessão do processo alveolar do maxilar, confinada à região dos incisivos, começando centralmente, no *prosthion*, resultando na perda de fixação no alvéolo e eventual queda dos incisivos; 3) alterações inflamatórias endonasais (MØLLER-CHRISTENSEN, 1974).

Johs Andersen e Keith Manchester (1992) propuseram a substituição do termo “*Facies leprosa*” por síndrome rinomaxilar (SRM). Em virtude de as alterações dos tecidos moles estarem implícitas no primeiro termo (*facies*), este não era considerado correto para a paleopatologia. Para definir a SRM, esses autores sistematizaram as

alterações ósseas em 7 critérios, com um nível de detalhamento maior que o descrito na “*Facies leprosa*”. Alterações dos ossos maxilar e nasal são consideradas características do polo virchowiano (multibacilar), no qual a infecção das passagens nasais e do palato pelo *M. leprae* leva ao colapso da ponte nasal, reabsorção da parte central da maxila, inflamação do assoalho e das laterais da cavidade nasal bem como do palato duro e, em última instância, à perfuração do palato.

É bem documentado na paleopatologia, portanto, que a deformação facial como seqüela da hanseníase é causada não apenas pelo “nariz em sela”, mas também pela regressão da maxila. Entretanto, as alterações maxilares de pacientes vivos foram avaliadas anteriormente apenas pela graduação visual subjetiva. Recentemente, Kasai *et al.* (2018) avaliaram a deformação óssea maxilar em pacientes com hanseníase, utilizando dados tridimensionais (3D) calculados a partir de tomografia computadorizada (TC). Imagens tridimensionais centradas na maxila foram feitas com métodos de reconstrução multiplanar em 10 ex-pacientes de hanseníase (idade 68-97 anos) residentes em um sanatório no Japão e 5 pacientes-controles (idades 36-91 anos) sem histórico de hanseníase. Os autores relataram que 4/10 participantes tiveram alterações maxilares substanciais (graves) e “nariz em sela”, enquanto 3/10 não tiveram alterações ósseas.

Na atualidade, a paleopatologia tem o potencial de informar aos médicos especializados em hanseníase sobre os tipos de envolvimento ósseo que explicam a desfiguração facial dos pacientes, à qual se atribui muito do estigma e discriminação por eles vividos. Este estudo traduziu a SRM da paleopatologia para a prática clínica, interpretando os critérios estabelecidos por Andersen e Manchester (1992) para, então, propor uma classificação que possibilite aos médicos avaliar o grau de comprometimento craniofacial dos pacientes afetados pela hanseníase (DO ESPÍRITO SANTO *et al.*, 2022). Essa tradução põe em evidência a necessidade de haver um cuidado multidisciplinar da saúde no tratamento da doença, prevenindo o surgimento das alterações ósseas craniofaciais ou evitando sua progressão.

A SRM apresenta utilidade clínica ao fornecer um método padronizado de classificação das alterações rinomaxilofaciais em pessoas vivas afetadas pela hanseníase. Isso é importante por vários motivos, a saber:

- a) porque a evolução no longo prazo das alterações causadas pela infecção óssea pelo *M. leprae* permanece pouco conhecida;
- b) porque a saúde e a qualidade de vida de ex-pacientes de hanseníase idosos podem ser comprometidas não apenas pela estigmatização, mas também por complicações secundárias (otorrinolaringológicas) relacionadas às alterações rinomaxilofaciais (SERAFIM *et al.*, 2020);
- c) porque novos casos de hanseníase ainda podem apresentar envolvimento ósseo rinomaxilar com deformidades faciais, uma vez que a PQT parece ter impacto limitado na perda óssea no longo prazo (SWATHI; RAIO; SILVIA, 2014);
- d) porque após rinoplastias de aumento para correção de “nariz em sela”, secundário à hanseníase, pode ocorrer recidiva dessa alteração nasal, devido à falta de reparo da maxila deformada, que tem a função de dar suporte às estruturas externas do nariz, sendo necessário, portanto, avaliar as mudanças morfológicas precisas da maxila nas cirurgias plásticas reparadoras (KASAI *et al.*, 2018);
- e) porque o reconhecimento e a divulgação das alterações rinomaxilofaciais desencadeadas pela hanseníase estimulam a busca por medidas e terapias preventivas para evitar seu desenvolvimento;
- f) porque a existência da SRM é explícita evidência da importância e necessidade do acompanhamento multidisciplinar (dermatologia, infectologia, otorrinolaringologia, odontologia) e no longo prazo a pacientes afetados pela hanseníase.

## 2 FUNDAMENTAÇÃO TEÓRICA

### 2.1 HANSENÍASE

#### 2.1.1 Definição e aspectos gerais

A hanseníase é uma doença infectocontagiosa, de evolução crônica, causada pelos bacilos *Mycobacterium leprae* ou *Mycobacterium lepromatosis*, considerada uma das patologias mais antigas registradas pela humanidade (CRUZ *et al.*, 2017; BELACHEW; NAAFS, 2019; PFRENGLE *et al.*, 2021). Com apresentação clínica que varia amplamente, é dependente da resposta imunológica do indivíduo à infecção. Afeta principalmente a pele, o sistema nervoso periférico e reticuloendotelial, podendo comprometer, também, outros sistemas, como o trato respiratório superior, ossos, articulações, olhos, testículos e glândulas adrenais (MAYMONE *et al.*, 2020). O dano aos nervos periféricos resulta em deficiência sensorial e motora, com deformidades e incapacidades características (BRITTON; LOCKWOOD, 2004). As deformidades esqueléticas das mãos, pés e da face são marcadores históricos e parte do estigma da doença (SILVA *et al.*, 2010).

#### 2.1.2 Histórico

As primeiras descrições prováveis da doença foram encontradas em papiros egípcios de 1550 antes da Era Comum (AEC) e do *Sushruta Samhita* (600 AEC), da Índia, de modo que alguns historiadores sugerem que a doença pode ter se originado na África, embora a maioria concorde com uma provável origem na Ásia, possivelmente na região atual da Índia. Acredita-se que a hanseníase tenha se difundido para o oeste durante as conquistas de Alexandre, o Grande (século IV AEC) e, provavelmente, com a expansão do Império Romano, difundiu-se ao redor da Bacia do Mediterrâneo e pela Europa Ocidental (200 AEC-600 EC) (PFRENGLE *et al.*, 2021).

Fontes arqueológicas e históricas demonstram que a hanseníase foi disseminada na Europa na Idade Média, sendo cada vez mais identificada a partir do início desse período (200 AEC-600 EC). De 1000 a 1300 EC, houve o aumento da fundação de instituições exclusivas para pessoas afetadas pela hanseníase em todo o continente europeu. Essas instituições de caridade foram criadas para receber e apoiar

indivíduos com “lepra”, denominação que, provavelmente, não apenas incluía pessoas com hanseníase, mas abrangia aquelas com outras doenças que os medievais também diagnosticaram como “lepra” (PFRENGLE *et al.*, 2021).

Escavações modernas de cemitérios de instituições que atendiam aos pacientes com hanseníase mostraram de dezenas a várias centenas de esqueletos, muitas vezes, sem evidência de alterações ósseas atribuíveis à hanseníase. A maioria dos cemitérios arqueológicos não relacionados a essas instituições e nos quais a hanseníase foi identificada em esqueletos mostra que as pessoas infectadas foram sepultadas de maneira comum para sua localização e período de tempo (PFRENGLE *et al.*, 2021).

Na atualidade, a compreensão da história evolutiva do *M. leprae* se beneficia da investigação genética de restos humanos arqueológicos (esqueletos ou corpos preservados, como múmias), por meio de análises baseadas em reação em cadeia da polimerase (*polymerase chain reaction* – PCR). Devido a melhorias técnicas no campo da pesquisa de ácido desoxirribonucleico (DNA) antigo, os primeiros genomas completos de *M. leprae* de amostras humanas arqueológicas foram reconstruídos em 2013. As análises do genoma de cepas de DNA antigas e modernas do *M. leprae* demonstram que não mais há uma correlação simples entre os diversos genomas bacterianos e suas origens geográficas. Portanto, as questões relativas à origem da hanseníase ainda não foram compreendidas (PFRENGLE *et al.*, 2021).

A prevalência da doença começou a declinar na Europa a partir do século XIV, por razões ainda não plenamente compreendidas. As hipóteses atualmente aceitas para seu declínio incluem imunidade cruzada oferecida pela infecção tuberculosa; perda de hospedeiros suscetíveis, em função do aumento de outras doenças infecciosas concorrentes (peste, tuberculose etc.) ou mudanças nas práticas de higiene, incluindo a construção de instituições exclusivas para pessoas afetadas pela hanseníase (PFRENGLE *et al.*, 2021).

Acredita-se que a introdução da hanseníase na América Latina tenha ocorrido no período da colonização; aos Estados Unidos, a doença teria chegado com imigrantes franceses, enquanto na América do Sul sua entrada teria ocorrido com espanhóis e portugueses, sendo que o tráfico de africanos para a escravização é considerado o

maior fator de expansão da doença nas Américas. Os primeiros casos brasileiros foram registrados no ano de 1600, na cidade do Rio de Janeiro, local do primeiro lazareto e do qual se disseminou às outras regiões do Brasil (LASTÓRIA; ABREU, 2014a).

No passado, a principal conduta adotada para a prevenção da hanseníase era o isolamento compulsório dos doentes no que então eram chamados de “leprosários”, instituído no Brasil em 1923. Com a introdução da sulfona na terapêutica da doença na década de 1940, o isolamento deixou de ser obrigatório, mas somente foi extinto oficialmente em 1962. Contudo, por motivos diversos, muitos pacientes ainda permaneceram isolados até a década de 1980. Com o surgimento da resistência bacteriana à monoterapia sulfônica, a Organização Mundial da Saúde (OMS), na década de 1970, sugeriu esquemas de PQT, com os quais a doença vem sendo tratada ambulatorialmente desde o início dos anos 1980. Porém, apenas em 1993 a PQT foi oficialmente instituída no Brasil (LASTÓRIA; ABREU, 2014a).

A denominação hanseníase em substituição ao termo “lepra” visando à diminuição do estigma foi sugerida por Abraão Rotberg em 1967 e adotada oficialmente no Brasil desde 1970, tornando-se obrigatória pela Lei nº 9.010, em 29 de março de 1995 (LASTÓRIA; ABREU, 2014a).

### **2.1.3 Epidemiologia**

A prevalência da hanseníase diminuiu acentuadamente após a introdução da PQT, no início da década de 1980 (LASTÓRIA; ABREU, 2014a). Entretanto, permanece um sério problema de saúde mundial, com mais de 200 mil novos casos anuais no período de 2011 a 2019. Em 2020, a prevalência registrada de hanseníase (número de casos em tratamento) foi de 129.192. No mesmo ano, globalmente, 127.396 novos casos foram relatados. Ambos os números foram menores em relação aos anos anteriores, com redução de 27,7% na prevalência registrada e de 37,1% nos novos casos em comparação com 2019. Essa queda se deu, provavelmente, em decorrência de menor detecção e menos relatórios fornecidos durante a pandemia da Covid-19 (WHO, 2021).

A região do sudeste asiático apresentou as maiores proporções de casos registrados para tratamento (61,1%) e de novos casos detectados (66,6%). Índia, Brasil e Indonésia relataram 72,5% dos casos registrados e 74,0% dos casos novos detectados em 2020 (WHO, 2021). O Brasil está entre os 22 países que possuem as mais altas cargas da doença em nível global, ocupando a segunda posição em número de casos novos, atrás apenas da Índia (BRASIL, 2019). Em 2020, o Brasil apresentou prevalência registrada de 1,08 caso por 10 mil habitantes. Em 2020, o número de novos casos foi de 13.807 e a taxa de detecção geral de novos casos foi de 13,23/100 mil habitantes (BRASIL, 2022).

A detecção de hanseníase em crianças é um indicador de transmissão comunitária contínua da infecção. De um total de 8.629 novos casos entre crianças detectados globalmente durante 2020, o sudeste asiático respondeu por 62,3%, sendo que a Índia e a Indonésia relataram, respectivamente, 3.753 e 1.126 novos casos em crianças nesse mesmo ano. O número de novos casos com deficiência de grau 2 (DG2) é importante para avaliar a capacidade de resposta do sistema de saúde e o impacto da hanseníase. Em novos casos de hanseníase, DG2 geralmente indica atraso no diagnóstico. Em 2020 foram relatados 7.198 novos casos com DG2 em nível mundial. Mais de um terço (37,7%) foi relatado no sudeste asiático; 33,9% pela África e 22,4% pelas Américas. Índia e Brasil relataram > 1.000 novos casos com DG2 no momento do diagnóstico (1.572 e 1.504 respectivamente) (WHO, 2021).

A Estratégia Global para Hanseníase 2021-2030, lançada pela OMS, é um instrumento para acelerar o progresso para reduzir a hanseníase a zero. Com a linha de base em 2020, as metas estabelecidas para 2030 pelo documento são: (i) 120 países com 0 caso autóctone, (ii) reduzir o número de novos casos para cerca de 63 mil, (iii) reduzir a taxa de novos casos de DG2 para 0,12 por milhão de habitantes e (iv) reduzir a taxa de detecção de novos casos em crianças para 0,77 por milhão de população infantil. É previsto um acompanhamento em várias fases ao longo dos anos, avaliadas em nível subnacional (WHO, 2021).

#### **2.1.4 Agente etiológico**

O *Mycobacterium leprae* foi a primeira bactéria descrita como patógena para o homem. Esse agente etiológico foi identificado em 1873 pelo médico norueguês

Gerhard Armauer Hansen, sendo a denominação hanseníase feita em sua homenagem (EIDT, 2004; FOSS, 1999). Pertence ao gênero *Mycobacterium*, apresenta formato de bastonete e é um bacilo álcool-ácido resistente (BAAR). Tem predileção por se replicar em macrófagos, células endoteliais e células de Schwann. Os bacilos (de 1 a 8 µm) podem se agrupar em tecidos infectados para formar globias contendo centenas de bacilos.

Uma nova espécie de micobactéria, que também causa hanseníase, foi identificada em pacientes mexicanos multibacilares em 2008: o *Mycobacterium lepromatosis* (HAN *et al.*, 2008). Embora as sequências de DNA do *M. leprae* e *M. lepromatosis* difiram suficientemente para que sejam distinguidos como espécies separadas, ambos compartilham muitas semelhanças biológicas. São organismos intracelulares obrigatórios que se replicam lentamente, crescendo, idealmente, em temperaturas mais frias, que variam de 27°C a 33°C, justificando, assim, o maior acometimento de áreas superficiais, tais como a pele, os nervos periféricos, os testículos e as vias respiratórias superiores. Tais organismos não podem ser cultivados em meio artificial (LASTÓRIA; ABREU, 2014a; MAYMONE *et al.*, 2020).

### **2.1.5 Reservatórios e transmissão**

O homem é o principal reservatório de *M. leprae*, mas animais como tatus, chimpanzés e outros macacos, alguns artrópodes, o solo e a água são reservatórios naturais relatados (LASTÓRIA; ABREU, 2014a). A hanseníase é reconhecida oficialmente como zoonose nos Estados Unidos, com base em evidências de casos decorrentes de contatos direto e indireto com tatus silvestres. Infecção natural de tatus selvagens por *M. leprae* tem sido relatada em todo o Brasil, o equivalente a 1 em cada 10 animais infectados com o bacilo. Entretanto, atualmente, a transmissão zoonótica de *M. leprae* não é considerada no país como uma questão para o controle e prevenção da doença (DEPS; ROSA, 2021). *M. lepromatosis* foi identificado em esquilos vermelhos na Escócia e nas Ilhas Britânicas (MAYMONE *et al.*, 2020).

A transmissão tem como principal via a mucosa nasal, ocorrendo pelo contato íntimo e prolongado de indivíduo suscetível com paciente bacilífero, por meio da inalação de bacilos veiculados pelas secreções respiratórias superiores. Contaminação por meio



da pele e transmissão vertical raramente foram relatadas (LASTÓRIA; ABREU, 2014a; MAYMONE *et al.*, 2020).

### 2.1.6 Classificação clínica

Algumas classificações para a hanseníase foram propostas ao longo dos anos, conforme novos conhecimentos foram surgindo em relação à patologia. As manifestações clínicas estão relacionadas à resposta imune celular do hospedeiro. A forma indeterminada é aceita como apresentação inicial da doença. Em 1941, Rabello Júnior foi um dos primeiros a estabelecer o conceito das formas polares da hanseníase. Indivíduos com hanseníase indeterminada (I) e não tratada poderiam evoluir para as formas polares tuberculoide (T) ou virchowiana (V), dependendo da resposta imune ao *M. leprae*. No Congresso Internacional de Hanseníase de 1953, realizado em Madrid, esses critérios foram mantidos e uma nova forma foi adicionada, nomeada por especialistas ingleses como *borderline* (B). Em países de língua portuguesa e espanhola, o termo foi traduzido como dimorfo (D). Esta forma, imunologicamente instável, é caracterizada por manifestações que não se enquadram nas formas polares (LASTÓRIA; ABREU, 2014a; CRUZ *et al.*, 2017; MAYMONE *et al.*, 2020).

Na década de 1960, Ridley e Jopling propuseram modificar a Classificação de Madrid. Introduziram o conceito espectral da hanseníase, baseado nos aspectos histológicos e imunológicos, considerando, nos extremos do espectro, as formas polares tuberculoide-tuberculoide (TT) e virchowiana-virchowiana (VV), subdividindo os pacientes dimorfos (D) em dimorfos-tuberculoides (DT), dimorfos-dimorfos (DD) e dimorfos-virchowianos (DV) (LASTÓRIA; ABREU, 2014a; CRUZ *et al.*, 2017; MAYMONE *et al.*, 2020).

Em 1982, a OMS implantou uma classificação operacional simplificada para fins terapêuticos, conforme o índice baciloscópico (IB), dividindo a hanseníase em paucibacilar (PB) e multibacilar (MB), sendo PB os pacientes com IB menor que 2+ e MB os pacientes com IB maior ou igual a 2+. Em 1988, considerando regiões nas quais a baciloscopia não é disponível, a OMS estabeleceu critérios exclusivamente clínicos, definindo como PB os casos com até 5 lesões cutâneas e MB os casos com mais de 5 lesões cutâneas (LASTÓRIA; ABREU, 2014a).

### 2.1.7 Características das formas clínicas

O período de incubação, o qual precede as manifestações, costuma ser longo, variando de 6 meses a 20 anos (média de 2 a 4 anos). A proliferação lenta, a antigenicidade baixa e a limitação metabólica do *M. leprae* explicam os longos períodos de incubação. É típica a diminuição da sensibilidade nas lesões cutâneas, alterando-se, nesta sequência, as sensibilidades térmica, dolorosa e tátil (LASTÓRIA; ABREU, 2014a, 2014b; CRUZ *et al.*, 2017).

A forma indeterminada da hanseníase caracteriza-se por máculas hipocrômicas em número reduzido, com discreta diminuição da sensibilidade, sem espessamento neural. A baciloscopia é negativa e, na histopatologia, existe um infiltrado inflamatório inespecífico, principalmente perianexial e peri e/ou intraneural (LASTÓRIA; ABREU, 2014a, 2014b; CRUZ *et al.*, 2017).

Na forma TT, a doença é limitada, devido à boa resposta imune celular do hospedeiro ao *M. leprae*, sendo as lesões cutâneas únicas ou em pequeno número e assimétricas. Caracterizam-se por placas eritematosas de limites nítidos, geralmente com bordas externas elevadas e centro hipocrômico, apresentando alteração importante da sensibilidade. Pode haver perda de pelos e anidrose nas lesões de pele, devido à denervação dos anexos cutâneos. Os troncos nervosos podem ser acometidos, geralmente em pequeno número. A baciloscopia é negativa e, na histopatologia, há granulomas tuberculoides.

Na forma VV, o *M. leprae* se multiplica e se dissemina por via hematogênica, devido à ausência de resposta imune celular ao bacilo. As lesões cutâneas tendem a ser múltiplas e simétricas, localizando-se, preferencialmente, nas áreas mais frias do corpo, caracterizando-se por máculas eritemato-hipocrômicas ou acastanhadas brilhantes, com bordas mal definidas, nem sempre anestésicas. Pode ser observada xerose cutânea. Com a progressão, as lesões se infiltram, formando pápulas e nódulos (hansenomas). Múltiplos nervos periféricos são comprometidos e o paciente pode evoluir com perda bilateral de sensibilidade nas extremidades, em “bota” ou “luva” (LASTÓRIA; ABREU, 2014a, 2014b; CRUZ *et al.*, 2017).

Nas fases mais avançadas, a face assume aspecto característico, com infiltração intensa e difusa da pele do rosto, que amontoa em grandes dobras, produzindo a

denominada “*Facies leonina*”. Outras alterações cutâneas e de anexos que podem ser observadas são pápulas, hansenomas na face, aparência edematosa das pálpebras e madarose (perda das sobrancelhas). No pavilhão auricular, principalmente na hélice, infiltração com ou sem nodulação pode ocorrer; ulceração com defeito em “mordida de rato” pode ser vista; megalóbulo da orelha, caracterizado por um lóbulo da orelha muito alongado, enrugado e que fica pendurado, também é possível ser observado (BHAT; SHARMA; DEKA, 2007; PFALTZGRAFF; BRYCESON, 1985; FREITAS; SANTOS, 1986).

Na progressão da doença, pode haver comprometimento de mucosas, olhos, ossos, articulações, linfonodos, vasos sanguíneos, vias aéreas superiores, dentes e órgãos internos. A baciloscopia é positiva e, na histopatologia, observam-se histiócitos espumosos vacuolizados (células de Virchow) ricos em bacilos; os linfócitos são escassos e esparsos (LASTÓRIA; ABREU, 2014a, 2014b; CRUZ *et al.*, 2017).

O grupo dimorfo apresenta manifestações clínicas diversas, em função dos graus variados da resposta imune celular ao *M. leprae*. As lesões cutâneas do subgrupo DT lembram as da forma TT na aparência e na perda da sensibilidade, porém são mais numerosas e menores. O espessamento dos nervos tende a ser irregular, não tão intenso, porém mais numeroso. A baciloscopia é negativa ou fracamente positiva (LASTÓRIA; ABREU, 2014a, 2014b; CRUZ *et al.*, 2017).

As lesões cutâneas do subgrupo DD mostram características entre as formas TT e VV, sendo a distribuição pouco simétrica e o acometimento nervoso, moderado. É sugestiva, a presença de placas eritematosas com bordas externas apagadas, bordas internas nítidas e centro oval hipopigmentado (aspecto “queijo suíço”); a baciloscopia é positiva. As lesões cutâneas do subgrupo DV lembram as da forma VV, tendendo a ser numerosas, mas não tão simétricas e com áreas anestésicas. A baciloscopia também é positiva (LASTÓRIA; ABREU, 2014a, 2014b; CRUZ *et al.*, 2017).

A distinção histopatológica entre um subgrupo dimorfo de maior resistência para outro de menor resistência baseia-se na indiferenciação progressiva da célula macrofágica, na diminuição do número de linfócitos e no aumento do número de bacilos nos granulomas e nos ramos nervosos (LASTÓRIA; ABREU, 2014a, 2014b; CRUZ *et al.*, 2017).

A hanseníase do tipo neural pura caracteriza-se por espessamento e sensibilidade do nervo periférico, mas sem lesões cutâneas e baciloscopia negativa. Os nervos envolvidos incluem os nervos ulnar e fibular comum. A raridade dessa apresentação e a falta de achados cutâneas tornam seu diagnóstico difícil, o que requer técnicas complexas (biópsia de nervo, sorologia e análises moleculares) e que não estão comumente disponíveis (MAYMONE *et al.*, 2020).

### **2.1.8 Alterações neurológicas**

Na hanseníase, os danos aos nervos ocorrem em dois ambientes – pequenos nervos dérmicos e troncos nervosos periféricos. O comprometimento das terminações nervosas livres dérmicas leva à perda de sensibilidade nas lesões cutâneas. Ao invadir os troncos nervosos periféricos, o *M. leprae* causa as neurites, que progridem lentamente, com sintomatologia dolorosa variável, podendo causar alterações funcionais. Durante as reações hansênicas, as neurites podem sofrer agudizações (LASTÓRIA; ABREU, 2014a; BRITTON; LOCKWOOD, 2004; JACOBSON; KRAHENBUHL, 1999).

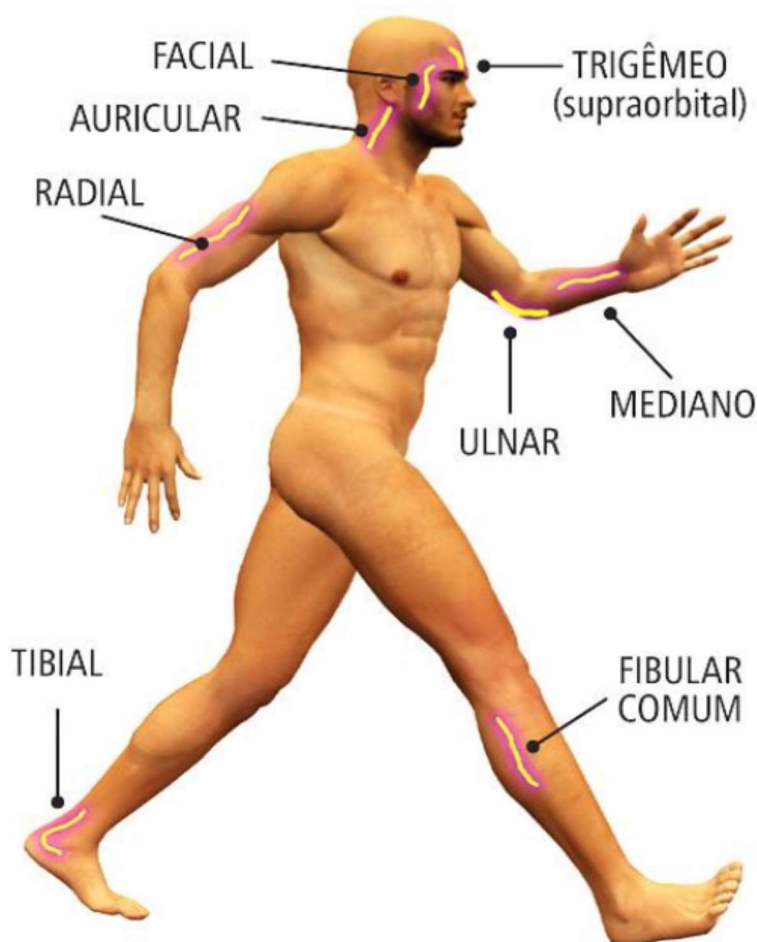
A neuropatia periférica da hanseníase é mista (sensitiva, motora e autonômica), seu padrão é o de mononeuropatia ou mononeuropatia múltipla. Os nervos podem estar espessados e dolorosos à palpação. Hipoestesia ou anestesia, paresia ou paralisia, diminuição da força muscular, amiotrofia, retração tendínea, fixação articular, disfunção vasomotora, diminuição das secreções sebáceas e sudoríparas podem surgir com a evolução da doença e levar ao ressecamento cutâneo (LASTÓRIA; ABREU, 2014a; BRITTON; LOCKWOOD, 2004; JACOBSON; KRAHENBUHL, 1999).

Os nervos envolvidos nos membros superiores incluem o ulnar e o mediano, cujo comprometimento pode desencadear “mão em garra”, além do nervo radial. Nos membros inferiores, o comprometimento do nervo fibular comum pode causar pé caído, e o envolvimento do nervo tibial posterior pode levar à garra dos pododáctilos e insensibilidade plantar (LASTÓRIA; ABREU, 2014a; BRITTON; LOCKWOOD, 2004; JACOBSON; KRAHENBUHL, 1999).

Os nervos afetados na face são o facial (VII par craniano) e o trigêmeo (V par craniano). A lesão do nervo facial leva à diminuição da força muscular dos olhos e ao

ressecamento nasal e ocular. A lesão do seu ramo zigomático produz paralisia orbicular e lagoftalmo, com ou sem ectrópio. A lesão do ramo oftálmico do nervo trigêmeo causa diminuição da sensibilidade da córnea e do nariz. Essas alterações predispõem ao aparecimento de ceratite, úlcera de córnea e cegueira. A destruição das fibras do sistema nervoso autônomo no nariz provoca rinite atrófica, com diminuição do muco nasal e da irrigação sanguínea, tornando-se a mucosa pálida e frágil e as cartilagens, adelgaçadas. No pescoço, o nervo grande auricular pode se tornar espessado (Figura 1) (LASTÓRIA; ABREU, 2014a; BRITTON; LOCKWOOD, 2004; JACOBSON; KRAHENBUHL, 1999).

**Figura 1: Principais nervos acometidos na hanseníase**



Fonte: Silva *et al.* (2018, p. 46).

### 2.1.9 Reações hansênicas

As reações hansênicas são episódios agudos que afetam, principalmente, a pele e os nervos periféricos, sendo a principal causa de morbidade e de incapacidade neurológica. Podem ocorrer no curso natural da hanseníase, tanto durante quanto após o tratamento, e decorrem da destruição dos bacilos, com liberação de partículas antigênicas, e de alterações no balanço imunológico entre o hospedeiro e o *M. leprae*. Classificam-se em dois tipos: reação tipo 1 e reação tipo 2 (LASTÓRIA; ABREU, 2014a; CRUZ *et al.*, 2017).

A reação do tipo 1 ocorre na hanseníase dimorfa e representa uma intensificação da resposta imune celular contra determinantes antigênicos dos bacilos. Caracteriza-se por uma resposta Th1 e um perfil de citocinas composto por interleucina (IL)-1 $\beta$ , fator de necrose tumoral- $\alpha$  (TNF- $\alpha$ ), IL-2 e interferon- $\gamma$  (IFN- $\gamma$ ). Clinicamente, há aumento da inflamação das lesões preexistentes, que se tornam mais eritematosas e edemaciadas, podendo até ulcerar. Os nervos podem estar inflamados, aumentados e espontaneamente dolorosos, particularmente ao toque. Se não for tratada prontamente, a reação do tipo 1 resulta em perda motora e sensorial adicional. Danos que ocorrem nos nervos da face podem causar paralisia facial, incluindo perda da capacidade de fechamento das pálpebras (lagofalmo). Lesão do nervo fibular comum pode causar início súbito de pé caído, levando à incapacidade permanente (CRUZ *et al.*, 2017; BELACHEW; NAAFS, 2019; WHITE; FRANCO-PAREDES, 2015; RODRIGUES *et al.*, 2017).

A reação tipo 2, por sua vez, tem como manifestação clínica mais frequente o eritema nodoso hansênico (ENH). Ocorre principalmente em pacientes VV e menos comumente em pacientes DV. Trata-se de reação inflamatória sistêmica, mediada por depósito de imunocomplexos nos tecidos. Há infiltrado inflamatório de polimorfonucleares (neutrófilos) acompanhado de vasculite e/ou inflamação da camada subcutânea de tecido adiposo (paniculite). O ENH também está associado ao aumento seletivo dos níveis das citocinas IL-6, IL-8 e IL-10. Os pacientes podem desenvolver nódulos subcutâneos dolorosos de distribuição simétrica em qualquer região do corpo. Há sintomas gerais associados, tais como febre, mal-estar, mialgias, edema, artralgias e linfonodomegalias, podendo ocorrer neurite, iridociclite, orquite, artrite, nefrite e hepatite. Alguns pacientes continuam a experimentar episódios de

reações ENH por muitos anos após terem sido declarados “curados” da hanseníase, o que, por vezes, pode confundi-los sobre a definição de “cura” (LASTÓRIA; ABREU, 2014a; CRUZ *et al.*, 2017; JACOBSON; KRAHENBUHL, 1999; BELACHEW; NAAFS, 2019; WHITE; FRANCO-PAREDES, 2015; FOSS; MOTTA, 2012).

Há evidência de que os episódios reacionais dos tipos 1 e 2 podem estar associados a um processo infeccioso. Foss e Motta (2012) observaram que o eritema nodoso hansênico foi o tipo de reação mais prevalente, especialmente em pacientes multibacilares apresentando alguma coinfeção. Verificaram, também, que infecções orais, incluindo doença periodontal e abscesso dentário, foram a coinfeção mais prevalente, seguida de infecção do trato urinário, sinusopatia e hepatite viral.

### **2.1.10 Diagnóstico**

A hanseníase é fortemente suspeita quando um dos seguintes sinais cardinais se manifestam (Maymone *et al.*, 2020):

- a) perda definitiva de sensibilidade em mancha de pele pálida (hipopigmentada) ou avermelhada;
- b) 1 nervo periférico espessado ou aumentado, com perda de sensibilidade e/ou fraqueza dos músculos supridos por esse nervo;
- c) presença de bacilos álcool-ácido resistentes em esfregaços de raspado intradérmico.

O diagnóstico é, na maioria dos casos, clínico-epidemiológico, baseado, principalmente, nos exames dermatológico e neurológico. O teste de temperatura, dor e sensação de toque é essencial para o diagnóstico clínico, entretanto muitas lesões cutâneas das formas clínicas indeterminada e multibacilar podem apresentar sensibilidade normal. Alternativamente, é possível avaliar a diminuição de sudorese em lesões cutâneas com teste de iodeto. Pode-se, também, usar um teste de histamina na área afetada e compará-lo com o mesmo teste na pele circundante, avaliando a perda do reflexo axonal. Todos esses testes avaliam danos aos nervos dérmicos (BELACHEW; NAAFS, 2019).

Os nervos aumentados podem ser nervos cutâneos, subcutâneos, nervos nas proximidades das manchas de pele ou troncos nervosos. Seu exame exige experiência e profissionais treinados. Deve-se palpar pelo menos os nervos auriculares posteriores; nos membros superiores, os nervos ulnar, radial e mediano; nos membros inferiores, o nervo fibular comum e o tibial posterior. Avaliam-se a espessura, consistência e sensibilidade do nervo (CRUZ *et al.*, 2017; BELACHEW; NAAFS, 2019).

Os exames laboratoriais são úteis, principalmente nos casos duvidosos de hanseníase, na classificação e acompanhamento, como também na detecção de recaídas e na forma neural pura (CRUZ *et al.*, 2017; BELACHEW; NAAFS, 2019). Dentre esses exames, está a baciloscopia, a qual se baseia na detecção de BAAR em esfregaço dérmico, coletados de locais padronizados (lesão cutânea, lóbulos das orelhas, cotovelos e joelhos). É realizada por meio da coloração de Ziehl Neelsen (ZN), com a qual os bacilos se coram em vermelho. Os bacilos são contados e classificados de acordo com uma escala logarítmica com (IB) variando de 0 a 6+. A porcentagem de bactérias sólidas consideradas bacilos vivos (viáveis) é também estimada (índice morfológico) (BELACHEW; NAAFS, 2019; LASTÓRIA; ABREU, 2014b).

O exame histopatológico é usualmente realizado em fragmento de lesão cutânea ou de nervo. A coloração pela hematoxilina-eosina deve ser complementada pela coloração de Faraco-Fite ou uma de suas variantes para a pesquisa de BAAR (LASTÓRIA; ABREU, 2014b). Características histopatológicas podem auxiliar na classificação do tipo de hanseníase e na identificação de reação hansênica. Biópsias cutâneas de pacientes com a forma TT demonstram granulomas epitelioides, um infiltrado linfocítico circundando os anexos e nervos, além de BAAR em pequena quantidade ou ausentes. Na forma VV, há agregados histiocitários mais desorganizados e difusos com células de Virchow (histiócitos com citoplasma espumoso) contendo um grande número de BAAR. Os bacilos geralmente estão aglomerados, formando globias. A presença de BAAR detectada nos nervos dérmicos é patognomônica para hanseníase. Ao contrário do que ocorre na forma TT, a morfologia dos nervos dérmicos em pacientes VV está bem preservada no início, mas os nervos podem se tornar fibróticos, com aspecto de casca de cebola, à medida que a doença progride (MAYMONE *et al.*, 2020). A hanseníase neural pura pode ser



diagnosticada pela biópsia de um pequeno nervo cutâneo ou subcutâneo. Em um nervo maior, uma aspiração com agulha fina pode ser feita para citologia e bacteriologia com PCR (BELACHEW; NAAFS, 2019).

O título de anticorpo contra o glicolípido fenólico 1 (PGL-1), um glicolípido específico da parede celular, é útil na hanseníase MB, na qual apresenta títulos elevados, refletindo a carga bacilar. No entanto, esse teste sorológico pode ser positivo em contatos, e negativo em hanseníase PB. Auxilia na classificação da hanseníase em PB e MB, podendo ser usado para acompanhar o efeito do tratamento em pacientes MB e para detectar recaídas (BELACHEW; NAAFS, 2019; LASTÓRIA; ABREU, 2014b).

A PCR é uma técnica molecular utilizada para amplificar e identificar o DNA do *M. leprae* e *M. lepromatosis*. Pode ser realizada em diferentes tipos de amostras clínicas, como fragmentos de biópsia da pele e de nervo, *swab* nasal e de mucosa oral, sangue periférico e urina. A PCR é altamente sensível (87-100%) quando os pacientes têm IB positivo ou são classificados na forma VV. A sensibilidade da PCR pode ser muito menor (30-83%) em pacientes com IB negativo ou com o tipo TT. Entretanto, a técnica é restrita aos centros de pesquisa, em razão do custo elevado dos reagentes e da necessidade de equipamentos específicos e de profissionais habilitados. Por isso, na maioria dos países endêmicos, não rotineiramente é utilizada (MAYMONE *et al.*, 2020; LASTÓRIA; ABREU, 2014b).

A eletroneuromiografia fornece informações sobre a extensão do envolvimento do nervo, distribuição das lesões e mecanismo de lesão. O achado mais comum e precoce é a redução da amplitude das respostas motoras e sensitivas, usualmente mais frequente que a redução nas velocidades de condução nervosa. A realização está indicada no diagnóstico de casos suspeitos de hanseníase neural pura, auxiliando na escolha do local para a biópsia de nervo. Nas neurites, auxilia na monitorização do tratamento e fornece parâmetros para a indicação do tratamento cirúrgico e controle pós-operatório (MAYMONE *et al.*, 2020; LASTÓRIA; ABREU, 2014b).

A ultrassonografia (US) de nervos periféricos na hanseníase é uma tecnologia de baixo custo e não invasiva que tem sido cada vez mais utilizada. Avalia o

espessamento do nervo (aumento na área de corte transversal), anormalidades estruturais (perda e destruição do padrão fascicular), edema e vascularização neural. É muito útil na avaliação de nervos que são inacessíveis à palpação clínica, como o nervo mediano, localizado no punho. Entretanto, maior sensibilidade e especificidade foram relatados para os nervos ulnar e fibular comum. Pode diferenciar a hanseníase neural pura de outras afecções localizadas nos nervos, como tumores benignos. A US de alta resolução com *doppler* colorido mostra aumento da vascularização neural na fase aguda das neurites nas reações de ambos os tipos, sendo maior nas reações do tipo 1. Portanto, a US é especialmente útil para monitorar a resposta terapêutica das neurites reacionais e na indicação de descompressão cirúrgica ou neurólise (MAYMONE *et al.*, 2020; LASTÓRIA; ABREU, 2014b).

### 2.1.11 Tratamento

O primeiro tratamento conhecido para a hanseníase foi o óleo de chalmogra (*Hydnocarpus wightianus*), mencionado no *Sushruta Samhita* (600 AEC). O efeito foi mínimo nas diferentes preparações utilizadas, mas algum sucesso foi obtido na hanseníase PB. O primeiro antibiótico eficaz, a sulfona intravenosa (Promin®), foi utilizado em 1943. Logo depois, um novo derivado oral, chamado dapsona (diaminodifenilsulfona, DDS) tornou-se o tratamento-padrão, sendo a primeira droga comprovadamente eficaz contra o *M. leprae*. Em 1966, a OMS recomendou que, após a baciloscopia negativa, o tratamento com dapsona deveria ser continuado por mais cinco anos. Os diferentes países endêmicos adotaram períodos variáveis, mais longos do que o recomendado ou mesmo ao durante toda a vida. Na década de 1970, com o surgimento de resistência à dapsona, foi recomendado que seu uso fosse combinado com rifampicina (RFM) (CRUZ *et al.*, 2017; BELACHEW; NAAFS, 2019).

Em 1981, ocorreu um marco importante para o tratamento da hanseníase: a OMS recomendou o uso combinado de RFM e DDS com ou sem clofazimina (CFZ). A PQT da OMS tornou-se o regime terapêutico-padrão, eficaz para a tratamento e prevenção da resistência aos medicamentos. Para os adultos paucibacilares, eram recomendados: dapsona – 100 mg/dia e rifampicina – 600 mg, 1 vez por mês em regime de supervisão por 6 meses. Para os multibacilares, a recomendação foi adicionar clofazimina – 100 mg/dia e 300 mg/mês ao esquema PB, com duração de

24 meses ou até que a baciloscopia fosse negativa. Em 1998, a OMS recomendou redução da duração da PQT para pacientes multibacilares de 24 para 12 meses, pois a eficácia era semelhante. Para PB, a duração permaneceu a mesma: seis meses (CRUZ *et al.*, 2017; BELACHEW; NAAFS, 2019).

Em 2018, a OMS passou a recomendar o mesmo regime de 3 medicamentos, com rifampicina, dapsona e clofazimina para todos os pacientes com hanseníase, com duração de tratamento de 6 meses para a forma PB e de 12 meses para MB (WHO, 2018). No fim de 2020, o Ministério da Saúde do Brasil passou a seguir essas novas orientações da OMS, adotando a PQT única (PQTU) da hanseníase (Quadro 1) (BRASIL, 2021).

No que diz respeito ao mecanismo de ação, a dapsona é bacteriostática, com baixa atividade. Provavelmente atua como antagonista do ácido para-aminobenzóico (PABA), impedindo sua utilização na síntese de ácido fólico pelo *M. leprae*. Entre seus efeitos colaterais estão gastrite, cefaleia, fotodermatite, metemoglobinemia, anemia hemolítica, agranulocitose, hepatite, síndrome da dapsona, neuropatia periférica e síndrome nefrótica. É bem tolerada e esses efeitos, na maioria dos casos, não levam à descontinuação do tratamento (CRUZ *et al.*, 2017).

A rifampicina, por sua vez, é um derivado semissintético da rifamicina B, tem ação bactericida e atua inibindo a enzima ácido ribonucleico (RNA-polimerase) no bacilo em multiplicação. Em poucos dias de tratamento, a maioria dos bacilos torna-se inviável. Entre os efeitos colaterais, há relatos de toxicidade hepática, trombocitopenia e psicose. Seu uso intermitente (doses mensais) pode levar à síndrome gripal. Apesar dos efeitos adversos descritos, a RFM é bem tolerada pela maioria dos pacientes (CRUZ *et al.*, 2017).

Por fim, a clofazimina é um corante imino-fenazínico, de ação bactericida leve e anti-inflamatória. Os efeitos colaterais mais importantes são pigmentação da pele, xerose, hipersensibilidade à luz, manifestações gastrointestinais e edema dos membros inferiores. Geralmente, após a suspensão da medicação, a pigmentação persiste por um ou mais anos (CRUZ *et al.*, 2017).

**Quadro 1: Esquema de tratamento da hanseníase**

PQTU	Posologia	Duração	
		PB	MB
<b>Adulto</b>	<b>Dose mensal supervisionada</b> Rifampicina 600 mg Clofazimina 300 mg Dapsona 100 mg	6 meses	12 meses
	<b>Dose autoadministrada</b> Clofazimina 100 mg/dia Dapsona 100 mg/dia		
<b>Infantil</b>	<b>Dose mensal supervisionada</b> Rifampicina 450 mg Clofazimina 150 mg Dapsona 50 mg	6 meses	12 meses
	<b>Dose autoadministrada</b> Clofazimina 50 mg em dias alternados Dapsona 50 mg/dia		
<b>Crianças menores de 10 anos ou pacientes com peso abaixo de 30 kg<sup>a</sup></b>	<b>Dose mensal supervisionada</b> Rifampicina 10 mg/kg Clofazimina 5 mg/kg Dapsona 2 mg/kg	6 meses	12 meses
	<b>Dose autoadministrada</b> Clofazimina 1 mg/kg/dia Dapsona 2 mg/kg/dia		

Legenda: <sup>a</sup> disponível no Sistema Único de Saúde (SUS) rifampicina suspensão oral 20 mg/ml.  
Fonte: adaptado de Brasil (2021).

Em caso de resistência do *M. leprae* a um ou mais fármacos da PQTU, os pacientes que tiverem confirmação da infecção com as mutações devem iniciar tratamento farmacológico de segunda linha. Dentre os medicamentos utilizados, os principais são ofloxacina, minociclina e claritromicina. O primeiro é um antibiótico do grupo das quinolonas com atividade bactericida, sendo usado em doses diárias de 400 mg. A minociclina, por sua vez, é a única tetraciclina com ação antibacteriana sobre o *M. leprae*; é superior à claritromicina, mas substancialmente inferior para RFM. É utilizado na dose de 100 mg/dia. Já a claritromicina é um antibiótico macrolídeo com ação bactericida sobre o *M. leprae*, usado na dose de 500 mg/dia (CRUZ *et al.*, 2017).

Em caso de resistência à rifampicina, são recomendadas duas possibilidades de esquemas farmacológicos, com duração máxima de tratamento definida em 24 meses (Quadro 2).

### Quadro 2: Esquemas farmacológicos alternativos em caso de resistência à rifampicina

Esquema farmacológico 1		
Classificação	Duração	Posologia
Paucibacilar ou multibacilar	Primeiros 6 meses; diariamente	Ofloxacina 400 mg + Minociclina 100 mg + Clofazimina 50 mg
	18 meses seguintes; diariamente	Ofloxacina 400 mg ou Minociclina 100 mg + clofazimina 50 mg
Esquema farmacológico 2		
Classificação	Duração	Posologia
Paucibacilar ou multibacilar	Primeiros 6 meses; diariamente	Ofloxacina 400 mg + Clarithromicina 500 mg + Clofazimina 50 mg.
	18 meses seguintes; diariamente	Ofloxacina 400 mg + Clofazimina 50 mg

Fonte: adaptado de Brasil (2021).

Em caso de resistência à rifampicina + ofloxacino, o esquema recomendado é o que está no Quadro 3.

### Quadro 3: Esquemas farmacológicos alternativos em caso de resistência à rifampicina + ofloxacino

Classificação	Duração	Posologia
Paucibacilar ou multibacilar	Primeiros 6 meses; diariamente	Clarithromicina 500 mg + Minociclina 100 mg + Clofazimina 50 mg.
	18 meses seguintes; diariamente	Clarithromicina 500 mg ou Minociclina 100 mg + Clofazimina 50 mg.

Fonte: adaptado de Brasil (2021).

O tratamento da reação tipo 1 ou reação reversa consiste principalmente no uso de corticosteroide. A prednisona é o medicamento de escolha na dose de 1 mg/kg/dia (dose de imunossupressão), com duração média de tratamento variando de 6 a 9 meses para cada episódio, com posterior e gradual redução da dose. Essa redução pode ser guiada por teste sensorial graduado, utilizando os monofilamentos de Semmes Weinstein ou teste de força muscular voluntária (CRUZ *et al.*, 2017; BELACHEW; NAAFS, 2019).

Para a reação tipo 2 (ENH), a talidomida é o medicamento de escolha na dose de 100 a 400 mg/dia, conforme a intensidade do quadro do paciente. Se este ainda estiver em tratamento da doença ativa, a PQTU deve ser mantida. Em caso de manifestação

de neurite (bem definida após palpação e avaliação da função neural), recomenda-se a associação com corticosteroide. A dose da talidomida e/ou do corticosteroide deve ser reduzida gradativamente, conforme resposta terapêutica. Na associação de talidomida e corticoide, deve ser prescrito ácido acetilsalicílico 100 mg/dia como profilaxia para tromboembolismo. A duração média de tratamento com corticosteroide deve ser de 3 a 5 meses (CRUZ *et al.*, 2017; BELACHEW; NAAFS, 2019).

A talidomida é contraindicada para mulheres em idade fértil, por ser uma droga teratogênica. Nesses casos, a pentoxifilina deve ser indicada, iniciando-se com dose diária de 400 mg na primeira semana, 400 mg 2 vezes ao dia na segunda semana e 400 mg 3 vezes ao dia a partir da terceira semana. Após a regressão dos sinais e sintomas, deve ser iniciada a redução da dose até a completa suspensão do medicamento (CRUZ *et al.*, 2017; BELACHEW; NAAFS, 2019).

## 2.2 ALTERAÇÕES OTORRINOLARINGOLÓGICAS NA HANSENÍASE

### 2.2.1 Orelha

Na orelha externa, o pavilhão auricular pode apresentar infiltração com ou sem nodulação, a qual tende a ser simétrica, sendo característica da hanseníase nas formas virchowiana e dimorfa-virchowiana. Outras alterações já observadas foram megalóbulo da orelha, caracterizado por uma orelha muito alongada, enrugada e com lóbulo que fica solto; ulceração com defeito em “mordida de rato”, além de condrite auricular como parte de um estado reacional (BHAT; SHARMA; DEKA, 2007; REBELLO *et al.*, 2015).

Em pacientes com hanseníase virchowiana, inflamação superficial, úlceras de tamanhos variados, crostas, lesões granulomatosas e cicatrizes nos orifícios da trompa de Eustáquio foram demonstradas por nasofaringoscopia. Crostas e bloqueios nasais podem afetar a função da trompa, gerando pressão negativa e edema da tuba ou por extensão direta do envolvimento hansênico da cavidade nasal, devido ao banho constante do orifício da tuba por secreções nasais contendo *M. leprae* (BHAT; SHARMA; DEKA, 2007).

A orelha média teve patologia por derrame demonstrada pela timpanometria. Ulceração, secreções espessas ou cicatrizes da abertura da trompa de Eustáquio podem, posteriormente, levar à obstrução e envolvimento da orelha média; surdez condutiva pode, portanto, ocorrer. Em relação à orelha interna, audição prejudicada com surdez perceptiva uni ou bilateral foi encontrada na avaliação da função do VIII par craniano e foi determinado como resultado de um envolvimento seletivo da cóclea. Surdez perceptiva e hipotensão vestibular podem ocorrer como resultado de reação tipo 2 (eritema nodoso hansênico) (BHAT; SHARMA; DEKA, 2007).

### 2.2.2 Nariz

A mucosa nasal está envolvida na transmissão, sendo considerada uma importante porta de entrada e eliminação para *M. leprae*. Com o passar dos anos, o nariz foi confirmado como local inicial das lesões de hanseníase (MARTINS; CASTRO; MOREIRA, 2005; WAN-HSUAN; YU-RUEI; FANG, 2018). A presença do bacilo no muco nasal foi confirmada em alta porcentagem de pacientes com hanseníase nas formas virchowiana e dimorfa, a partir da análise de amostras seriadas (MARTINS; CASTRO; MOREIRA, 2005). Cerca de 95% dos pacientes com a forma virchowiana apresentam comprometimento da mucosa nasal (BHAT; SHARMA; DEKA, 2007). Admite-se, também, que as lesões da mucosa nasal estejam presentes em cerca de 80% dos pacientes com formas dimorfas bacilíferas (REBELLO *et al.*, 2015). Costumava-se afirmar que não havia comprometimento nasal em pacientes com apresentações tuberculoide ou dimorfa (DT e DD), entretanto, após a introdução da endoscopia nasal, foram encontradas lesões nas formas TT e DT. Independentemente da apresentação da hanseníase, lesões nasais foram encontradas na presença e mesmo na ausência de queixas clínicas (MARTINS; CASTRO; MOREIRA, 2005).

Uma característica importante na evolução da hanseníase nas vias respiratórias e digestivas superiores é seu padrão descendente. Inicia-se na fossa nasal, segue para a boca e, posteriormente, para a laringe (TALHARI; OLIVEIRA; TALHARI, 2012). As manifestações intranasais podem ser divididas em três estágios (MARTINS; CASTRO; MOREIRA, 2005; REBELLO *et al.*, 2015; TALHARI; OLIVEIRA; TALHARI, 2012):

- a) **manifestações precoces:** ocorre infiltração granulomatosa da mucosa nasal, que se torna espessada e apresenta coloração pálida ou amarelada; em seguida, aparecem lesões nodulares levemente elevadas e o surgimento de ressecamento da mucosa nasal devido ao comprometimento das fibras parassimpáticas, responsáveis pela inervação das glândulas mucosas;
- b) **manifestações intermediárias:** a infiltração aumenta, com espessamento progressivo da mucosa, resultando em obstrução nasal, a qual não responde a vasoconstritores tópicos; ao falar, o paciente parece estar resfriado; o ato de assoar o nariz repetidamente ou as tentativas de desobstruí-lo manualmente podem levar a erosões e ulcerações; nessa fase, pode-se observar aumento da secreção nasal, inicialmente clara, fluida, evoluindo para densa e purulenta, às vezes, hemática, podendo formar crostas em decorrência da dessecação, que agrava a obstrução nasal; a tentativa de remover as crostas pode levar à epistaxe; a presença de crostas, maceração e infecção secundária levam a um odor fétido;
- c) **manifestações tardias:** a infiltração, ulceração e infecção secundária associada à diminuição do fluxo sanguíneo do pericôndrio podem gerar perfuração da cartilagem do septo nasal e, gradualmente, pode aparecer atrofia da mucosa, que se justifica por secura das glândulas mucosas e vasculite acentuada.

Hiposmia e anosmia podem ocorrer como resultado do estreitamento das vias aéreas, com infiltração e crostas nasais, devido ao envolvimento de células receptoras olfativas ou nervos olfativos (BHAT; SHARMA; DEKA, 2007). Embora a hiposmia seja encontrada com mais frequência em pacientes virchowianos e esteja relacionada com a gravidade do quadro clínico apresentado pela mucosa nasal, esta alteração do olfato também foi evidenciada em pacientes com as formas DV, DD e DT que estavam em estágios mais avançados da doença ou passando por um episódio de reação (MARTINS; CASTRO; MOREIRA, 2005).

A doença avançada pode se manifestar como rinite atrófica com odor ofensivo, cuja presença o paciente desconhece, em função da anosmia. A rinite atrófica, condição que reduz o reflexo do espirro e alarga a cavidade nasal, é fator predisponente para a



ocorrência de miíase nasal. Os pacientes com hanseníase são mais propensos a esse tipo de infestação, pois, além da rinite atrófica, podem apresentar ulcerações nasais indolores e incapacidade de limpar o nariz adequadamente, devido às deformidades das mãos. Se negligenciadas, as larvas podem cavar profundamente, causando extensa destruição tecidual. Podem ocorrer fístulas nasais ou palatinas, sendo que a trombose do seio cavernoso é complicação potencialmente fatal (BHAT; SHARMA; DEKA, 2007; FRANCESCONI; LUPI, 2012).

A vasculite leva à redução da circulação sanguínea, fato que pode prejudicar a ação dos medicamentos da PQT na mucosa nasal, permitindo manter a viabilidade do bacilo e a progressão das lesões nasais. Martins, Castro e Moreira (2005) constataram que as lesões nasais persistem e podem progredir durante ou após o tratamento poliquimioterápico.

Os pacientes devem ser orientados a não forçar a desobstrução nasal mecanicamente. A aplicação de compressas de soro fisiológico e pomada é muito útil para a remoção de crostas (REBELLO *et al.*, 2015).

### **2.2.3 Seios paranasais**

O comprometimento da mucosa dos seios paranasais pode ocorrer pela continuidade com a mucosa nasal ou, secundariamente, como resultado de bacilemia. Esse comprometimento pode servir como reservatório de infecção, devido à grande área de superfície da mucosa e ao fluxo constante de secreções, contribuindo para a transmissão da hanseníase.

Os seios maxilares, etmoidais, frontais e esfenoidais podem estar envolvidos em pacientes multibacilares, com envolvimento do seio maxilar, mais comumente relatado em estudos radiográficos. O espessamento da mucosa é a anormalidade radiológica mais frequentemente encontrada. O exame antroscópico dos seios maxilares mostrou eritema progredindo para ulceração ou formação de granuloma localizado – o antro é mais comumente envolvido, pois é o local para estagnação máxima das secreções (BHAT; SHARMA; DEKA, 2007).

#### 2.2.4 Cavidade oral

As lesões orais na hanseníase desenvolvem-se de forma insidiosa e, geralmente, são assintomáticas e secundárias às alterações nasais (COSTA *et al.*, 2003). O envolvimento da cavidade oral ocorre em 19 a 60% dos pacientes, sendo mais comum na doença multibacilar, em comparação com a hanseníase paucibacilar. Como já mencionado, o *M. leprae* tem afinidade por regiões mais frias do corpo. A respiração bucal, comumente observada em pacientes com hanseníase virchowiana por conta da obstrução nasal, favorece a diminuição da média de temperatura especialmente sobre o dorso da língua, nos palatos duro e mole. O palato duro, que apresenta uma temperatura média de superfície de 27,4 °C, foi descrito como o local mais frequente de comprometimento oral na hanseníase (BHAT; SHARMA; DEKA, 2007; PALLAGATTI *et al.*, 2012).

Lesões orais na forma TT também foram relatadas em estudo sem confirmação histológica (TAHERI *et al.*, 2012). Além disso, características histopatológicas específicas da hanseníase foram identificadas na mucosa oral clinicamente normal, indicando seu envolvimento mesmo quando há ausência de lesões visíveis (RODRIGUES *et al.*, 2017; ABREU *et al.*, 2006).

Não há lesão oral patognomônica na hanseníase (RODRIGUES *et al.*, 2017). O espectro varia de lesões inespecíficas, como enantema, a lesões mais específicas, como pápulas, nódulos e úlceras, que podem apresentar positividade bacilar, as quais podem envolver as seguintes áreas (PALLAGATTI *et al.*, 2012; COSTA *et al.*, 2003):

- a) **palato:** o palato duro pode estar envolvido em até 75% dos casos de lesões orais hanseníacas, podendo apresentar diversos tipos de lesões: pápulas eritematosas que aumentam gradualmente em tamanho e número e coalescem para formar um infiltrado submucoso nodular generalizado; à medida que a doença progride, a mucosa perde o brilho e fica com aparência mate; por último, pode haver ulceração e perfuração, levando à comunicação entre cavidade oral e nasal; a mucosa do palato mole também pode ser acometida com infiltração, pápulas e nódulos;
- b) **língua:** acometida em 17% a 25% dos casos, principalmente a superfície dorsal e os dois terços anteriores, havendo descrição de alterações que

incluem desde erosões superficiais, com perda das papilas e fissuras longitudinais, até infiltração nodular, que poderia levar a uma “aparência de pedra de pavimentação”; por fim, podem ocorrer cicatrizes; diferentemente de outros músculos subcutâneos, nos quais se observa grande número de bacilos, os músculos da língua não apresentam quantidades significativas; sugere-se que as lesões da base da língua podem ser originárias de secreções nasais altamente infecciosas, que passam do nariz para a cavidade oral;

- c) **úvula:** em cursos mais avançados da doença, a úvula pode apresentar infiltração, com o aparecimento de pápulas miliares ou nódulos, os quais podem se romper, formando úlceras superficiais, especialmente durante as reações da hanseníase; a úvula pode se tornar aderente ao palato mole, havendo, em casos extremos, fibrose intensa, com perda parcial ou mesmo destruição completa dessa estrutura;
- d) **lábios:** pode haver macroquilia, causada por infiltração, ou microstomia, causada por ulceração, e posterior reparo com fibrose de nódulos periorais ou labiais;
- e) **mucosa bucal:** pode parecer mais pálida do que o normal, sendo que, em casos avançados, pode haver infiltração difusa, edemas, pápulas, nódulos e ulceração;
- f) **gengivas:** geralmente são acometidas na região posterior dos incisivos centrais superiores, muitas vezes por contiguidade de lesões do palato duro; parecem edemaciadas, com mucosa brilhante e arroxeadas e sangramento fácil, com diminuição de sensibilidade à dor; gengivite crônica, periodontite e periodontoclasia podem ocorrer;
- g) **dentes:** três tipos diferentes de envolvimento hansênico dos dentes foram descritos: pulpite específica, anomalias dentárias e granulomas periapicais.

Pacientes com hanseníase também apresentam tendência à má saúde dental e periodontal, não relacionada à presença de destruição facial ou ao tipo de hanseníase (BHAT; SHARMA; DEKA, 2007; NÚÑEZ-MARTÍ *et al.*, 2004). Deformidades e mutilações nas mãos dificultam o manuseio de escovas dentárias, contribuindo para

a debilidade da saúde bucal apresentada por esses pacientes (RODRIGUES *et al.*, 2017).

Motta *et al.* (2010) avaliaram 19 pacientes afetados por hanseníase com infecções orais (grupo I), 19 pacientes sem infecções orais (grupo II) e um grupo controle composto por 10 pacientes sem hanseníase apresentando infecções orais. As infecções bucais consideradas foram: doenças periodontais, pulpite irreversível, necrose pulpar e lesões periapicais inflamatórias. Os autores avaliaram a expressão de biomarcadores séricos pró-inflamatórios antes e 7 dias após a eliminação da infecção oral, observando níveis mais elevados de IL-1, IL-6 e IL-10 na presença de infecções orais. Além disso, os pacientes do grupo I (com infecções bucais) relataram melhora clínica dos sintomas dos episódios reacionais após o tratamento odontológico. Esses resultados sugerem que a infecção oral pode estar envolvida como fator de manutenção na patogênese dos episódios reacionais da hanseníase.

Não há tratamento específico para as lesões orais, e sua remissão ocorre com o tratamento sistêmico da hanseníase (PQT), sendo as primeiras lesões a desaparecerem após o início da terapia. Entretanto, cicatrizes e fibroses de lesões preexistentes podem levar a comprometimento funcional (RODRIGUES *et al.*, 2017).

### **2.2.5 Laringe**

Pesquisas demonstraram comprometimento laríngeo em 40-50% de pacientes de hanseníase. Entretanto, após o uso da PQT, houve declínio de sua ocorrência. Atualmente, a hanseníase laríngea é rara, podendo ser encontrada apenas em casos virchowianos ou dimorfos avançados, sem tratamento ou com tratamento irregular. É causada por disseminação direta de bacilos da mucosa nasal infectada e, ocasionalmente, por disseminação linfática (BHAT; SHARMA; DEKA, 2007; REBELLO *et al.*, 2015).

A epiglote, que apresenta uma temperatura mais baixa do que outras partes, é quase sempre afetada. À medida que a infiltração se difunde para além da epiglote, também ocorre comprometimento das pregas ariepiglóticas, aritenóideas, comissura posterior e cordas vocais falsas. A mobilidade das cordas vocais pode ser prejudicada. Geralmente, o seio piriforme, região pós-cricoide e as cordas vocais verdadeiras não

são diretamente afetados – no caso das cordas vocais, isso provavelmente ocorre devido à má vascularização de sua mucosa (BHAT; SHARMA; DEKA, 2007; REBELLO *et al.*, 2015).

Com relação aos nervos da laringe, o nervo laríngeo recorrente geralmente escapa do envolvimento, enquanto o nervo laríngeo superior é mais frequentemente afetado. O sintoma inicial característico é a “rouquidão hansênica”, podendo, também, ocorrer tosse seca ou sensação de prurido na garganta. As lesões se caracterizam por nódulos pálidos nas margens livres – inicialmente discretos, mas que, depois, coalescem –, espessamento fibrótico e úlceras perfuradas. Congestão, infiltração, nodulação, ulceração e cicatrização ocorrem sucessivamente, como em outras superfícies mucosas envolvidas. A histologia das lesões é semelhante às de outras áreas envolvidas na hanseníase, com atrofia epitelial, infiltração histiocítica subepitelial e numerosos BAAR (BHAT; SHARMA; DEKA, 2007; REBELLO *et al.*, 2015).

Em casos avançados, nos quais a laringe fica completamente comprometida, a estenose laríngea, estridor e até a morte podem ocorrer. Em casos raros, a traqueostomia e a laringostomia podem ser necessárias na estenose laríngea. As reações também podem causar piora aguda da hanseníase laríngea (BHAT; SHARMA; DEKA, 2007; REBELLO *et al.*, 2015).

### 2.3 ALTERAÇÕES ÓSSEAS NA HANSENÍASE

Além de afetar a pele e os nervos periféricos, a hanseníase pode comprometer os tecidos nasais e os ossos (SWATHI; RAI; SILVA, 2014). Deformidades esqueléticas faciais e de extremidades são marcadores históricos e parte do estigma da doença (SILVA *et al.*, 2010). Pacientes portadores de hanseníase multibacilar (virchowianos) apresentam maior risco de desenvolver deficiências físicas, embora estas também sejam encontradas em pacientes paucibacilares (DE PAULA *et al.*, 2019).

O bacilo *Mycobacterium leprae*, como já descrito, é um patógeno intracelular obrigatório, capaz de invadir o sistema nervoso periférico, no qual é predominantemente encontrado dentro das células de Schwann. Pode, também, ser encontrado na medula óssea, na qual, por vezes, mantém-se viável mesmo após o

tratamento específico (SOMANATH; VIJAY, 2016). Apesar de a hanseníase ser uma das doenças mais antigas registradas pela humanidade, os mecanismos de base da lesão óssea induzida por essa patologia não são completamente conhecidos.

### **2.3.1 Patogenia da lesão óssea**

A lesão óssea pode ser causada pela invasão direta do bacilo de Hansen no tecido ósseo e pode ser uma consequência do comprometimento dos nervos periféricos. Foi descrito, também, que o *M. leprae* inibe a expressão do gene PHEX (gene regulador do fosfato com homologia para endopeptidase no cromossoma X) nos osteoblastos, o que pode levar à reabsorção óssea. Portanto, defeitos da mineralização óssea também podem estar envolvidos na patogenia (SILVA *et al.*, 2010).

As alterações ósseas visíveis geralmente ocorrem na doença de longa duração, sendo mais acentuadas nas formas bacilíferas dimorfas e virchowianas. Contudo, já foi demonstrado aumento da reabsorção óssea em ambos os tipos de hanseníase, pauci e multibacilar, independentemente da duração e da carga bacteriana (KUMAR; KOTHARI; SWAMY, 2014; SWATHI; RAI; SILVIA, 2014; FREITAS; SANTOS, 1986).

As lesões da mucosa nasal afetam principalmente pacientes multibacilares e compreendem infiltração granulomatosa, ulceração, vasculite e infecção secundária. A partir da mucosa, os granulomas bacilíferos invadem a cartilagem. Essas alterações, associadas à diminuição do fluxo sanguíneo no pericôndrio, podem gerar perfuração da cartilagem do septo nasal, cuja extensão pode aumentar, evoluindo para destruição de toda a cartilagem e se estendendo à porção óssea (REBELLO *et al.*, 2015). Provavelmente, os granulomas bacilíferos também causam discretas erosões rasas no osso e atingem a medula óssea (ANDERSEN; MANCHESTER, 1992; REICHART; ANANATASAN; REZNIK, 1976). Posteriormente, pode haver destruição dos cornetos e da estrutura óssea endonasal (MARTINS; CASTRO; MOREIRA, 2005; TALHARI; OLIVEIRA; TALHARI, 2012; REBELLO *et al.*, 2015).

A espinha nasal anterior também pode ser afetada pelo bacilo (PFALTZGRAFF; BRYCESON, 1985). A osteoclasia é o principal fator patogênico de reabsorção da espinha nasal anterior, porém as infecções secundárias na cartilagem e na porção óssea do septo nasal também agravam a destruição desses tecidos (COSTA, 2008).

As lesões orais também ocorrem com maior frequência em pacientes multibacilares. Como já relatado, o local mais comumente afetado na cavidade oral é o palato duro, no qual podem ser observadas ulceração e até perfuração. Um sítio especialmente propício ao desenvolvimento do bacilo é a papila incisiva, situada logo atrás dos incisivos centrais superiores, área em que a temperatura média se mantém em torno de 27,4 °C (BHAT; SHARMA; DEKA, 2007; PALLAGATTI *et al.*, 2012; COSTA, 2008).

As reações hansênicas podem intensificar o processo reabsortivo ósseo nasal e palatino, devido ao aumento de citocinas pró-inflamatórias que participam da indução à osteoclasia (ALBERTS *et al.*, 2011). Postula-se que o eritema nodoso hansênico (reação tipo 2) seja uma importante causa de destruição, perfuração e deformação do palato (BHAT; SHARMA; DEKA, 2007; PALLAGATTI *et al.*, 2012; COSTA *et al.*, 2003).

O comprometimento das gengivas geralmente ocorre na região posterior dos incisivos centrais superiores. Infiltração microscópica virchowiana foi descrita na gengiva, na membrana periodontal, no osso alveolar e na medula óssea. Bacilos em osteoblastos perturbam a reorganização do osso alveolar resultando em fibrose, osteoporose e perda óssea local (REICHART; ANANATASAN; REZNIK, 1976). A reabsorção do osso alveolar maxilar é executada por osteoclastos e independe da ocorrência de doença periodontal inflamatória nos dentes incisivos superiores, mas pode ser intensificada pela presença do *M. leprae* nas proximidades (COSTA, 2008).

É provável que a patogênese das deformidades maxilares hansênicas seja multifatorial, causada pelo processo inflamatório crônico no tecido conjuntivo adjacente, por alterações ósseas reacionais, por perda de estímulos neurotróficos e pelo envolvimento do nervo nasopalatino, que se origina do nervo esfenopalatino, na cavidade nasal, e penetra o canal incisivo até se exteriorizar na fossa incisiva (COSTA, 2008).

Ao invadir os nervos periféricos, o bacilo de Hansen causa inflamação, culminando na perda progressiva da função do nervo, conhecida como dano neural primário (SILVA *et al.*, 2010). É importante lembrar que as reações hansênicas (tipos 1 e 2) também podem causar neurite, potencializando o dano neural primário (ILLARRAMENDI *et al.*, 2000).

A neuropatia periférica da hanseníase compromete fibras nervosas sensitivas, motoras e autonômicas. Em geral, afeta um ou vários nervos (AGRAWAL *et al.*, 2005), gerando paresias, perda de sensibilidade, alterações autonômicas, como ressecamento cutâneo, contribuindo para o surgimento de uma sequência de eventos, como fissuras e ulcerações na pele, infecção secundária nos tecidos moles, osteíte, osteomielite e reabsorção óssea, causando, finalmente, deformidades ósseas (GARBINO, 2007; BRANDSMA *et al.*, 2001; VAN BRAKEL, 2000).

Entre as deformidades ósseas, estão as mãos e os pés “em garra”, reabsorção óssea e perda de falanges distais, médias e proximais dos quiro e pododáctilos (MOONOT; ASHWOOD; LOCKWOOD, 2005; MOHAMMAD; MALHOTRA; GARG, 2016; KUMAR; KOTHARI; SWAMY, 2014; BOTOU *et al.*, 2017). A artrite secundária à hanseníase pode levar a deformidades conhecidas como “dedos em botoeira”, “pescoço de cisne” e “dedos em martelo” (DO ESPÍRITO SANTO *et al.*, 2020). Os pés também podem apresentar a osteoartropatia neuropática ou “deformidade de Charcot” (FABER; DUTCH NEUROPATHIC FOOT SOCIETY, 2003). Na face, pacientes podem apresentar “nariz em sela”, devido ao comprometimento de estruturas cartilaginosas e ósseas nasais (BHAT; SHARMA; DEKA, 2007).

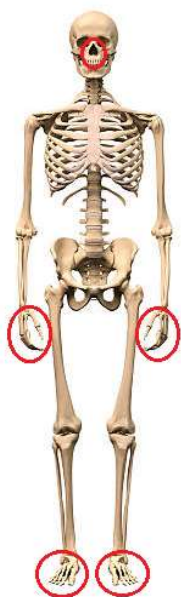As alterações ósseas na hanseníase são divididas em específicas, não específicas e osteoporóticas (KUMAR; KOTHARI; SWAMY, 2014), sendo descritas nos próximos tópicos.

### **2.3.2 Alterações ósseas específicas**

As alterações específicas são verificadas em pacientes com hanseníase virchowiana e sua frequência varia de 3% a 5% (PATERSON; RAD, 1961). Decorrem da invasão óssea pelo bacilo e acometem principalmente ossos da face, mãos e pés. De início, há comprometimento do perióstio e, posteriormente, do córtex, osso esponjoso e canal medular. As trabéculas ósseas são invadidas por tecido de granulação contendo macrófagos com grande quantidade de bacilos e, como consequência, ocorrem sua fragmentação, necrose e destruição gradual (JOB, 1963) (Figura 2).



**Figura 2: Ossos frequentemente afetados por alterações específicas**

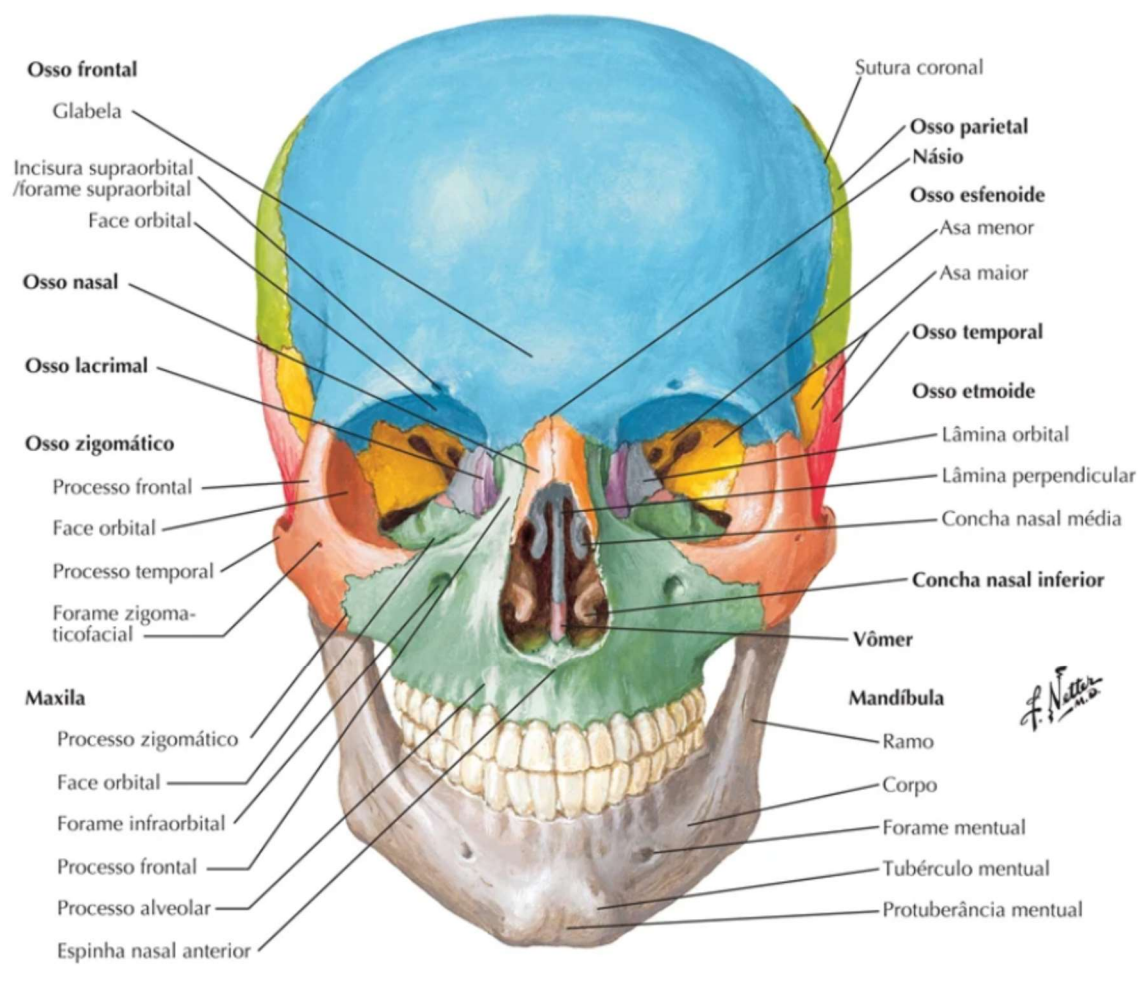


Fonte: Deps e Do Espírito Santo (2022, p. 213).

### *2.3.2.1 Alterações específicas da hanseníase nos ossos da face*

A invasão óssea direta do *M. leprae* causa lesão granulomatosa, vista como área focal de rarefação na radiografia. A lesão nasal foi descrita como alteração óssea específica, com destruição do osso nasal associada à destruição da cartilagem septal, das cartilagens alares e da lâmina perpendicular dos ossos etmoide e vômer (JOB, 1963, 1994; JOB; SELVAPANDIAN; KURIAN, 1975) (Figura 3).

**Figura 3: Ossos do crânio**



Fonte: Netter (2018, prancha 11).

A deformidade “nariz em sela” corresponde à perda da altura dorsal nasal, devido ao colapso cartilaginoso e/ou ósseo. Também inclui características como perda de suporte e definição da ponta nasal, retrusão columelar, comprimento nasal vertical encurtado e retrusão da espinha nasal óssea anterior e septo caudal (DANIEL; BRENNER, 2006; DURBEC; DISANT, 2014).

#### 2.3.2.1.1 Paleopatologia e síndrome rinomaxilar

A paleopatologia humana estuda o passado das doenças por meio de exame e interpretação dos restos biológicos e de outras fontes (SANTOS, 2019). O diagnóstico paleopatológico, quando baseado na observação macroscópica do esqueleto humano, efetua-se através da identificação de variações não anatômicas no tecido ósseo direta ou indiretamente resultantes de disfunções fisiológicas (MANN;

MURPHY, 1990). Por razões históricas, clínicas, epidemiológicas e culturais, o passado de doenças como a hanseníase, a sífilis e a tuberculose tem sido alvo de atenção da paleopatologia (MATOS, 2009).

Em 1952, ao realizar os primeiros estudos sobre paleopatologia na hanseníase, Møller-Christensen introduziu o termo “*Facies leprosa*” para denotar um conjunto de alterações no esqueleto facial descobertas em pesquisas osteoarqueológicas. “*Facies leprosa*” correspondia a um crânio que apresentasse atrofia da espinha nasal anterior; atrofia e recessão do processo alveolar do maxilar, confinada à região dos incisivos, começando centralmente, no *prosthion*, e resultando na perda de fixação no alvéolo e eventual queda dos incisivos; alterações inflamatórias endonasais. No mesmo ano, a “*Facies leprosa*” foi detectada por Møller-Christensen (1974) em 5 dos 7 pacientes de hanseníase enviados para Bergen, costa sudoeste da Noruega. Por isso, o autor sugeriu que a expressão “Síndrome de Bergen” fosse usada para denotar o quadro clínico de desfiguração facial correspondente às alterações esqueléticas da “*Facies leprosa*”. Essas lesões ósseas nunca haviam sido descritas na literatura médica, de modo que a hansenologia, até então, era parca em conhecimentos relativos as lesões cranianas decorrentes da doença. Os estudos de Møller-Christensen, portanto, contribuíram sobremaneira, não só em contextos arqueológicos, como também em contextos clínicos (MATOS, 2009).

Em 1992, Johs Andersen e Keith Manchester (1992) propuseram a substituição do termo “*facies leprosa*” por síndrome rinomaxilar. Como as alterações dos tecidos moles estão implícitas no primeiro termo, ele não era considerado correto para a paleopatologia. A SRM descrita contemplou as diferentes, mas relacionadas deformações esqueléticas faciais secundárias à hanseníase nas formas virchowiana ou dimorfa-virchowiana. O termo síndrome foi introduzido, pois a patogênese dos seus componentes individuais difere e, portanto, eles não são uma entidade homogênea.

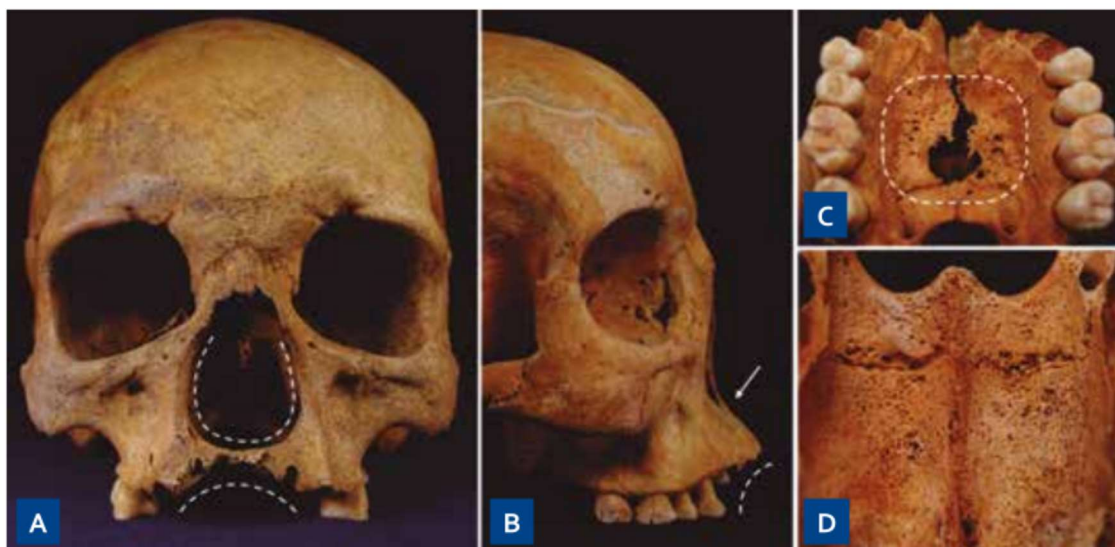Andersen e Manchester (1992) sistematizaram essas alterações ósseas em 7 critérios para definir a SRM:

- a) na espinha nasal anterior, reabsorção e perda final com exposição do osso medular, seguida, possivelmente, de remodelação cortical;

- b) no processo alveolar da maxila, reabsorção e recessão bilateral e simétrica iniciando-se centralmente no *prosthion* e estendendo-se até os alvéolos dos incisivos centrais e laterais e caninos, com perda desses dentes;
- c) na superfície nasal do processo palatino da maxila, presença de alteração inflamatória, levando à destruição óssea localizada e perfuração final do palato, geralmente, em posição mediana ou paramediana;
- d) na superfície oral do processo palatino da maxila, presença de alteração inflamatória, levando à destruição óssea localizada e perfuração final;
- e) nos cornetos nasais e septo, presença de depressões inflamatórias com ou sem formação leve e irregular de novo osso periosteal ou destruição, perda final do septo nasal ósseo e de um ou mais cornetos;
- f) na abertura piriforme, reabsorção lisa e progressiva com recessão das margens basal e lateral normalmente agudas da abertura piriforme, inferiormente;
- g) nas margens alveolares posteriores da maxila, reabsorção na região dos dentes molares, iniciando-se nos terceiros molares.

A Figura 4 demonstra as alterações ósseas rinomaxilares associadas à hanseníase observadas em um crânio (MATOS; SANTOS; DEPS, 2022). A presença dessas alterações foi sugerida como sendo “patognomônica da hanseníase virchowiana”, visto ser nessa modalidade da doença que ocorrem as extensas deformidades faciais, sobretudo as nasais e as da região anterior do processo maxilar (ANDERSEN; MANCHESTER, 1992).

**Figura 4: Tipologia das alterações rinomaxilares comumente associadas à hanseníase**



Legenda: **A.** Absorção e remodelação bilateral e simétrica das margens laterais e inferiores da abertura piriforme, destruição de estruturas ósseas intranasais e reabsorção do processo alveolar da maxila. **B.** Absorção da espinha nasal anterior, absorção do *prosthion* e da região anterior do processo alveolar da maxila. **C.** Porosidade e lesões osteolíticas no palato, com perfuração. **D.** Proliferação óssea e porosidade, confluyente em algumas áreas, conferindo aspeto crivado à superfície nasal do processo palatino.

Fonte: Matos, Santos e Deps (2022, p. 372).

Entretanto, esse caráter patognomônico da SRM não é consensual, já que várias doenças com relevância paleopatológica, como as treponematoses (ex.: sífilis), a tuberculose (ex.: lúpus vulgar), a leishmaniose mucocutânea, os tumores malignos, dentre outras, podem induzir a lesões ósseas na região rinomaxilar (MATOS; SANTOS; DEPS, 2022).

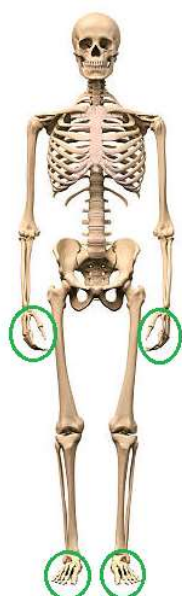### 2.3.2.2 Alterações ósseas específicas de mãos e pés

Ao atingir a cavidade medular, o *M. leprae* pode se multiplicar nos ossos das mãos e pés (FAGET; MAYORAL, 1944). Esse envolvimento pode desencadear diversos eventos, como rarefação óssea, cistos, alargamento dos forames de nutrição, necrose, periostite, osteíte e osteomielite. Tardiamente, o dano se torna irreversível, podendo ocorrer fratura patológica e colapso epifisário (PEREIRA *et al.*, 2006; RESNICK; NIWAYAMA, 1988).

### 2.3.3 Alterações ósseas não específicas

As lesões ósseas não específicas são as mais comuns. Decorrem do comprometimento dos nervos periféricos, com subsequente denervação e perda da propriocepção, levando à osteoartropatia neuropática. Alterações vasculares, traumas e infecções secundárias também podem contribuir para as alterações não específicas (JOB; SELVAPANDIAN; KURIAN, 1975), as quais podem ocorrer em todas as formas clínicas da hanseníase. As mãos e os pés são os locais mais frequentemente afetados por essas alterações (RESNICK; NIWAYAMA, 1988) – Figura 5.

**Figura 5: Ossos frequentemente afetados por alterações não específicas**



Fonte: Deps e Do Espírito Santo (2022, p. 218).

A reabsorção óssea afila e/ou encurta as falanges, metacarpos e metatarsos. A reabsorção distal reduz o comprimento ósseo, enquanto a reabsorção do osso trabecular, também denominada atrofia óssea concêntrica, reduz a largura. A combinação das alterações dá ao osso uma aparência de “lápiz” (SLIM; FABER; MAAS, 2009).

Nas mãos, a reabsorção óssea se inicia nas extremidades das falanges distais, áreas mais sujeitas ao trauma, com comprometimento posterior das falanges médias e proximais e, mais raramente, dos ossos metacarpianos, articulação do carpo e radiocarpal (HARVERSON; WARREN, 1979; CARPINTERO *et al.*, 1997; ENNA; JACOBSON; RAUSCH, 1971; NAGANO *et al.*, 1989). A atrofia óssea concêntrica das

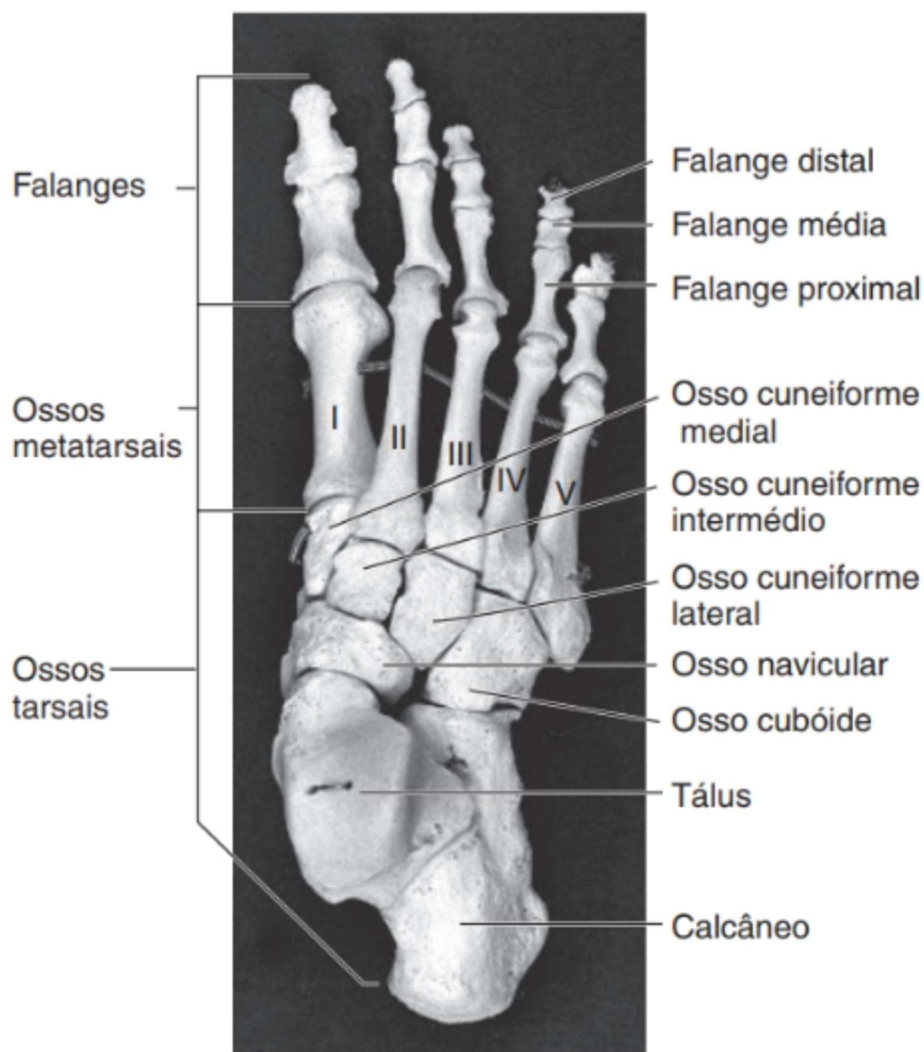
diáfises das falanges, tanto das mãos quanto dos pés, faz com que elas se tornem gradualmente diminuídas e, com a erosão gradual da porção cortical dos ossos, o resultado final frequente é o desaparecimento completo do osso afetado (CHAMBERLAIN; WAYSON; GARLAND, 1931) (Figura 6 e Figura 7).

No que diz respeito ao pé neuropático, este é definido como um pé em que há perda de pelo menos uma das funções nervosas periféricas (motora, sensorial ou autonômica). A perda da sensibilidade protetora e as lesões paralíticas favorecem o trauma. Como a sensação de dor está comprometida, o paciente pode não perceber o trauma e continuar a caminhar, causando mais danos à área afetada (MACMORAN; BRAND, 1987).

A distribuição anormal de carga na superfície plantar também leva a traumatismo no local de maior pressão, ocasionando ulcerações, reabsorção óssea ou alterações osteoartríticas secundárias (RESNICK; NIWAYAMA, 1988). A ulceração plantar, principalmente nas cabeças dos metatarsos, é uma complicação frequente da neuropatia diabética e a infecção secundária leva à celulite e à osteomielite (MOONOT; ASHWOOD; LOCKWOOD, 2005). Além das falanges, a extremidade distal dos metatarsos também pode ser afetada.

As alterações neuropáticas descritas facilitam o surgimento de fraturas, que também podem ser desencadeadas pela osteoporose. Assim, a combinação do comprometimento neural com as alterações nas forças biomecânicas e a osteoporose pode resultar em uma alteração neuro-osteopática denominada “pé de Charcot ativo”, que, caso seja inadequadamente tratado, pode progredir para uma seqüela irreversível, a “deformidade de Charcot” (PEREIRA *et al.*, 2006; SLIM; FABER; MAAS, 2009; HARVERSON; WARREN, 1979; CARPINTERO *et al.*, 1997; FABER; DUTCH NEUROPATHIC FOOT SOCIETY, 2003; DUERKSEN, 1997; WARREN, 2004; ONVLEE, 1998; KARAT; KARAT; FOSTER, 1968; KULKARNI; MEHTA, 1983; THAPPA *et al.*, 1992). A imagem radiológica mais observada da neuro-osteopatia é a desintegração dos ossos do tarso (CARPINTERO *et al.*, 1997; HORIBE; TADA; NAGANO, 1988), na qual estão envolvidos os ossos navicular e tálus. O calcâneo é menos afetado e os ossos cuboide e cuneiformes raramente estão envolvidos (CARPINTERO *et al.*, 1997; ONVLEE, 1998; THAPPA *et al.*, 1992). Os ossos dos pés podem ser vistos na Figura 6.

**Figura 6: Ossos do pé**



Fonte: Graaff (2003, p. 189).

Alterações radiológicas nos ossos do médio-pé de pessoas afetadas pela hanseníase podem ser encontradas sem quaisquer sintomas clínicos de neuro-osteopatia e com formato normal ou quase normal do pé (CARPINTERO *et al.*, 1997; HARRIS; BRAND, 1966; MAAS *et al.*, 2001).

A osteomielite também pode ser desencadeada por traumas que predisõem a infecções secundárias nos ossos afetados, sendo menos frequentemente causada pelo próprio *M. leprae*. Portanto, é vista, principalmente, como uma complicação de mão ou pé neuropático com úlcera, podendo levar à amputação do membro envolvido. (PEREIRA *et al.*, 2006; RESNICK; NIWAYAMA, 1988; CARPINTERO *et al.*, 1997; MACDONALD *et al.*, 2001; SLIM *et al.*, 2008; BRANDSMA *et al.*, 2001).



O diagnóstico de osteomielite envolve exames clínicos, laboratoriais e radiológicos (CARPINTERO *et al.*, 1997; SLIM *et al.*, 2008; RIORDAN, 1960). Características radiológicas precoces podem ser edema dos tecidos moles, espessamento periosteal e osteopenia. Tardiamente, aparecem destruição cortical, como pequenos orifícios que coalescem, tornam-se lesões maiores e, finalmente, progridem para envolver completamente uma região do córtex.

Durante o seguimento e avaliação dos pacientes com pé neuropático, a radiologia simples é frequentemente o primeiro exame de escolha. No entanto, quando surgem sinais clínicos de inflamação, muitas vezes, é complicado distinguir entre celulite, osteomielite e neuro-osteopatia, tanto do ponto de vista clínico como radiograficamente. A ressonância magnética tem sido demonstrada como o método de escolha, possibilitando a diferenciação entre infecção do tecido mole e a osteomielite (SLIM; FABER; MAAS, 2009; CARPINTERO *et al.*, 1997; BERENDT; LIPSKY, 2004; MAAS *et al.*, 2002).

### 2.3.3.1 Osteoporose

Nas mulheres, a osteoporose é caracterizada por perda óssea acentuada após a menopausa, enquanto nos homens geralmente está associada a doenças e medicamentos que ameaçam a massa óssea (KANAJI *et al.*, 2006). A osteoporose desencadeada pela hanseníase, por sua vez, pode se manifestar de forma localizada, devido à imobilização ou desuso de uma extremidade paralisada, ou se manifestar de forma difusa, resultante da alta carga bacilar, da atrofia testicular com baixo nível de testosterona no sexo masculino e do uso crônico de corticosteroides sistêmicos na terapia das reações hansênicas.

A perda de massa óssea em pacientes do sexo masculino com hanseníase está diretamente relacionada à idade, ocorrendo em cerca de 33% na faixa etária de 50-59 anos, aumentando progressivamente, chegando a 75% nos pacientes com 80-89 anos de idade (ISHIKAWA; ISHIKAWA; HIRAKAWA, 2001; ISHIKAWA *et al.*, 1999). Quer ocorra em homens ou mulheres, a detecção e tratamento da osteoporose são muito importantes, já que ela aumenta o risco de fraturas ósseas, reconhecidas, também, como uma causa comum de incapacidades, podendo levar à morte (CARPINTERO *et al.*, 1997; KANAJI *et al.*, 2006; KANAJI *et al.*, 2005).

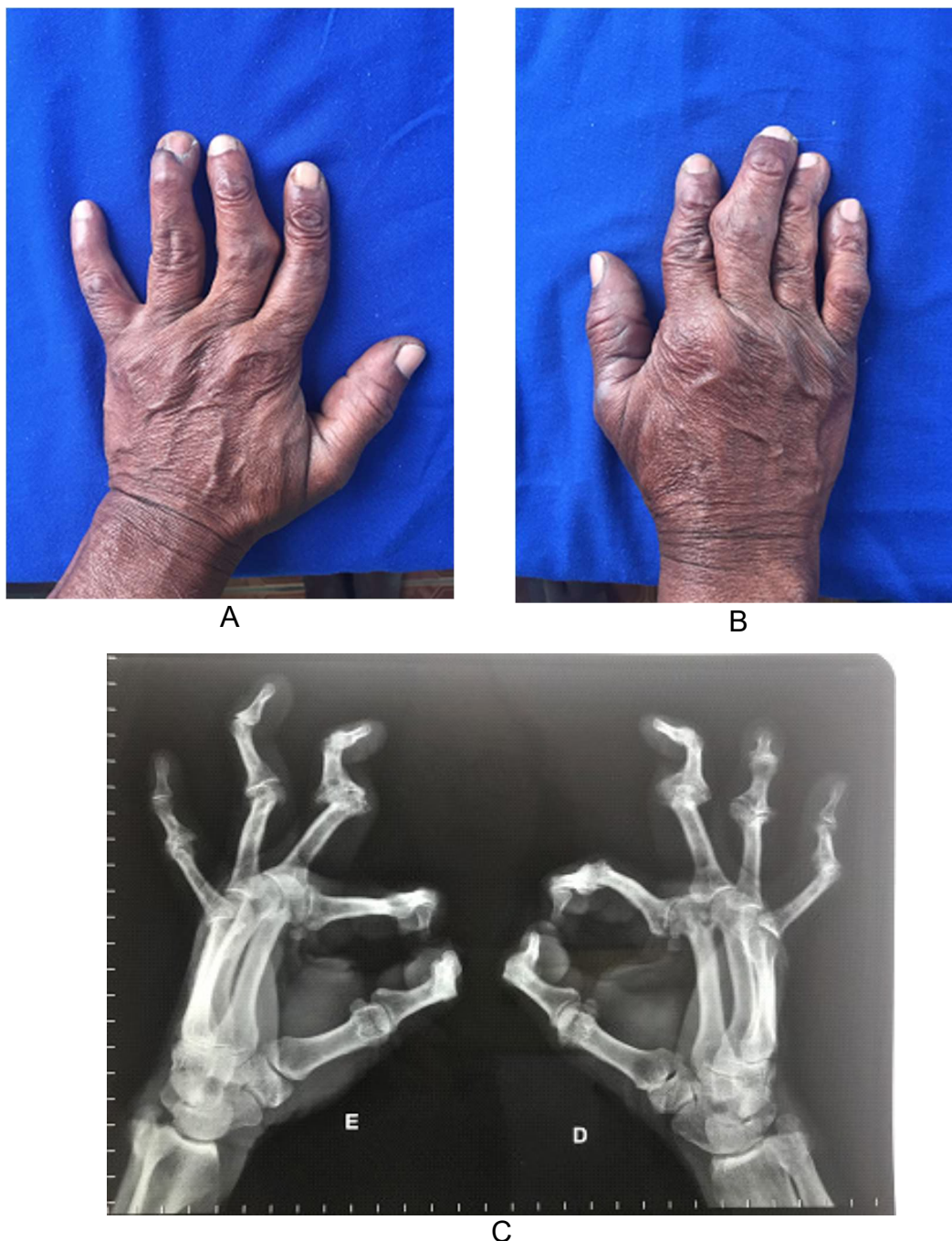
### 2.3.4 Alterações articulares

Apesar de não haver classificação formal até o momento, a artrite na hanseníase pode ser dividida em cinco grupos:

- a) **osteoartropatia neuropática ou “pé de Charcot ativo”**: trata-se de pé neuropático com complicações (edema quente e difuso do todo ou parte do pé, alterações osteoporóticas, com ou sem fraturas na radiografia), também descrito como destruição não infecciosa de osso e articulação associada à neuropatia (KUMAR; KOTHARI; SWAMY, 2014; FABER; DUTCH NEUROPATHIC FOOT SOCIETY, 2003);
- b) **artrite séptica**: pode ser desencadeada por infecções secundárias (LOUIE; KORNASKY; COHEN, 1973);
- c) **artrite específica**: causada pelo *M. leprae*, é rara e resulta da extensão de foco infeccioso localizado no tecido ósseo ou periarticular ou, de forma menos comum, por disseminação hematogênica; ocasionalmente são detectados bacilos no líquido sinovial (LOUIE; KORNASKY; COHEN, 1973);
- d) **poliartrite aguda da reação hansênica**: a artrite das reações hansênicas é aguda no início, evoluindo para uma poliartrite inflamatória simétrica que afeta pequenas articulações das mãos e pés, semelhante à artrite reumatoide (AR);
- e) **artrite crônica hansênica**: trata-se de poliartrite simétrica crônica, idêntica à AR e não associada a reações hansênicas. Ocorrem danos permanentes nas articulações, principalmente nas mãos, levando a deformidades de “dedos em boteira”, “pescoço de cisne”, bem como desvio ulnar e “dedos em martelo”, altamente sugestivos de AR (DO ESPÍRITO SANTO *et al.*, 2020; CHAUHAN; WAKHLU; AGARWAL, 2010; ATKIN *et al.*, 1987; COSSERMELLI-MESSINA; FESTA NETO; COSSERMELLI, 1998) (Figura 7). Os sintomas clínicos de artrite são dor e edema com efusão da articulação. Nos pacientes que apresentam acometimento articular inflamatório, as alterações radiológicas mais comuns são edema fusiforme de partes moles, porose justaarticular, erosões e redução do espaço articular. A poliartrite crônica da hanseníase deve ser diferenciada da AR, sendo que nesta, frequentemente, as alterações

radiográficas são mais acentuadas que as observadas na hanseníase (DO ESPÍRITO SANTO *et al.*, 2020; PEREIRA *et al.*, 2006; SLIM; FABER; MAAS, 2009).

**Figura 7: Deformidades articulares da hanseníase**



Legenda: **A e B.** Mãos direita e esquerda com deformidades articulares da hanseníase mimetizando AR, com sinovite das articulações interfalanganas proximais e metacarpofalanganas. **C.** (radiografia): deformidade “em botoeira” (5º dedo direito) e em “pescoço de cisne” (3º dedo direito e 3º, 4º e 5º dedos esquerdos).

Fonte: elaborada com dados obtidos na pesquisa (2019) e publicada em Do Espírito Santo *et al.* (2020).

## 2.4 A MEDIDA DO “DEFEITO MAXILAR”

É bem documentado na paleopatologia que a deformação facial como seqüela da hanseníase é causada não apenas pelo nariz “em sela”, mas também pela regressão da maxila. No entanto, as alterações maxilares de pacientes vivos foram avaliadas anteriormente apenas pela graduação visual subjetiva. Recentemente, Kasai *et al.* (2018) avaliaram a deformação óssea maxilar em pacientes com hanseníase utilizando dados tridimensionais calculados a partir de tomografia computadorizada (3D-TC).

Imagens tridimensionais centradas na maxila foram elaboradas com o uso de métodos de reconstrução multiplanar. Essas imagens foram obtidas em 10 pacientes que tiveram hanseníase, tratados com sucesso com antibióticos (ex-pacientes com hanseníase), idade de 68-97 anos, residentes em um Sanatório Nacional no Japão, e em 5 pacientes-controles, idade de 36-91 anos, sem histórico de hanseníase. Os autores relataram que 4/10 ex-pacientes tiveram alterações maxilares substanciais (graves) e “nariz em sela”, enquanto 3/10 não tiveram alterações ósseas.

O comprimento anteroposterior da maxila (MA-P) e anteroposterior do crânio (CA-P) foram medidos. Kasai *et al.* (2018), então, calcularam duas medidas, a saber:

- a) uma razão do comprimento anteroposterior maxilar/craniano (MA-P/CA-P). Esta razão foi calculada para ajustar diferenças no tamanho do crânio, permitindo comparação direta entre os casos;
- b) uma medida de “defeito maxilar” (calculada subtraindo-se o comprimento maxilar anteroposterior observado do comprimento craniano observado multiplicado pela razão MA-P/CA-P média no grupo-controle (sem hanseníase), com valores negativos indicando comprimento defeituoso aparente).

Os autores descobriram que a razão MA-P/CA-P parecia ser menor nos casos (média  $0,52 \pm DP 0,07$ ) do que nos controles (média  $0,57 \pm DP 0,02$ ), sendo especialmente baixa em 3 dos 4 casos com alterações graves. Com base nisso, sugeriram que a relação MA-P/CA-P poderia servir como um parâmetro universal para avaliar as alterações ósseas maxilofaciais entre indivíduos com diferentes tamanhos cranianos. O tamanho do “defeito maxilar” calculado nos casos variou de +2,5 mm a -17,9 mm,

sendo que os três casos graves mostraram valores notavelmente grandes (-8,6 mm, -17,9 mm e -12,1 mm, respectivamente). Então, os autores também propuseram que o valor do “defeito maxilar” poderia ser usado para estimar o tamanho de um implante, osso autólogo ou prótese para reconstrução da maxila deformada (KASAI *et al.*, 2018).

## 2.5 DIAGNÓSTICO DIFERENCIAL DAS ALTERAÇÕES RINOMAXILOFACIAIS DA HANSENÍASE

Além da posição central na face e da conseqüente importância para a interação social, o nariz tem outras várias funções. A mucosa nasal tem a função de aclimatar o ar respirado, é o primeiro órgão de defesa imune inata e adquirida e representa uma barreira física (muco, função ciliar). Reflexos aferentes (tosse e espirros) bem como olfato são outros componentes importantes do sistema rinológico (LAUDIEN, 2015; ZARGARI; ELPERN, 2009; MOURA, 2019).

A rinossinusite de variadas etiologias afeta uma faixa de 10% a 20% da população. Dos doentes afetados com rinossinusite crônica, estima-se que 5% a 10% sejam portadores de rinossinusite fúngica alérgica. Ao lado de doenças nasossinusais mais frequentes, as doenças rinológicas raras têm papel secundário do ponto de vista socioeconômico. Entre essas últimas, estão patologias que partilham uma natureza granulomatosa comum, podendo ou não ser de origem infecciosa (LAUDIEN, 2015; ZARGARI; ELPERN, 2009; MOURA, 2019).

O diagnóstico definitivo das doenças rinológicas raras é, por vezes, precedido por anos de sofrimento e incertezas para o paciente. É importante salientar que o diagnóstico tardio e um atraso no tratamento específico para esse grupo de doenças pode levar a danos irreversíveis e desfiguração permanente. Outra observação importante é o fato de o envolvimento nasal no lúpus eritematoso sistêmico geralmente ser assintomático, sendo, em conseqüência, subestimado e, muitas vezes, negligenciado na avaliação desses pacientes (LAUDIEN, 2015; ZARGARI; ELPERN, 2009; MOURA, 2019).

O Quadro 4 lista as doenças que podem apresentar alterações nasais, de seios da face, cavidade oral, evoluindo para desfiguração facial.

#### Quadro 4: Doenças que podem apresentar comprometimentos nasal, oral e desfiguração facial

<b>Doenças granulomatosas infecciosas</b>	
<b>Patógeno</b>	<b>Doença</b>
Micobactéria	Hanseníase
	Tuberculose
Treponema	Sífilis
<i>Klebsiella</i>	Rinoscleroma
Fungo	Histoplasmose
Protozoário	Leishmaniose
	Rinosporidiose
<b>Doenças granulomatosas não infecciosas</b>	
Vasculite	Granulomatose com poliangite (anteriormente chamada de granulomatose de Wegener)
Outras	Sarcoidose
	Lesões destrutivas da linha média induzidas por cocaína
<b>Outras doenças</b>	
Rinossinusite fúngica alérgica	
Linfoma extranodal de células <i>natural killer</i> (NK)/célula T nasal	
Lúpus eritematoso sistêmico	

Fonte: adaptado de Laudien (2015).

Os tópicos a seguir descrevem cada uma dessas doenças.

### 2.5.1 Doenças granulomatosas do nariz e seios paranasais

O granuloma é descrito, principalmente, como uma reação inflamatória nodular do tecido, com envolvimento de células epitelioides, mononucleares e gigantes. As razões para o desenvolvimento de granulomas são várias, podendo ser infecciosas ou não (LAUDIEN, 2015).

#### 2.5.1.1 Tuberculose

A tuberculose é uma infecção bacteriana crônica causada pelo *Mycobacterium tuberculosis*, caracterizando-se pelo desenvolvimento de granulomas no tecido infectado e hipersensibilidade mediada por células (LAUDIEN, 2015; ZARGARI; ELPERN, 2009; MOURA, 2019).

A infecção nasal é rara, havendo, muitas vezes, infecção secundária (hematogênica ou linfática) após a manifestação pulmonar. O acometimento nasal localiza-se, principalmente, no septo nasal (em 87% dos casos) e na parede nasal lateral (corneto inferior, em 12,5% dos pacientes), predominantemente unilateral. Pacientes imunocomprometidos (por exemplo, por desnutrição ou infecção pelo vírus da

imunodeficiência humana – HIV) são particularmente afetados (LAUDIEN, 2015; ZARGARI; ELPERN, 2009; MOURA, 2019).

A princípio, aparece apenas a mucosa nasal espessada, seguida de granulomas ou ulcerações vermelhas, facilmente sangrantes. Pode haver destruição da cartilagem nasal e perfuração septal. Obstrução nasal, rinorreia, crostas fétidas, epistaxe e lesões dolorosas ou indolores são sintomas locais inespecíficos. A pele nasal pode estar acometida por disseminação linfática ou hematogênica. Esse envolvimento geralmente aparece como lúpus vulgar com destruição. Tais mutilações e cicatrizes levam ao “nariz em bico de papagaio”, ectrópio, e lábios atrofiados que podem se manifestar em uma aparência de "lobisomem", em referência a um rosto que parece ter sido mastigado por um lobo, daí o nome lúpus vulgar (LAUDIEN, 2015; ZARGARI; ELPERN, 2009; MOURA, 2019).

O exame histológico de biópsias nasais geralmente é suficiente e é complementado por exames microbiológicos, sorológicos (Quantiferon®-TB) e radiográficos, além de testes cutâneos (teste tuberculínico – PPD) (LAUDIEN, 2015; ZARGARI; ELPERN, 2009; MOURA, 2019). O tratamento-padrão é uma antibioticoterapia múltipla (isoniazida, rifampicina, pirazinamida, estreptomicina/etambutol) por vários meses. O envolvimento dos seios paranasais também pode exigir terapia cirúrgica. Após a cicatrização, é realizada cirurgia reconstrutiva, se necessário (LAUDIEN, 2015; ZARGARI; ELPERN, 2009; MOURA, 2019).

#### 2.5.1.2 Sífilis

A sífilis é uma doença infecciosa causada pela espiroqueta *Treponema pallidum*. A transmissão ocorre por contato sexual e, menos frequentemente, por via transplacentária ao feto. Por razões terapêuticas, a doença é classificada em sífilis precoce (sífilis primária e secundária em até um ano após a infecção) e sífilis tardia (LAUDIEN, 2015; ZARGARI; ELPERN, 2009; MOURA, 2019).

O envolvimento nasal é raro, encontrado principalmente no estágio terciário da sífilis. A defesa mucinosa e a função ciliar nasal são perturbadas. A resposta hiperérgica ao *T. pallidum* leva à reação granulomatosa, com edema, inflamação de mucosa e ulceração. O septo nasal pode ser acometido, seguido de perfuração septal

e deformidade “nariz em sela”, sendo que a parede lateral nasal também pode ser afetada. Se não for tratado, o envolvimento nasal leva à estenose e atresia (LAUDIEN, 2015; ZARGARI; ELPERN, 2009; MOURA, 2019).

Nos recém-nascidos, a sífilis (congênita) é dividida em fases precoce, tardia e estigmatizante. Nas fases iniciais, podem ocorrer rinite infecciosa e espessamento das mucosas e, na fase tardia, deformidade “nariz em sela”, devido a defeitos das estruturas de suporte nasal (LAUDIEN, 2015; ZARGARI; ELPERN, 2009; MOURA, 2019).

O diagnóstico é feito com base em análises clínica, histopatológica, sorológica e microscópica. A antibioticoterapia é aplicada com penicilina, e, havendo intolerância a esta, cefalosporinas, macrolídeos ou tetraciclina são administrados por várias semanas (LAUDIEN, 2015; ZARGARI; ELPERN, 2009; MOURA, 2019).

#### 2.5.1.3 Rinoscleroma

Em 1870, von Hebra cunhou o termo rinoscleroma, referindo-se a um processo infeccioso granulomatoso crônico que envolve o trato respiratório superior, mais comumente a nasofaringe. É causado pela bactéria gram-negativa e de ocorrência predominantemente intracelular, *Klebsiella (K.) pneumonia ssp. rhinoscleromatis*. O rinoscleroma é endêmico no Egito, América Central, África Central, Índia, Indonésia e Oriente Médio. Em regiões não endêmicas, é extremamente raro; no entanto, com o aumento da mobilidade, imigração e globalização, é imperativo reconhecer essa entidade, pois os sintomas podem ser devastadores e, em alguns casos, fatais (LAUDIEN, 2015; ZARGARI; ELPERN, 2009; MOURA, 2019; UMPHRESS; RAPARIA, 2018).

A transmissão de patógenos ocorre, provavelmente, por via aérea. A superpopulação, a desnutrição e os padrões de higiene precários parecem aumentar a probabilidade de infecção. A evidência de uma história familiar positiva pode sugerir transmissão inter-humana ou predisposição genética. A idade de predileção parece estar situada na 3ª ou 4ª décadas de vida (LAUDIEN, 2015; ZARGARI; ELPERN, 2009; MOURA, 2019; UMPHRESS; RAPARIA, 2018).



Normalmente, a doença prossegue em três estágios. O estágio catarral, inicial, é seguido pelo estágio proliferativo, que leva ao estágio fibrótico. Em quase 100% dos casos, a mucosa nasal é acometida, podendo haver comprometimento da faringe (18-40%), laringe (5%), traqueia (30%) e brônquios (2-7%). Em casos raros, pode haver manifestação na pele, no ducto nasolacrimal ou na pré-maxila. O sistema linfático não é afetado na maioria dos casos. Na fase catarral, pode ocorrer rinorreia purulenta de odor fétido, obstrução nasal e crostas. A atrofia da mucosa nasal é observada endoscopicamente (LAUDIEN, 2015; ZARGARI; ELPERN, 2009; MOURA, 2019; UMPHRESS; RAPARIA, 2018).

Na fase proliferativa, por sua vez, surgem epistaxe, deformidades nasais, anosmia, epífora e anestesia parcial do palato mole. Lesões granulomatosas azul-avermelhadas são observadas endoscopicamente. Na fase fibrótica, aparecem deformidades crescentes do nariz, com colapso das estruturas de suporte, e, às vezes, também rouquidão e estenose do trato aerodigestivo (LAUDIEN, 2015; ZARGARI; ELPERN, 2009; MOURA, 2019; UMPHRESS; RAPARIA, 2018).

A integração de achados clínicos, radiológicos, histopatológicos e microbianos é usada no diagnóstico de rinoscleroma. Células plasmáticas, grandes células espumosas (chamadas células Mikulicz), em que as bactérias são detectadas, e corpos de Russell (provavelmente, plasmócitos convertidos) podem ser encontrados na histologia. A imagem revela a extensão da doença. Especialmente na fase proliferativa, podem ser detectados tumores homogêneos na cavidade nasal. Os cornetos estão regularmente envolvidos e, frequentemente, o septo nasal apresenta destruição. É possível ocorrer crescimento em estruturas adjacentes (seios, órbita, base do crânio) (LAUDIEN, 2015; ZARGARI; ELPERN, 2009; MOURA, 2019; UMPHRESS; RAPARIA, 2018).

O tratamento pode ser feito de forma eficaz com uma combinação de antibióticos, desbridamento e reparo cirúrgico. A suscetibilidade bacteriana pode variar, muitas vezes, exigindo terapias duplas ou triplas, com duração de 2 a 3 meses. Exemplos incluem rifampicina, sulfametoxazol-trimetoprim e ciprofloxacina; ciprofloxacina e cotrimoxazol; ciprofloxacina e doxiciclina. Após a cicatrização, a cirurgia reconstrutiva por motivos funcionais e/ou estéticos pode ser necessária. No entanto, as taxas de

recorrência permanecem altas (até 25% em 10 anos) (LAUDIEN, 2015; ZARGARI; ELPERN, 2009; MOURA, 2019; UMPHRESS; RAPARIA, 2018).

#### 2.5.1.4 Histoplasmose (citomicose retículo-endotelial)

A histoplasmose é uma micose sistêmica causada pelo fungo dimórfico *Histoplasma capsulatum*, o qual é endêmico nas Américas do Norte, Central e do Sul. Após a inalação de esporos fúngicos, estes são fagocitados por macrófagos nos pulmões e se transformam em sua forma de levedura. Pacientes com Síndrome de Imunodeficiência Adquirida desencadeiam infecção pulmonar primária com subsequente disseminação hematogênica para múltiplos órgãos, incluindo a pele. O envolvimento das membranas mucosas é raro (LAUDIEN, 2015; ZARGARI; ELPERN, 2009; MOURA, 2019; ESCALANTE *et al.*, 2022).

Na histoplasmose mucocutânea, a mucosa nasal é eritematosa, inflamada e apresenta ulcerações irregulares, com formação de crostas. A inflamação é crônica, dolorosa e pode progredir para a pele externa. A obstrução nasal é um parâmetro inespecífico. A histoplasmose nasomaxilar é extremamente rara; palato, gengiva e língua são os locais mais frequentemente acometidos por histoplasmose disseminada, a qual compromete a região central da face (LAUDIEN, 2015; ZARGARI; ELPERN, 2009; MOURA, 2019; ESCALANTE *et al.*, 2022).

O diagnóstico é feito com base em estudos histopatológicos, microbiológicos e biológicos moleculares de amostras de biópsias, além de métodos imunológicos (teste cutâneo de histoplasma). A cultura de *Histoplasma capsulatum* leva de 2 a 4 semanas, de modo que a terapia deve ser instituída imediatamente após teste laboratorial positivo, pois a disseminação da infecção pode ser fatal (LAUDIEN, 2015; ZARGARI; ELPERN, 2009; MOURA, 2019; ESCALANTE *et al.*, 2022).

A histoplasmose nasal é tratada por tempo que varia de semanas a anos com terapia antifúngica sistêmica (azóis, anfotericina B). Uma intervenção terapêutica com sulfametoxazol-trimetoprim em casos menos graves parece ser possível (LAUDIEN, 2015; ZARGARI; ELPERN, 2009; MOURA, 2019; ESCALANTE *et al.*, 2022).

#### 2.5.1.5 Leishmaniose

A leishmaniose é causada por protozoários intracelulares obrigatórios do gênero *Leishmania* e, dependendo da espécie, pode desencadear a forma visceral, cutânea e mucocutânea da doença. É endêmica em 98 países, afetando predominantemente pessoas pobres que vivem ao redor da Bacia do Mediterrâneo, África Oriental, Américas e sudeste asiático (LAUDIEN, 2015; GHORBANI; FARHOUDI, 2017).

A forma mucocutânea é causada principalmente por patógenos do complexo *Leishmania braziliensis* e transmitido pela picada do inseto flebotomíneo. Pode ocorrer com uma latência de vários anos após a exposição. Surge uma manifestação cutânea e, secundariamente (em 94% dos pacientes), a mucosa (nasal) é afetada. No entanto, foram documentados cursos com ocorrência sincrônica das manifestações (2,7% dos pacientes com leishmaniose cutânea). Pacientes masculinos são mais afetados. Entre fatores de risco para a infecção estão suscetibilidade genética, desnutrição e imunidade celular prejudicada (LAUDIEN, 2015; GHORBANI; FARHOUDI, 2017).

A manifestação na parte interna do nariz mostra edema, nódulos, lesões granulomatosas, vermelhidão, ulceração, rinorreia, epistaxe, obstrução nasal, destruição de estruturas cartilaginosas e necrose. Nos exames de imagem, pode-se detectar principalmente edema da mucosa nasal (96% dos pacientes) e destruição das estruturas cartilaginosas e ósseas (65% dos pacientes) (LAUDIEN, 2015; GHORBANI; FARHOUDI, 2017).

O diagnóstico é baseado em testes imunológicos (teste cutâneo de Montenegro), sorológicos, histopatológicos e imuno-histológicos, além de exames de cultura e biologia molecular. A terapia depende da espécie causadora e consiste na administração sistêmica de antimônio, pentoxifilina, anfotericina B ou miltefosina (LAUDIEN, 2015; GHORBANI; FARHOUDI, 2017).

#### 2.5.1.6 Rinosporidiose

A rinosporidiose é uma doença granulomatosa crônica causada pelo *Rhinosporidium seeberi*. Foi descrita pela primeira vez por Seeber, em 1900, sendo endêmica no Sri Lanka, partes da Índia e Bangladesh. Atualmente, o organismo é considerado um

parasita eucariótico que não pertence aos fungos, estando incluído em uma nova cepa (*Mesomycetozoea*), com microrganismos parasitas e saprófitas que causam doenças similares em peixes e anfíbios. No entanto, alguns grupos ainda o classificam como fungo ou procarioto. Seu nicho ecológico é desconhecido. Sugere-se um ambiente aquoso para o organismo e penetração no paciente a partir de pequenos traumas. No entanto, há casos descritos em áreas secas do Oriente Médio, de modo que o microrganismo pode apresentar adaptações ao ambiente. Os homens são mais afetados do que as mulheres. O pico de incidência ocorre na faixa etária de 10 a 30 anos (LAUDIEN, 2015; ZARGARI; ELPERN, 2009).

A rinosporidiose se manifesta principalmente na mucosa nasal (70-85% dos pacientes). Menos comumente, a nasofaringe, outras membranas mucosas do trato aerodigestivo superior, a pele e os órgãos internos são afetados. A manifestação nasal é caracterizada por pólipos vasculares em superfícies de mucosas, os quais são frequentemente pedunculados e unilaterais. São observados sintomas inespecíficos de rinossinusite crônica com obstrução nasal, epistaxe, rinorreia e superinfecção bacteriana (LAUDIEN, 2015; ZARGARI; ELPERN, 2009).

O diagnóstico é feito com base na detecção histopatológica do patógeno. O tratamento consiste principalmente em cirurgia. As lesões são removidas e cauterizadas basalmente. Nos casos de recidivas, aplica-se corticoide, dapsona e anfotericina B (LAUDIEN, 2015; ZARGARI; ELPERN, 2009).

#### *2.5.1.7 Granulomatose com poliangeíte (anteriormente chamada de granulomatose de Wegener)*

O primeiro caso de granulomatose com poliangeíte (GPA) foi descrito por Heinz Klinger, em 1931. Entre 1936 e 1939, Fried Wegener descreveu três outros casos da moléstia, que ficaria conhecida, inicialmente, como granulomatose de Wegener. A GPA é uma doença sistêmica autoimune rara e de origem desconhecida, classificada como uma vasculite primária de pequenos vasos associada ao anticorpo anticitoplasma de neutrófilos (Anca). Histologicamente, demonstra presença de granulomas, vasculite e necrose (LAUDIEN, 2015; ZARGARI; ELPERN, 2009; PEREIRA *et al.*, 2007).

A GPA pode afetar todos os órgãos do corpo. O acometimento da região de cabeça e pescoço ocorre em cerca de 80% dos pacientes. Observa-se, principalmente, acometimento das membranas mucosas do nariz e dos seios paranasais. Os achados variam desde irregularidades na mucosa até granulações, ulcerações, sangramentos, necrose da mucosa, cartilagem e osso, além de cruzar as bordas anatômicas da órbita e da base do crânio. A destruição tecidual não parece ser uma seqüela de alterações do suprimento sanguíneo, mas, sim, seria causada por invasão de fibroblastos. A barreira nasal é perturbada (diminuição da frequência de batimentos ciliares), assim como o microbioma. Foram encontradas taxas aumentadas de colonização nasal de certas bactérias, especialmente *Staphylococcus aureus* (LAUDIEN, 2015; ZARGARI; ELPERN, 2009; PEREIRA *et al.*, 2007).

Sintomas inespecíficos, como epistaxe, obstrução nasal, crostas, comprometimento do olfato e rinorreia são observados. Os sinais de doença intranasal são uma boa previsão da atividade da doença (LAUDIEN, 2015; ZARGARI; ELPERN, 2009; PEREIRA *et al.*, 2007). Seu diagnóstico é feito por meio da histologia das lesões. Diante de outras manifestações sistêmicas, as investigações sorológicas e a atuação médica interdisciplinar permitem o diagnóstico correto. No entanto, casos com danos permanentes ou raros e até mesmo morte podem ocorrer devido à ambigüidade dos sintomas e achados (LAUDIEN, 2015; ZARGARI; ELPERN, 2009; PEREIRA *et al.*, 2007).

Uma terapia imunomoduladora sistêmica é realizada de meses a anos com cortisona, metotrexato, ciclofosfamida, azatioprina, leflunomida, micofenolato de mofetil, ciclosporina e, ainda, os chamados imunobiológicos (etanercepte, rituximabe). O tratamento local da mucosa nasal por enxágue com soro fisiológico, além de pomadas e limpezas regulares feitas por um otorrinolaringologista aliviam dos sintomas. O regime de terapia de modulação do microbioma nasal, especialmente com sulfametoxazol trimetoprim, parece ter impacto positivo. Em remissão (pelo menos 6 meses), a cirurgia reconstrutiva deve ser realizada em casos de destruição (por exemplo, “nariz em sela”, mas também fístulas nasofaciais, naso-orbitais e naso-orais) (LAUDIEN, 2015; ZARGARI; ELPERN, 2009; PEREIRA *et al.*, 2007).

### 2.5.1.8 Sarcoidose

A sarcoidose é uma doença inflamatória granulomatosa multissistêmica induzida por antígenos ambientais infecciosos ou não em um hospedeiro geneticamente suscetível. O quadro clínico costuma ser complexo, afetando mais comumente os pulmões (95% dos pacientes). Todavia, qualquer órgão do corpo pode ser afetado, sendo que os sítios extrapulmonares mais comuns são os olhos e a pele (20-35% dos pacientes). No chamado lúpus pércnio, a pele externa do nariz, bochechas, lábios e/ou orelhas é afetada. O envolvimento ósseo é relatado em 1-13% dos pacientes com sarcoidose, mais frequentemente em pacientes afro-americanos. Os ossos mais comumente afetados são os das mãos e dos pés. Outros locais relatados incluem vértebras, crânio e ossos nasais (LAUDIEN, 2015; KORKMAZ *et al.*, 2016).

A sarcoidose nasossinusal pode ser classificada clinicamente em quatro grupos: atrófica, hipertrófica, destrutiva e aumento nasal. Os sinais clínicos incluem crostas, obstrução nasal, anosmia e epistaxe. Podem ser observados hipertrofia e púrpura com granulações do septo e cornetos inferiores, pólipos nasais e, menos frequentemente, sinéquias, perfuração septal e deformidades nasais externas. Fístula oronasal também pode se desenvolver (LAUDIEN, 2015; KORKMAZ *et al.*, 2016).

O diagnóstico de sarcoidose é baseado na apresentação clínica, imagem radiológica e demonstração histológica de granulomas não caseosos. Uma proporção de linfócitos T CD4/CD8 superior a 3,5 no lavado broncoalveolar, a detecção de enzima conversora de angiotensina solúvel duas vezes maior que o padrão ou alterações no metabolismo do cálcio pode apoiar o diagnóstico (LAUDIEN, 2015; KORKMAZ *et al.*, 2016).

A evolução da doença é altamente variável, com a maioria dos doentes (30-70%) apresentando remissão espontânea. Em casos graves, é realizada terapia com corticosteroides e, em casos refratários, com agentes citotóxicos (metotrexato, azatioprina, ciclofosfamida e clorambucil), medicamentos antimaláricos (cloroquina), talidomida ou inibidores de TNF-alfa (infliximab, adalimumab, etanercept) (LAUDIEN, 2015; KORKMAZ *et al.*, 2016).

O tratamento local da manifestação nasossinusal pode ser feito por aplicação de corticosteroide (intralesional). Em casos refratários com sintomas obstrutivos,

técnicas cirúrgicas podem ser necessárias. A terapia de suporte com agentes dissolventes da crosta pode ser útil (pomada nasal, lavagem com NaCl). A cirurgia reconstrutiva, se indicada, deve ser realizada somente com a doença em remissão (LAUDIEN, 2015; KORKMAZ *et al.*, 2016).

#### 2.5.1.9 Lesões destrutivas da linha média induzidas por cocaína

Na Europa, cerca de 13 milhões de adultos consumiram cocaína pelo menos uma vez na vida, conforme dados relativos à metade da década passada. A via de administração mais utilizada é a inalação intranasal de cocaína em pó, com efeitos adversos no trato nasal se o uso se tornar crônico e compulsivo. O dano progressivo da mucosa e do pericôndrio leva à necrose isquêmica da cartilagem septal e à perfuração do septo nasal. Infecção bacteriana ocorre com frequência. Ocasionalmente, as lesões destrutivas da linha média induzidas pela cocaína (LDLMIC) causam extensa destruição das estruturas osteocartilaginosas do nariz, seios da face e palato, que podem mimetizar outras patologias, como tumores, infecções e doenças imunológicas (LAUDIEN, 2015; TRIMARCHI *et al.*, 2013).

Os pacientes se queixam de obstrução nasal, epistaxe e dor facial. Podem apresentar crostas, lesões ulcerativas endonasais, necrose, destruição e hiposmia. Em defeitos graves, observam-se disfagia, refluxo nasal e acometimentos ocular e cerebral. Investigação diagnóstica completa (exames endoscópico, radiológico, histopatológico e sorológico) é imperativa para se chegar ao diagnóstico adequado e iniciar os tratamentos local e sistêmico apropriados. Resultados positivos do teste de Anca podem ser encontrados em uma proporção grande de pacientes com LDLMIC. Muitas vezes, os pacientes apresentam um quadro clinicamente indistinguível da granulomatose com poliangéite localizada no trato respiratório superior. A LDLMIC parece ser o resultado de uma resposta tecidual inflamatória necrosante desencadeada pelo abuso de cocaína em um subconjunto de pacientes predispostos a produzir Anca, particularmente aqueles que se ligam à elastase de neutrófilos humanos. A presença desse anticorpo parece promover ou definir o fenótipo da doença (LAUDIEN, 2015; TRIMARCHI *et al.*, 2013).

Medidas locais (limpeza cuidadosa, enxágue com NaCl, pomadas macias) aliviam o desconforto. Entretanto, a LDLMIC não responde bem à terapia imunossupressora.

Apenas a remoção dos estímulos da produção de autoanticorpos (cocaína, superinfecções bacterianas) pode interromper o processo da doença e impedir a progressão das lesões destrutivas. A maioria dos autores sugere abstinência de cocaína (controlada bioquimicamente, se necessário) de 6 a 12 meses antes da realização de medidas cirúrgicas reconstrutivas (LAUDIEN, 2015; TRIMARCHI *et al.*, 2013).

### **2.5.2 Rinossinusite fúngica alérgica**

A rinossinusite fúngica alérgica (RSFA) é uma doença relacionada à colonização fúngica e à hipersensibilidade de indivíduos imunocompetentes. Os fungos causadores são, geralmente, fungos demáceos dos gêneros *Alternaria*, *Bipolaris*, *Curvularia*, *Drechslera*, *Fusarium* e *Aspergillus* (AL-DOUSARY *et al.*, 2019; BAKSHI, 2018; MARGLANI; SHAIKH, 2015; ALARIFI *et al.*, 2019).

Os pacientes apresentam sintomas de rinite alérgica, obstrução nasal bilateral ou sinusite crônica, com congestão nasal, rinorreia purulenta ou cefaleia. Um conjunto de critérios diagnósticos consiste em hipersensibilidade tipo I a fungos, polipose nasal, mucina eosinofílica sem invasão fúngica no tecido sinusal e resultados positivos na coloração fúngica do conteúdo sinusal removido durante a cirurgia. Achados de tomografia computadorizada frequentemente demonstram envolvimento unilateral ou assimétrico dos seios nasais. Erosão óssea e expansão dos seios envolvidos podem ser observadas. O seio etmoidal é o mais comumente envolvido. Acredita-se que essa erosão seja causada pela atrofia da pressão pelo acúmulo de detritos fúngicos e a subsequente expansão das paredes dos seios paranasais e, ainda, pelos efeitos secundários de mediadores inflamatórios (citocinas presentes na mucina alérgica) (AL-DOUSARY *et al.*, 2019; BAKSHI, 2018; MARGLANI; SHAIKH, 2015; ALARIFI *et al.*, 2019).

A remodelação e/ou erosão óssea, a expansão dos tecidos moles e a aparência de massa do fungo podem, inicialmente, criar a impressão de um câncer agressivo. O paciente pode apresentar desfiguração facial e anormalidades orbitárias. Manter um nível adequado de suspeita pode ajudar os médicos a reconhecer essa entidade prontamente e realizar o tratamento, que é, em grande parte, cirúrgico,



complementado com corticosteroides orais e imunoterapia (AL-DOUSARY *et al.*, 2019; BAKSHI, 2018; MARGLANI; SHAIKH, 2015; ALARIFI *et al.*, 2019).

A erosão óssea na RSFA é um processo geralmente reversível. Alarifi *et al.* (2019) avaliaram 40 pacientes com RSFA e demonstraram que ocorreu regeneração óssea completa em mais de dois terços deles após o tratamento, em um curto período de tempo, sendo que o terço restante continuou com erosão residual mínima.

### **2.5.3 Linfoma extranodal de células natural *killers* T – tipo nasal**

Linfoma extranodal de células NK-T nasal (LECNKT-TN) é um linfoma não Hodgkin de localização central. Trata-se de malignidade agressiva associada à infecção pelo vírus Epstein-Barr (EBV), com predileção geográfica e racial por alguns países asiáticos e latino-americanos. O maior acometimento ocorre na 5ª década de vida, sendo que os homens são três vezes mais afetados que as mulheres (LAUDIEN, 2015; SÁNCHEZ-ROMERO *et al.*, 2021; SÁNCHEZ-ROMERO *et al.*, 2019).

As características histológicas proeminentes apresentadas pelo LECNKT-TN são angiotropismo, destruição vascular e necrose vascular hialina. Sua manifestação dá-se como um processo necrótico que afeta estruturas nasais ou aerodigestivas superiores, e, raramente, sítios extranasais, como a pele e o trato gastrointestinal. O papel patogênico da detecção do vírus é controverso até o momento. O significado prognóstico (um título alto correlacionado com a disseminação da doença, um curso intratável e pior sobrevida) é amplamente aceito. Alterações no cromossomo 6 parecem ser responsáveis pelas anomalias FOXO3 específicas da doença, que suportam a gênese do linfoma (LAUDIEN, 2015; SÁNCHEZ-ROMERO *et al.*, 2021; SÁNCHEZ-ROMERO *et al.*, 2019).

No estágio prodrômico, os pacientes queixam-se de obstrução nasal, rinorreia serosa e inchaço no nariz e nas bochechas. Podem evoluir com edema médio facial grave, necrose e destruição de estruturas nasais (pele, mucosa, septo nasal, cornetos e seio maxilar). As manifestações intraorais incluem úlceras palatinas, comunicação oroantral e úlceras gengivais maxilares em alguns casos. Lesões no rebordo alveolar superior e/ou gengiva podem assemelhar-se a doença periodontal agressiva ou mesmo à granulomatose de Wegener. O diagnóstico é garantido principalmente pelo

exame histológico. DNA do EBV pode ser detectado. As técnicas de imagem podem mostrar a disseminação local e sistêmica. Uma punção de medula óssea deve ser realizada para excluir a disseminação da doença (LAUDIEN, 2015; SÁNCHEZ-ROMERO *et al.*, 2021; SÁNCHEZ-ROMERO *et al.*, 2019).

O LECNKT-TN se caracteriza pelo seu mau prognóstico, independentemente da fase clínica. A sobrevida de 5 anos é de 40%. As remissões podem ser alcançadas por radioterapia hiperfracionada, mas também pela administração de quimioterapia com ciclofosfamida, vincristina, doxorubicina e prednisolona (CHOP) (LAUDIEN, 2015; SÁNCHEZ-ROMERO *et al.*, 2021; SÁNCHEZ-ROMERO *et al.*, 2019).

#### **2.5.4 Lúpus eritematoso sistêmico**

O lúpus eritematoso sistêmico (LES) é uma doença autoimune caracterizada pela perda da autotolerância e formação de autoantígenos nucleares e imunocomplexos, resultando em inflamação de múltiplos órgãos. A apresentação clínica é variável, podendo envolver um ou mais órgãos, incluindo pele, rins, articulações e sistema nervoso. O curso da doença pode ser crônico ou recidivante e remitente. É mais comum em mulheres e naquelas de etnia não branca (DURCAN; O'DWYER; PETRI, 2019; LEVY; KAMPHUIS, 2012; BRUNO *et al.*, 2000).

O envolvimento da mucosa oral e nasal varia de hiperemia oral e/ou nasal a úlceras orais indolores do palato duro e úlceras de septo nasal rasas e, raramente, perfuração de septo nasal. Quando ocorre no LES, a perfuração do septo nasal é assintomática e pode ser secundária à vasculite ou à isquemia, com condrólise subsequente. Devido à localização e à natureza indolor dessas lesões, o médico pode ignorar esses achados se o grau de suspeita de LES for baixo. A prevalência do envolvimento da mucosa nasal no LES, portanto, não está documentada de forma precisa, sendo, provavelmente, subestimada (DURCAN; O'DWYER; PETRI, 2019; LEVY; KAMPHUIS, 2012; BRUNO *et al.*, 2000).

As abordagens terapêuticas envolvem predominantemente a imunomodulação e a imunossupressão, sendo direcionadas à manifestação do órgão específico, com o objetivo de controlar a atividade da doença. Apesar de avanços no tratamento, o LES continua a ser causa de significativa morbidade e mortalidade. As atuais estratégias

de manejo, embora úteis, são limitadas por altas taxas de falha e toxicidade. Dependência excessiva da terapia com corticosteroides contribui para grande parte dos danos aos órgãos no longo prazo (DURCAN; O'DWYER; PETRI, 2019; LEVY; KAMPHUIS, 2012; BRUNO *et al.*, 2000).

### 3 OBJETIVOS

#### 3.1 OBJETIVO PRINCIPAL

Traduzir a síndrome rinomaxilar hansênica da paleopatologia para a prática clínica a partir da avaliação tomográfica das alterações ósseas rinomaxilares em pacientes afetados pela hanseníase.

#### 3.2 OBJETIVOS ESPECÍFICOS

- a) Avaliar as alterações da região rinomaxilar, identificando os componentes ósseos mais acometidos, em pacientes afetados pela hanseníase com mais de 35 anos e com menos de 15 anos de diagnóstico da doença, bem como naqueles sem diagnóstico da doença;
- b) avaliar as alterações do perfil facial visíveis externamente em pessoas afetadas pela hanseníase, por meio de exame clínico;
- c) identificar a associação de lesões ósseas com o tipo da hanseníase, tempo de evolução da doença e tratamento;
- d) avaliar as alterações da região rinomaxilar em pacientes afetados pela hanseníase por meio de exame otorrinolaringológico e oroscopia;
- e) avaliar a existência de redução no comprimento anteroposterior da maxila e, conseqüentemente, de um possível “defeito maxilar” em pacientes afetados pela hanseníase.

## 4 MÉTODOS

### 4.1 DESENHO DO ESTUDO

Estudo caso-controle.

### 4.2 POPULAÇÃO E LOCAL DO ESTUDO

Este estudo é composto por 3 grupos de pacientes:

- a) **Grupo 1 (casos):** composto por pacientes afetados pela hanseníase, tratados, com mais de 35 anos de diagnóstico da doença, residentes no Hospital Colônia Pedro Fontes (HCPF), Cariacica, Espírito Santo, Brasil;
- b) **Grupo 2 (casos):** composto por pacientes afetados pela hanseníase, tratados ou em tratamento, com menos de 15 anos de diagnóstico da doença, atendidos na Unidade Básica de Saúde de Jardim América (UBSJA), Cariacica, Espírito Santo, Brasil;
- c) **Grupo 3 (controles):** composto por pacientes sem diagnóstico de hanseníase, que realizaram exames de tomografia computadorizada (TC) de ossos da face, no serviço de Radiologia do Hospital Universitário Cassiano Antônio de Moraes (Hucam), Vitória, ES, Brasil. Os pacientes-controles foram pareados por idade e sexo com os casos (1:1).

### 4.3 CRITÉRIOS DE INCLUSÃO E DE EXCLUSÃO

#### **Critérios de inclusão nos grupos-casos:**

- a) pacientes com diagnóstico de hanseníase, independentemente da classificação clínica e do tempo de tratamento;
- b) pacientes de ambos os sexos e maiores de 18 anos;
- c) pacientes com diagnóstico de hanseníase obtido há mais de 35 anos e que haviam sido internados no HCPF (apenas Grupo 1);

- d) pacientes com diagnóstico de hanseníase obtido há menos de 15 anos e que haviam sido atendidos na UBSJA (apenas Grupo 2).

**Critérios de inclusão no grupo-controle:**

- a) pacientes sem diagnóstico de hanseníase;
- b) pacientes de ambos os sexos e maiores de 18 anos;
- c) pacientes com exames de imagem (tomografia computadorizada de ossos da face) armazenados em banco de dados do Serviço de Radiologia do Hucam.

**Critério de exclusão para todos os grupos:**

- a) pacientes gestantes;
- b) histórico de trauma craniofacial.

#### 4.4 DINÂMICA DO ESTUDO

##### **4.4.1 Fase I: Recrutamento dos participantes e avaliação clínica**

Os pacientes afetados pela hanseníase residentes no HCPF foram convidados para o estudo e atendidos em seus próprios apartamentos. Pacientes afetados pela hanseníase também foram abordados no ambulatório voltado ao tratamento dessa patologia na UBSJA, onde foram convidados a integrar a pesquisa.

Os pacientes recrutados foram entrevistados, sendo, em todos eles, realizados exames físicos geral e específico para o aparelho otorrinolaringológico, consistindo de oroscopia, rinoscopia anterior e, quando necessário, endoscopia nasal. Os pacientes também foram fotografados.

##### *4.4.1.1 Variáveis estudadas na entrevista e na avaliação dos prontuários*

- a) **Características demográficas:** sexo, idade, escolaridade e naturalidade.

- b) **Informações em relação à doença:** Classificação de Madri (hanseníase nas formas indeterminada, tuberculoide, dimorfa e virchowiana), Classificação Operacional (multibacilar, paucibacilar) e índice baciloscópico.
- c) **Informações em relação ao tratamento da hanseníase:** monoterapia realizada no HCPF (uso isolado de dapsona ou rifampicina ou clofazimina), PQT paucibacilar (associação de rifampicina e dapsona), PQT multibacilar (associação de rifampicina, dapsona e clofazimina), esquema alternativo (em caso de intolerância aos medicamentos citados anteriormente), esquema ROM (associação de rifampicina, ofloxacina e minociclina).
- d) **Informações sobre as reações hansênicas:** tipo de reação (tipo I – reação reversa; tipo II – eritema nodoso hansênico ou eritema polimorfo; neurite isolada); presença ou não de reação, ocorrência da reação antes, durante ou após o tratamento; medicamentos usados na reação (prednisona, anti-inflamatórios não esteroidais, talidomida).
- e) **Demora no diagnóstico da hanseníase:** definida como o tempo entre o surgimento do primeiro sinal ou sintoma neurocutâneo da hanseníase e o diagnóstico, medido em meses.
- f) **Tempo** (em anos) decorrido do diagnóstico da hanseníase até o momento da entrevista.

#### 4.4.1.2 Exame otorrinolaringológico

Os exames otorrinolaringológicos foram realizados por médico otorrinolaringologista e são descritos a seguir.

- a) **Rinoscopia:** realizada com fotóforos com luz halógena e espéculo nasal. Nos pacientes com hipertrofia de cornetos ou desvio de septo, em que a avaliação era difícil, algodão com solução vasoconstritora (oximetazolina 0,5%) foi aplicada na cavidade nasal, sendo deixada por dois minutos, procedendo-se, em seguida, à repetição da rinoscopia. Os pacientes nos quais não foi possível visualizar o meato médio na rinoscopia anterior foram avaliados por endoscopia nasal, realizada com endoscópio flexível (*Pentax* 3,5 mm), sem anestesia

tópica, após aplicação de solução vasoconstritora conforme descrito acima. Os resultados do exame otorrinolaringológico foram calculados como a soma da pontuação de cada característica, em que 0 se referia a normal/nenhum e 1 correspondia a qualquer outro achado. Isso produziu intervalos teóricos de 0-13 para a pontuação otorrinolaringológica. A avaliação levou em conta as características das estruturas nasais indicadas no Quadro 5.

#### Quadro 5: Aspectos avaliados nas estruturas nasais

Estrutura nasal	Item avaliado
Assoalho	Aspecto (íntegro ou perfurado)
	Presença de crosta
	Presença de secreção (hialina, mucosa, purulenta)
	Presença de pólipos
Septo	Aspectos tais como íntegro centrado, íntegro com desvio ou com perfuração
Cornetos inferior e médio	Trofismo (normotrófico, hipertrófico ou atrófico)
	Cor (normocorado, pálido ou hiperemiado)
	Presença de crosta
	Presença de pólipos
Meato inferior e médio	Aspectos tais como presença crosta, secreção e/ou pólipos

Fonte: adaptado de Serafim (2017).

b) **Oroscopia:** realizada com o uso de fotóforos com luz halógena e espátulas de madeira descartáveis. Os resultados foram calculados como a soma da pontuação para cada característica, em que 0 se referia a normal/nenhum e 1 correspondia a qualquer outro achado. Isso produziu intervalos teóricos de 0-10 para a pontuação oroscópica. A avaliação levou em conta os aspectos das estruturas da cavidade oral indicados no

c) Quadro 6.

#### Quadro 6: Aspectos avaliados nas estruturas da cavidade oral

Estrutura	Item avaliado
Mucosa oral	Aspectos tais como normocorada, pálida ou hiperemiada
Palato	Aspectos tais como normal, ogival ou perfurado
Cavidade oral	Presença de hasenoma/pólipo
Orofaringe	Presença de hasenoma/pólipo
Língua	Aspectos tais como normotrófica, atrófica ou geográfica
Úvula	Normal, bífida ou alongada
Amígdala	Grau de hipertrofia I/II ou III/IV
	Amigdalectomia
Pilar amigdaliano (coloração)	Normal, pálido ou hiperemiado
Dentes	Presença de doença dentária
	Número de dentes superiores cariados
	Quantificação da perda dentária (incisivos superiores)



Estrutura	Item avaliado
	Quantificação da perda dentária (arcada superior)

Fonte: adaptado de Serafim (2017).

#### 4.4.1.3 Avaliação do perfil facial

Os perfis faciais dos participantes foram avaliados por dois dermatologistas, a partir de fotografias do rosto (de frente e de perfil). Definiu-se a manifestação clínica da síndrome rinomaxilar com base no seguinte conjunto de alterações do perfil facial (DO ESPÍRITO SANTO *et al.*, 2022):

- a) “nariz em sela”, caracterizado pela perda da altura dorsal nasal e comprimento do nariz encurtado, devido ao colapso cartilaginoso e/ou ósseo;
- b) terço médio côncavo da face com nariz afundado (retraído), causado por erosão do processo zigomático, alargamento e perda da forma piriforme da abertura nasal;
- c) projeção maxilar reduzida – retrognatía maxilar (Figura 4);
- d) lábio superior invertido devido à redução da altura maxilar.

As alterações faciais foram avaliadas e classificadas de acordo com as alterações no nariz e na maxila. As características faciais foram classificadas em: “nariz em sela” (não = 0, leve = 1, moderado = 2, grave = 3); terço médio côncavo da face com nariz afundado (nenhum = 0, qualquer um = 1, ambos = 2); retrognatía maxilar (redução do ângulo ANS) (não = 0, sim = 1); lábio superior invertido (não = 0, sim = 1). A nota geral (intervalo de 0-7) foi baseada na soma das pontuações para cada alteração, categorizada como normal = 0, leve = 1, moderada = 2-4, substancial = 5-7. Pessoas com alterações substanciais do perfil facial (pontuação 5-7) foram consideradas como tendo preenchido os critérios para síndrome rinomaxilar clínica (SRMc).

#### 4.4.2 Fase II: Exame de tomografia computadorizada dos casos

A tomografia computadorizada de ossos da face é um exame mais sensível em comparação com a radiografia simples de seios paranasais. As imagens fornecidas são muito mais precisas, na forma de cortes, sem sobreposição de estruturas. Além

disso, permitem reconstrução 3D e são melhores para identificar tecidos moles e variações anatômicas ósseas.

Todos os exames de tomografia computadorizada de ossos da face foram realizados no Serviço de Radiologia do Hucam. No total, este estudo recrutou e avaliou 37 participantes com exames tomográficos (casos).

Em síntese, na Fase II, as informações foram obtidas de quatro formas:

- a) entrevistas e avaliação dos prontuários (Grupos 1 e 2);
- b) exames clínicos otorrinolaringológico e oroscópico (Grupos 1 e 2);
- c) avaliação do perfil facial (Grupo 1);
- d) avaliação tomográfica (Grupos 1 e 2).

#### **4.4.3 Fase III: Exame de tomografia computadorizada dos controles**

Foram avaliadas, também, TC de ossos da face de pacientes-controles (sem diagnóstico de hanseníase), as quais foram realizadas no Serviço de Radiologia do Hucam, sendo obtidas no banco de dados desse setor.

Os pacientes-controles foram pareados por sexo e idade com os casos (1:1). Com relação à faixa etária, os pacientes-controles apresentavam a mesma idade ou diferença de 1 ano em relação aos casos. Apenas 1 paciente-controle apresentou diferença de 3 anos em relação a 1 caso. Os pacientes-controles não tinham histórico de trauma ou alteração radiológica craniofacial congênita.

As informações dos pacientes-controles foram obtidas de duas formas nesta fase:

- a) ficha cadastral dos participantes no serviço de Radiologia do Hucam, contendo dados de solicitação do exame e dados demográficos (sexo, idade);
- b) avaliação tomográfica.

#### **4.4.4 Fase IV: Estudo dos exames de imagem das tomografias computadorizadas de ossos da face**

As imagens foram obtidas em um *scanner* de TC multidetector de 64 seções (*Aquilion, Toshiba Medical Systems Corp.*, Tóquio, Japão), usando-se os seguintes parâmetros: 120 kVp; 100 mAs; fator de passo da espiral de 1,125 mm. Para a avaliação da SRM, o campo de visão foi limitado à área maxilofacial. Para análise do “defeito maxilar”, foram escolhidos os cortes axiais de 1,0 mm de espessura e 0,8 mm de espaçamento na janela óssea (*window width: 500, window length: 2.700*), bem como suas reformatações multiplanares.

A análise das TC's de ossos da face seguiu o protocolo específico criado para o estudo. Os exames foram analisados por equipe constituída por 2 dermatologistas e 4 radiologistas. Quando detectadas, as anomalias foram classificadas como “leves a moderadas” ou “graves” e foram registradas independentemente e em paralelo por cada investigador em um formulário de avaliação. As opiniões discordantes foram resolvidas a partir de revisão consensual.

##### *4.4.4.1 Protocolo de definição da Síndrome rinomaxilar radiológica*

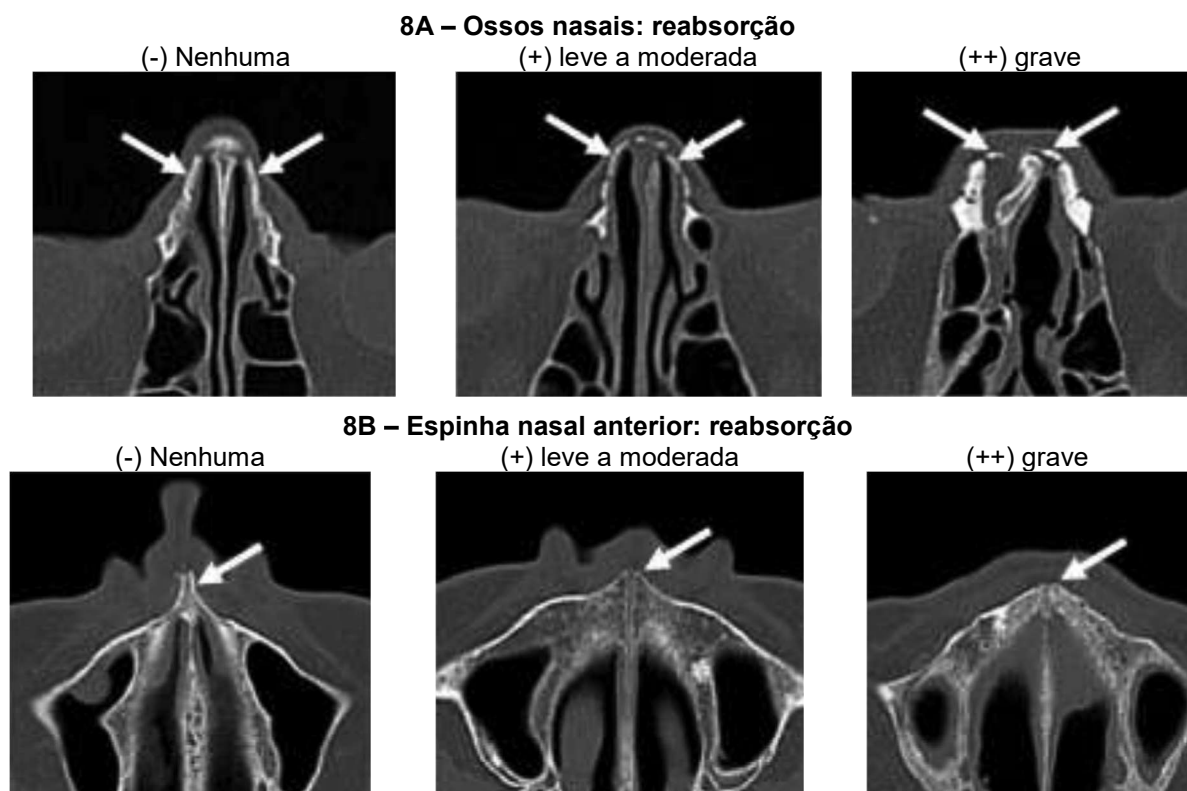
A SRM, como já descrito, é definida por 7 alterações ósseas de acordo com Andersen e Manchester (1992). Para identificar a SRM em alterações ósseas a partir de imagens de TC, foram combinados os critérios para as superfícies nasal e oral do processo palatino da maxila (palato duro) – critérios SRM III e IV estabelecidos por Andersen e Manchester (1992) – e considerados os critérios combinados preenchidos quando o palato duro na TC apresentou afinamento com descontinuidades ósseas – porque ambos os lados do palato duro podem ser examinados em vestígios físicos, mas não em imagens de TC. Ao critério VI da SRM (abertura piriforme), estabelecido pelos mesmos autores, adicionou-se a reabsorção dos ossos nasais, que fazem parte da abertura piriforme (essas delicadas estruturas geralmente estão ausentes nos espécimes paleopatológicos). As variáveis estudadas são apresentadas no Quadro 7.

**Quadro 7: Estruturas analisadas para SRM e respectivas alterações**

Estruturas	Alterações ósseas
I. Espinha nasal anterior	Reabsorção e perda final com exposição do osso medular, seguida, possivelmente, de remodelação cortical.
II. Processos alveolares da maxila	Reabsorção e recessão bilateral e simétrica, iniciando-se centralmente no <i>prosthion</i> e estendendo-se até os alvéolos dos incisivos centrais e laterais e caninos, com perda desses dentes.
III e IV. Superfícies nasal e oral do processo palatino da maxila	Alteração inflamatória levando à destruição óssea localizada e perfuração final do palato.
V. Septo e cornetos nasais	Depressões inflamatórias com ou sem formação leve e irregular de novo osso periosteal ou destruição e perda final do septo nasal ósseo e perda de um ou mais cornetos.
VI. Abertura piriforme + ossos nasais	Abertura piriforme, reabsorção lisa e progressiva, com recessão das margens basal e lateral normalmente agudas da abertura piriforme, inferiormente. Ossos nasais: reabsorção.
VII. Margens alveolares posteriores da maxila	Reabsorção na região dos dentes molares, começando nos terceiros molares.

Fonte: adaptado dos critérios definidos por Andersen e Manchester (1992).

As anormalidades foram classificadas como “leves a moderadas” ou “graves”, presentes ou ausentes (Figura 8 a Figura 10).

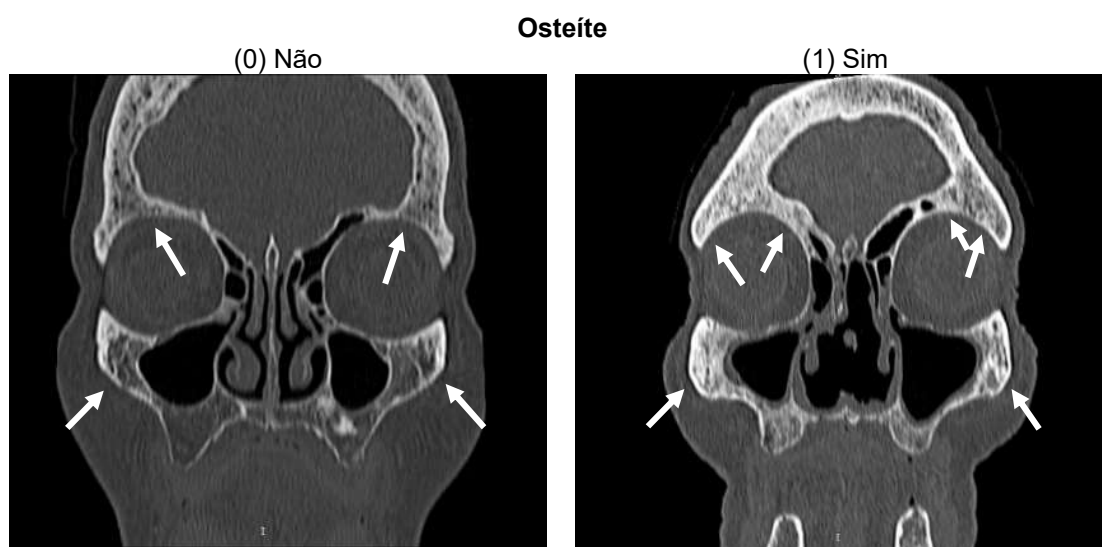
**Figura 8: Graduação por TC das alterações ósseas rinomaxilares**





VII) classificado como grave e 1 classificado como leve a moderado. “SRMr parcial”, tipicamente, requer 2 ou 3 alterações ósseas graves mais 2 ou 3 alterações ósseas leves a moderadas. Além das anormalidades correspondentes à SRM, os ossos orbitais (frontal, zigomático e lacrimal) também foram avaliados para a presença de osteíte (Figura 11).

**Figura 11: Avaliação por TC da presença e ausência de osteíte dos ossos orbitais (frontal, zigomático e lacrimal)**

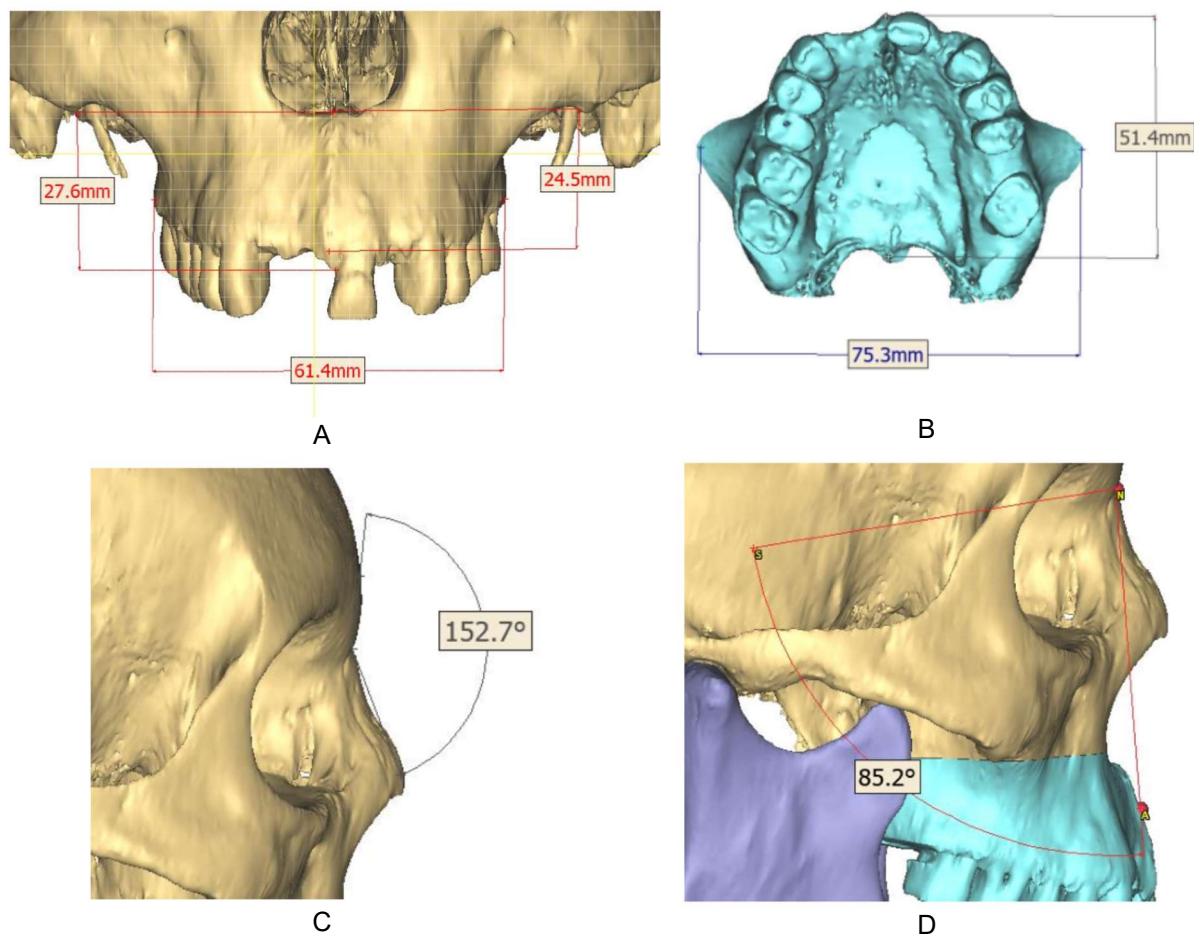


Fonte: dados obtidos na pesquisa (2020).

Também foi calculado um escore de alteração óssea rinomaxilofacial como a soma da pontuação para cada característica, em que nenhuma alteração foi classificada como 0, alterações leves a moderadas como 1 e graves, como 2. Isso produziu um intervalo teórico de 0-18.

As reconstruções 3D e cefalométricas foram geradas a partir de dados volumétricos de TC por *DePuy Synthes TRUMATCH CMF Solutions (DePuy Synthes Inc., PA 19380, EUA)*. A cefalometria compreendeu: altura e largura maxilar; comprimento anteroposterior da maxila; ângulo nasofrontal; ângulo ANS [A = ponto A (concavidade máxima da maxila, vista sagitalmente), N = *nasion*, S = ponto médio da sela túrcica (fossa pituitária)]; volume maxilar medido no nível inferior 1 (horizontal através da abertura piriforme) – Figura 12.

**Figura 12: Reconstrução 3D e cefalometria**



Legenda: **A.** Altura (vertical) e largura (horizontal) maxilar. **B.** Comprimento anteroposterior da maxila. **C.** Ângulo nasofrontal. **D.** Ângulo ANS (reduzido = retrognatia maxilar); volume maxilar (azul) medido no nível inferior 1 (horizontal através da abertura piriforme).

Fonte: elaborada no Proplan CMF® a partir de dados obtidos na pesquisa (2020).

#### 4.4.5 Fase V: Medida do “defeito maxilar”

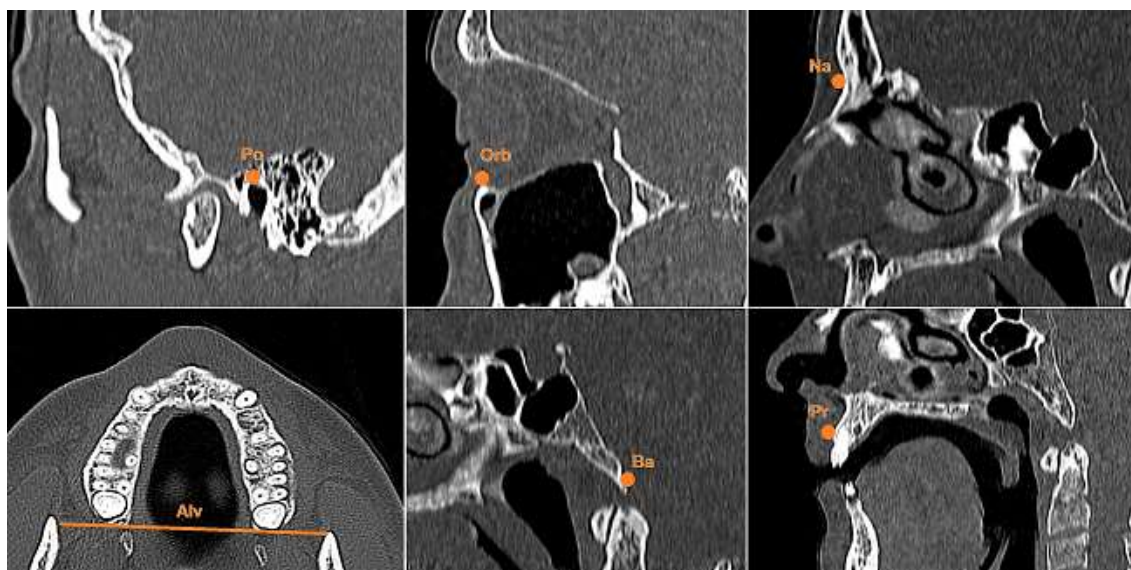
Esta fase do estudo baseou-se em pesquisa desenvolvida por Kasai *et al.* (2018), o qual avaliou a deformidade óssea da maxila a partir de imagens tridimensionais de tomografias computadorizadas de ossos da face. Desse modo, primeiramente, foram estabelecidas as referências anatômicas para a geração das imagens multiplanares, demonstradas na Figura 13 e descritas a seguir:

- a) **porion (Po)**: ponto mais superolateral do canal auditivo externo;
- c) **orbitale (Orb)**: ponto mais inferior da órbita;
- d) **nasion (Na)**: sutura craniana nasofrontal no plano sagital médio da face;



- e) **alveolon (Alv)**: linha imaginária tangente às bordas posteriores das cristas alveolares da maxila;
- f) **basion (Ba)**: ponto mais anterior do forame magno no plano sagital médio da face;
- g) **prosthion (Pr)**: ponto mais anterior da borda alveolar da maxila.

**Figura 13: Pontos de referência padronizados do crânio**



Legenda: Po = porion; Orb = orbitale; Na = nasion; Alv = alveolon; Ba = basion; Pr = prosthion.

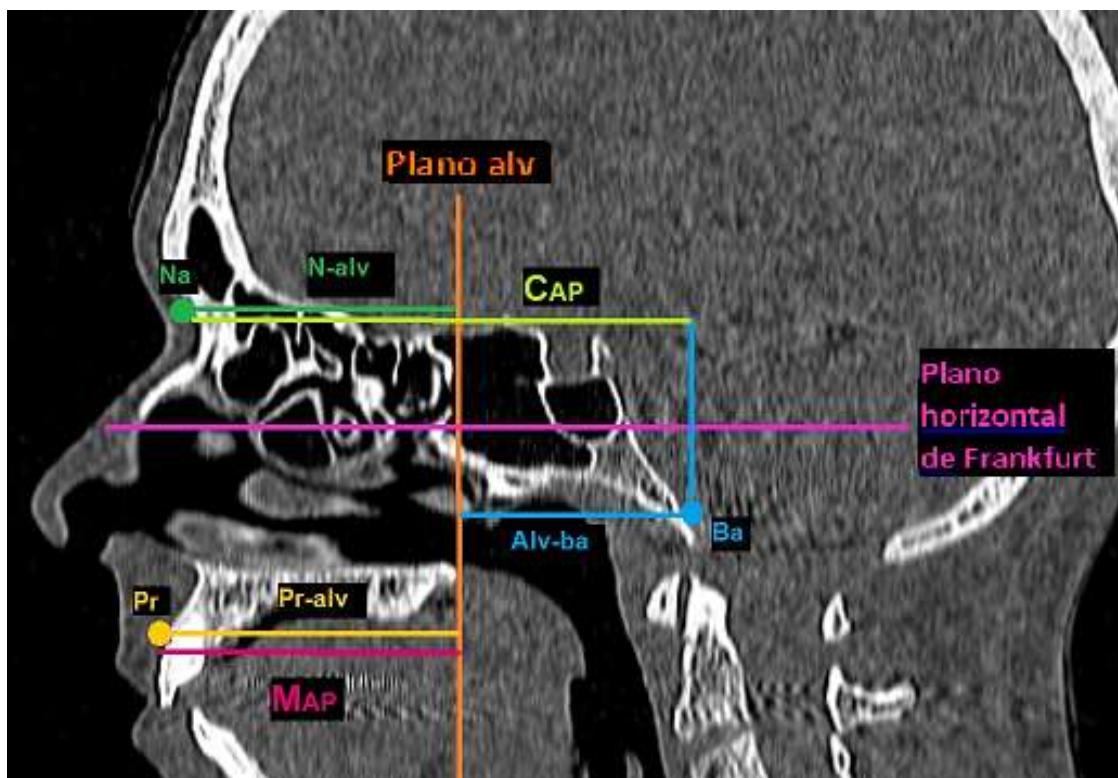
Fonte: elaborada com base Kasai *et al.* (2018) a partir de dados obtidos na pesquisa (2020) e publicada em Do Espírito Santo *et al.* (2021).

Com base nessas referências cranianas, foram definidos os seguintes planos anatômicos:

- a) **plano horizontal de Frankfurt (FH)**: o plano transversal que passa pelo “Po” do canal auditivo externo esquerdo e o “Orb” ipsilateral;
- b) **Plano Alv**: o plano coronal ortogonal ao plano horizontal de Frankfurt, paralelo à linha que conecta “Po” esquerdo e direito, passa pelo ponto “Alv” e, conseqüentemente, delimita a margem posterior da maxila.

Foram obtidas medidas anteroposteriores do crânio e da maxila no plano sagital médio, traçadas de forma paralela ao plano horizontal de Frankfurt, conforme ilustrado na Figura 14.

**Figura 14: Medidas anteroposteriores padronizadas do crânio e da maxila representadas no plano sagital mediano**



Legenda: Na = *nasion*; Pr = *prosthion*; Ba = *basion*; N-Alv = distância entre o plano de Alv e o *nasion*; Pr-Alv = distância entre o *prosthion* e o plano de Alv; Alv-ba = distância entre o *basion* e o plano de Alv; CAP = medida anteroposterior do crânio, que corresponde à soma de N-alv e Alv-ba; MAP = medida anteroposterior da maxila, que corresponde à distância Pr-alv.

Fonte: elaborada com base Kasai *et al.* (2018) a partir de dados obtidos na pesquisa (2020) e publicados em Do Espírito Santo *et al.* (2021).

A distância entre “Na” e o plano Alv foi denominada “N-Alv”, a distância entre “Pr” e o plano Alv foi denominada “Pr-Alv”, e a distância entre o Plano Alv e “Ba” foi denominada “Alv-Ba”. A medida anteroposterior da maxila (MA-P) foi, portanto, considerada a própria distância “Pr-alv”, enquanto a medida anteroposterior do crânio (CA-P) foi considerada a soma das medidas “N-Alv” e “Alv-ba”. A partir dessas medidas, foi calculada a razão maxila/crânio (MA-P/CA-P) de cada paciente.

#### 4.4.5.1 Comparação de CA-P e MA-P

A razão MA-P/CA-P foi calculada para ajustar diferenças no tamanho do crânio, permitindo uma comparação direta entre os casos. Além disso, a média da relação MA-P/CA-P do grupo dos controles foi estabelecida como um “valor de referência provisório” (R), com o qual foi comparado o valor MA-P/CA-P de cada paciente do grupo hanseníase.

Para calcular a espessura ausente da maxila, cada valor de CA-P dos Grupos 1 e 2 foi multiplicado pelo “valor de referência provisório” (R) para mostrar o valor estimado do MA-P, do qual foi subtraído o valor medido do MA-P.

- a) Média da relação MAP/CAP (grupo-controle) = R
- b) CA-P (grupo hanseníase) x R = Valor estimado MA-P
- c) Valor estimado MA-P – MA-P medido = “defeito maxilar”

Esta diferença, portanto, indica a gravidade do “defeito maxilar” e também indica a espessura do osso que necessita de reconstrução. As mensurações do presente estudo foram realizadas de forma semelhante ao demonstrado no estudo de Kasai *et al.* (2018).

#### 4.5 ANÁLISE ESTATÍSTICA

Para armazenamento e análise dos dados coletados, foi utilizado o programa *IBM SPSS Statistics 22*, que possibilitou a organização dos resultados em tabelas (Tabela 1 a Tabela 5, Tabela 14 e Tabela 15), a partir das frequências absolutas e relativas, de acordo com cada tipo de variável analisada. As características dos pacientes foram descritas pelas seguintes variáveis: gênero, idade, raça, naturalidade e escolaridade. Para a descrição dos aspectos referentes às alterações ósseas rinomaxilares apresentadas pelos pacientes, foram utilizadas variáveis específicas (Figura 8 a Figura 11).

Para a comparação de variáveis categóricas, foi utilizado o teste Qui-quadrado, exceto na presença de células com resultados esperados menores do que 5 para a hipótese nula, em cuja situação foi utilizado o teste Exato de Fisher (para tabelas 2x2) ou a razão da máxima verossimilhança, caso a variável de exposição admitisse mais de 2 categorias.

Para testar a diferença de uma variável quantitativa entre 2 grupos (Grupo 1 vs. Grupo 2 – ambos casos; Grupos 1 e 2 vs. Grupo 3 – controles), foi utilizado o teste *t-Student* quando os dados apresentavam distribuição normal (Gauss), conforme determinado

pelo teste de normalidade de Shapiro-Wilk. Em caso de rejeição da hipótese de normalidade, foi utilizado o teste não paramétrico de Mann-Whitney.

As alterações ósseas e os achados clínicos foram resumidos em frequências e porcentagens ou mediana e intervalo interquartil (IIQ). As diferenças entre os grupos foram testadas pelo teste Exato de Fisher para variáveis categóricas e pelo teste de Kruskal-Wallis para variáveis contínuas ( $\alpha = 0,05$  para ambos os testes). As correlações entre a alteração óssea rinomaxilofacial e os escores dos achados clínicos foram estimadas usando-se os coeficientes de correlação de Pearson (Tabela 7 a Tabela 13). O *software Stata* foi usado para todas as análises (*StataCorp. 2017. Stata Statistical Software: Release 15. College Station, TX: StataCorp LLC*).

#### 4.6 ASPECTOS ÉTICOS

Os pacientes ou seus responsáveis receberam informação a respeito dos objetivos da pesquisa. Participaram aqueles que concordaram e assinaram o Termo de Consentimento Livre e Esclarecido (ANEXO 1). No caso dos pacientes residentes no HCPF, após a concordância verbal em participar, foram recrutados os pacientes que assinaram ou com a digital ou assinatura de duas testemunhas, já que vários são amputados ou sem alfabetização.

O estudo foi aprovado pelo Comitê de Ética em Pesquisa (CEP) do Centro de Ciências da Saúde (CCS) da Universidade Federal do Espírito Santo (Ufes), com o Parecer nº 1.101.787. A inclusão dos pacientes-controles foi aprovada pelo mesmo CEP/CCS/Ufes, com o Parecer nº 4.248.419.

## 5 RESULTADOS

### 5.1 ETAPA I

#### 5.1.1 Participantes

Nesta etapa, analisou-se o Grupo 1, composto por 16 pacientes afetados pela hanseníase, com mais de 35 anos de diagnóstico, residentes no HCPF. Eram 10 mulheres e 6 homens, com medianas de idade de 70 anos (variação de 60-89); idade no diagnóstico de 20 anos (6-43) e tempo decorrido do diagnóstico até a entrevista de 51 (37-70) anos. Quanto à classificação da forma hanseníase, em 12 pacientes, foi virchowiana; em 2, dimorfa; em 1, tuberculoide e em 1, indeterminada (Tabela 1). A maioria dos pacientes recebeu 2-3 cursos de monoterapia com dapsona durante os anos 1960 a 1980; 7 receberam PQT multibacilar (dapsona, rifampicina e clofazimina). As reações hansênicas tipo 1 e tipo 2 antes, durante ou após o tratamento para hanseníase foram registradas em 10 pacientes, sendo feito o uso da talidomida e/ou prednisona no tratamento dessas reações.

#### 5.1.2 Alterações ósseas rinomaxilofaciais

Os ossos frontal, zigomático e lacrimal foram avaliados na TC como normais em 14 (87,5%) pacientes; 2 (12,5%) apresentaram sinais de osteíte (Tabela 2). Todos os pacientes apresentaram alterações no processo alveolar da maxila em vários graus, sendo que a metade foi classificada como alterações graves e a outra metade, como leve a moderada. A segunda alteração dos ossos rinomaxilofaciais mais frequente foi a reabsorção da espinha nasal anterior, observada em 12 (75%) pacientes, sendo observada alteração grave em 6 (37,5%). A reabsorção dos ossos nasais foi registrada em 10 (62,5%) pacientes, sendo considerada grave em 5 (31,25%) e leve a moderada em outros 5 (31,25%). A perda de nitidez da abertura piriforme foi encontrada em 10 (62,5%) pacientes, sendo classificada como grave em 5 (31,25%) e leve a moderada em outros 5 (31,25%). Atrofia dos cornetos nasais inferiores foi encontrada em 8 (50%) pacientes, 1 (6,25%) dos quais com atrofia grave. Em 7 (43,75%) pacientes, foi constatada atrofia dos cornetos nasais médios, sendo 2 (12,5%) considerados graves. A perfuração grave do septo nasal foi registrada em 3

(18,75%) pacientes e 8 (50%) apresentaram afinamento do palato duro com descontinuidades ósseas (sem ocorrência de perfuração do palato) (Tabela 2).

### **5.1.3 Síndrome rinomaxilar clínica e radiológica**

Os critérios para SRMr foram totalmente preenchidos por 4 pacientes (P1, P2, P7 e P8 – Tabela 2), todos com alterações faciais substanciais que preencheram os critérios para SRMc (Tabela 3). A SRMr parcial foi constatada em 4 pacientes (P9, P11, P13 e P15), 3 dos quais tinham alterações moderadas e 1, alteração leve do perfil facial, portanto, não atendiam aos critérios de SRMc. Todos os casos com SRMr total e parcial tiveram diagnóstico original da forma virchowiana de hanseníase, sendo que em 3 isso ocorreu durante a infância (P8, P9, P15). Figura 15, Figura 16 e Figura 17 ilustram, respectivamente, os 3 casos (P1, P7, P8) com alterações ósseas que atenderam aos critérios para SRMr completa. A descrição desses casos acompanha as figuras mencionadas. Além disso, na sequência, descreve-se um caso (P10) com alterações ósseas que não atendiam aos critérios da SRMr e com perfil facial normal (Figura 18). As medidas cefalométricas para P1, P7, P8 e P10 são relatadas na Tabela 4 e ilustradas na Figura 19.

Tabela 1: Classificação, tratamento e reações em pacientes com mais de 35 anos de diagnóstico de hanseníase (Grupo 1)

continua

ID	Idade	Gên.	Classificação de Madri ao diagnóstico <sup>a</sup>	Tempo (em anos) do diagnóstico	Atraso (meses) <sup>b</sup>	Monoterapia (ano de início)	Meses de Monoterapia <sup>c</sup>	PQT multibacilar	Reações hansênicas <sup>d</sup>			Terapia das reações <sup>e</sup>
									Antes	Durante	Após	
P1	87	M	V	45	- <sup>f</sup>	1970 (D)	144 (D)	Sim	Não	II	Não	P, T
P2	77	M	V	50	-	1977 (D)	156 (D)	Não	Não	Não	III	P
P3	89	M	V	46	-	1978 (D)	-	Não	Não	Não	II	P, T
P4	65	F	T	45	120	-	-	-	Não	-	I	P
P5	62	F	V	37	2	1978 (D) 1990 (R)	-	Não	Não	II	II	P, T
P6	68	F	D	55	-	1975 (D) 1975 (C)	-	Não	Não	Não	II	T
P7	77	F	V	46	60	1979 (R) 1983 (D)	300 (D)	Sim	II	II	Não	T
P8	76	M	V	70	12	1969 (D) 1984 (C) 1984 (R)	252 (D)	Sim	Não	Não	Não	-
P9	79	F	V	70	-	1960 (D) 1984 (C) 1990 (D)	-	Não	Não	Não	Não	-
P10	79	F	V	68	-	1959 (D) 1975 (C) 1979 (R)	-	Sim	Não	Não	Não	-
P11	60	F	V	43	3	1976 (D) 1979 (R)	180 (D) 36 (R)	Sim	Não	Não	Não	-
P12 <sup>g</sup>	70	F	V	53	96	-	-	Não	Não	Não	I	P
P13	70	M	V	44	-	1963 (D) 1984 (R) 1988 (C)	300 (D) 60 (R) 36 (C)	Sim	Não	Não	Não	-
P14	76	F	I	53	-	1968 (D) 1984 (C) 1987 (R)	60 (D) n/r (C) 24 (R)	Sim	Não	Não	Não	-
P15	61	F	V	46	48	1972 (D) 1975 (C) 1978 (D)	36 (D) 180 (C) 96 (D)	Não	Não	II	Não	T

conclusão

ID	Idade	Gên.	Classificação de Madri ao diagnóstico <sup>a</sup>	Tempo (em anos) do diagnóstico	Atraso (meses) <sup>b</sup>	Monoterapia (ano de início)	Meses de Monoterapia <sup>c</sup>	PQT multibacilar	Reações hansênicas <sup>d</sup>			Terapia das reações <sup>e</sup>
									Antes	Durante	Após	
P16	66	M	D	46	36	1970 (D) 1980 (C)	120 (D)	Não	II	II	Não	P, T

<sup>a</sup> Classificação de Madri: V = virchowiano; D = dimorfo; T = tuberculoide.

<sup>b</sup> O atraso no diagnóstico foi definido como o tempo (em meses) desde a percepção do primeiro sinal ou sintoma neurocutâneo até o início do tratamento.

<sup>c</sup> Drogas: D = dapsona; R = rifampicina; C = clofazimina.

<sup>d</sup> Reações hansênicas: tipo I = reação reversa; tipo II = eritema nodoso hansênico; tipo III = neurite isolada; não = não houve relato de reação.

<sup>e</sup> Tratamento reações hansênicas: P = prednisona; T = talidomida.

<sup>f</sup> Indica informação ausente no prontuário do paciente.

<sup>g</sup> Paciente oriundo do Rio de Janeiro, razão pela qual os dados estão incompletos.

Fonte: dados obtidos na pesquisa e publicados em Do Espírito Santo *et al.* (2022).



**Tabela 2: Avaliação das alterações ósseas rinomaxilofaciais e detecção de SRMr em pacientes com mais de 35 anos de diagnóstico de hanseníase (Grupo 1)**

ID	Ossos frontal, zigomático, lacrimal	Espinha nasal anterior	Processo alveolar da maxila (anterior)	Palato duro (processo palatino da maxila)	Septo nasal	Corneto nasal inferior	Corneto nasal média	Abertura piriforme	Ossos nasais	Processo alveolar da maxila (posterior)	SRMr <sup>a</sup>	Figura
		I	II	III + IV		V		VI	VII			
	Osteíte	Reabsorção <sub>b</sub>	Reabsorção <sub>b</sub>	Afinamento / descontinuidades ósseas	Perfuração <sub>b</sub>	Atrofia <sup>b</sup>	Atrofia <sup>b</sup>	Perda de nitidez <sup>b</sup>	Reabsorção <sub>b</sub>	Reabsorção <sub>b</sub>		
P1	Sim	++	++	Sim	++	++	++	++	++	+	Total	Figura 15
P2	Não	++	+	Não	++	+	+	++	+	-	Total	
P3	Não	+	+	Não	-	+	+	-	-	+	Não	
P4	Não	-	++	Não	-	+	-	-	-	+	Não	
P5	Não	+	++	Sim	-	-	-	-	-	++	Não	
P6	Não	-	++	Sim	-	-	-	-	-	++	Não	
P7	Não	++	+	Sim	++	+	+	++	+	+	Total	Figura 16
P8	Não	++	+	Não	+	+	+	++	++	++	Total	Figura 17
P9	Não	++	++	Sim	-	+	+	+	+	++	Parcial	
P10	Não	++	++	Não	-	-	-	+	++	+	Não	Figura 18
P11	Não	+	++	Sim	-	-	-	+	++	++	Parcial	
P12	Não	+	+	Não	-	-	-	-	-	+	Não	
P13	Sim	-	+	Não	-	-	++	+	-	+	Parcial	
P14	Não	-	++	Sim	-	-	-	-	+	++	Não	
P15	Não	+	+	Não	-	-	-	++	++	-	Parcial	
P16	Não	+	+	Sim	-	+	-	+	+	++	Não	

<sup>a</sup> Adaptada dos critérios definidos por Andersen e Manchester (1992) (ver Métodos).

<sup>b</sup> - nenhuma, + leve a moderada, ++ grave.

Fonte: elaborada a partir dos dados obtidos na pesquisa (2019) e publicada em Do Espírito Santo *et al.* (2022).

Tabela 3: Detecção de SRMc em pacientes com mais de 35 anos de diagnóstico de hanseníase (Grupo 1)

ID	Nariz “em sela”	Terço médio côncavo da face com nariz “afundado”	Retrognatia maxilar (ANS reduzido) <sup>a</sup>	Lábio superior invertido	Classificação geral das alterações faciais (pontuação)	SRMc <sup>b</sup>	SRMr <sup>c</sup>
P1	Grave	Sim	Sim	Sim	Substancial (7)	Sim	Total
P2	Grave	Sim	Não	Não	Substancial (5)	Sim	Total
P3	Não	Não	Sim	Sim	Moderada (2)	Não	Não
P4	Não	Não	Sim	Não	Leve (1)	Não	Não
P5	Leve	Não	Sim	Não	Moderada (2)	Não	Não
P6	Não	Não	Sim	Sim	Moderada (2)	Não	Não
P7	Grave	Sim	Sim	Sim	Substancial (7)	Sim	Total
P8	Moderado	Sim	Sim	Sim	Substancial (6)	Sim	Total
P9	Leve	Sim	Sim	Não	Moderada (4)	Não	Parcial
P10	Não	Não	Não	Não	Normal (0)	Não	Não
P11	Leve	Não	Sim	Sim	Moderada (3)	Não	Parcial
P12	Não	Não	Não	Não	Normal (0)	Não	Não
P13	Leve	Não	Não	Não	Leve (1)	Não	Parcial
P14	Não	Não	Sim	Sim	Moderada (2)	Não	Não
P15	Moderado	Sim	Não	Não	Moderada (4)	Não	Parcial
P16	Não	Não	Não	Não	Normal (0)	Não	Não

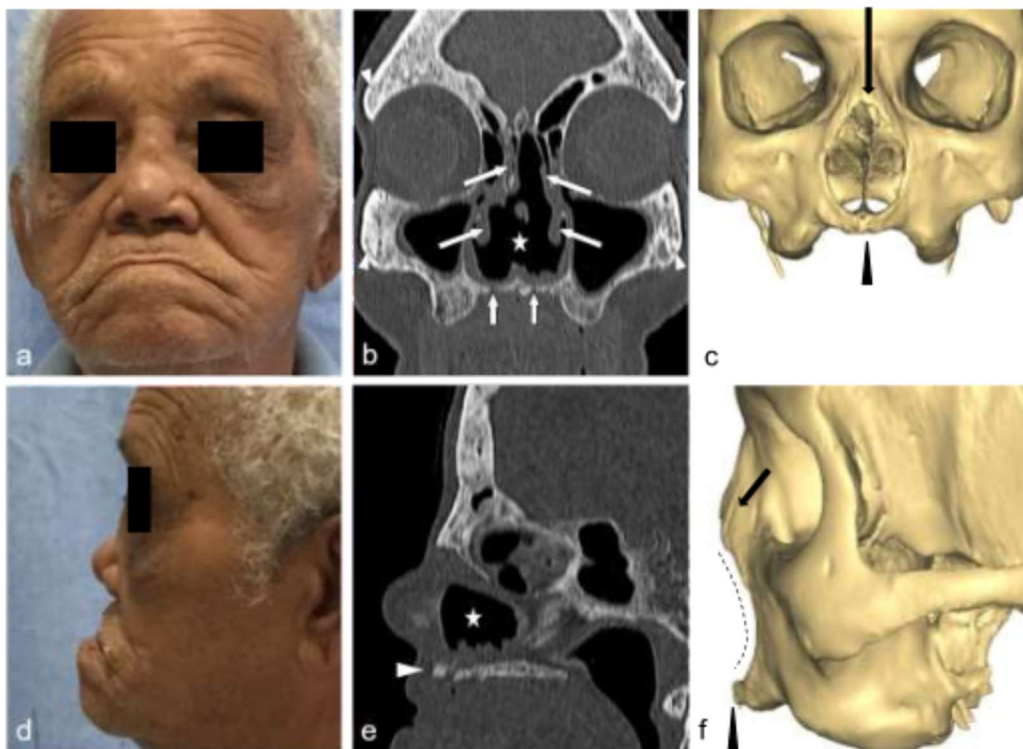
<sup>a</sup> ANS mede a projeção/retrusão maxilar em relação à base do crânio, sendo A = ponto A (concavidade máxima da maxila vista sagitalmente); N = *nasion*; S = ponto médio da sela túrcica (fossa pituitária).

<sup>b</sup> Critérios clínicos SRM (SRMc), conforme definido em Métodos.

<sup>c</sup> SRM radiológica adaptada dos critérios definidos por Andersen e Manchester (1992) – ver Métodos.

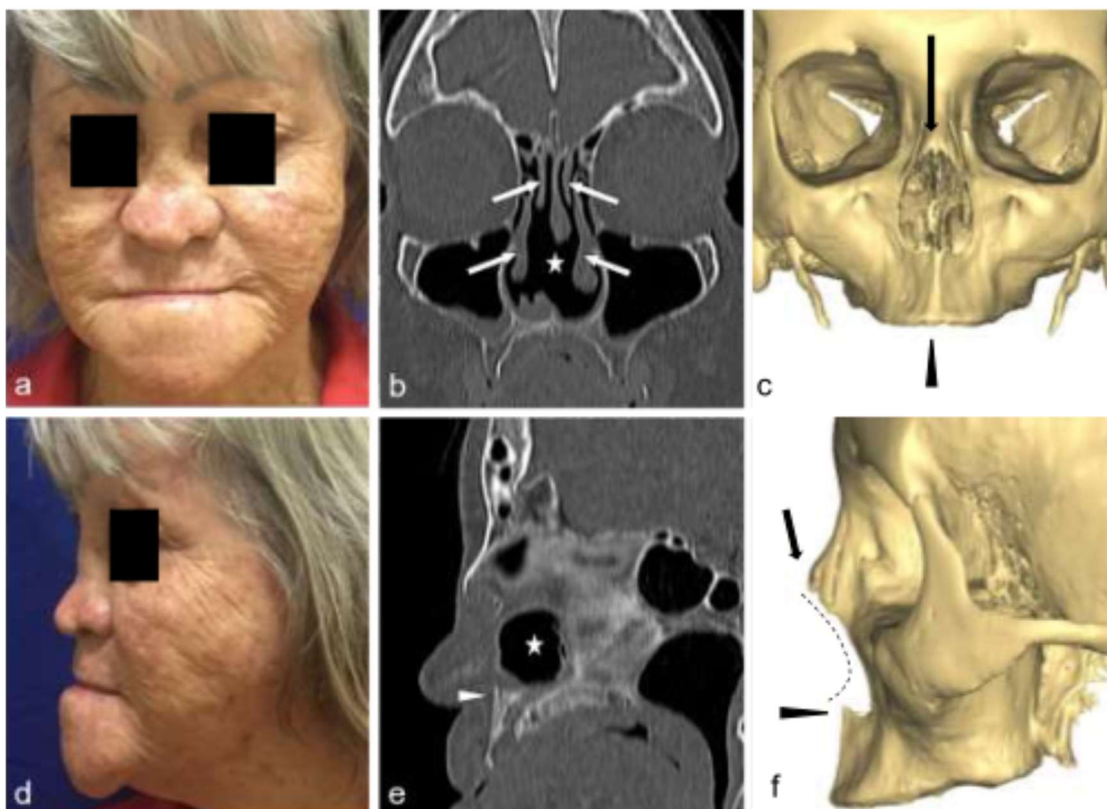
Fonte: elaborada a partir dos dados obtidos na pesquisa (2019) e publicada em Do Espírito Santo *et al.* (2022).

**Figura 15: Paciente P1, sexo masculino, 87 anos, com SRMc e SRMr total**



Legenda: **A.** Aspecto facial frontal mostrando alterações do perfil facial, compreendendo nariz “em sela” acentuado e que estava afundado, terço médio côncavo da face e retrognatia maxilar com lábio superior invertido, atendendo ao quadro clínico de critérios da SRM. **B.** Imagem coronal de TC mostrando atrofia dos cornetos nasais médio e inferior (setas longas), grande perfuração do septo nasal (estrela), adelgaçamento do palato duro com descontinuidades focais (setas curtas), além de espessamento e esclerose de ossos zigomáticos e frontais, consistentes com osteíte (pontas de seta). **C.** Imagem de TC de reconstrução 3D (vista anterior) mostrando perda de nitidez da abertura piriforme, deformidade e reabsorção dos ossos nasais (seta) e reabsorção acentuada e em crescente da parte central do processo alveolar da maxila (ponta de seta). **D.** Aspecto facial lateral mostrando alterações substanciais do perfil facial, incluindo “nariz em sela” grave. **E.** Imagem de TC sagital mostrando reabsorção acentuada da espinha nasal anterior (ponta de seta) e grande perfuração do septo nasal (estrela). **F.** Imagem da TC de reconstrução 3D (vista lateral) mostrando reabsorção da espinha nasal anterior (ponta de seta) e ossos nasais (seta), bem como perda de nitidez da abertura piriforme (linha tracejada). Fonte: elaborada a partir de dados obtidos na pesquisa (2020) e publicada em Do Espírito Santo *et al.* (2022).

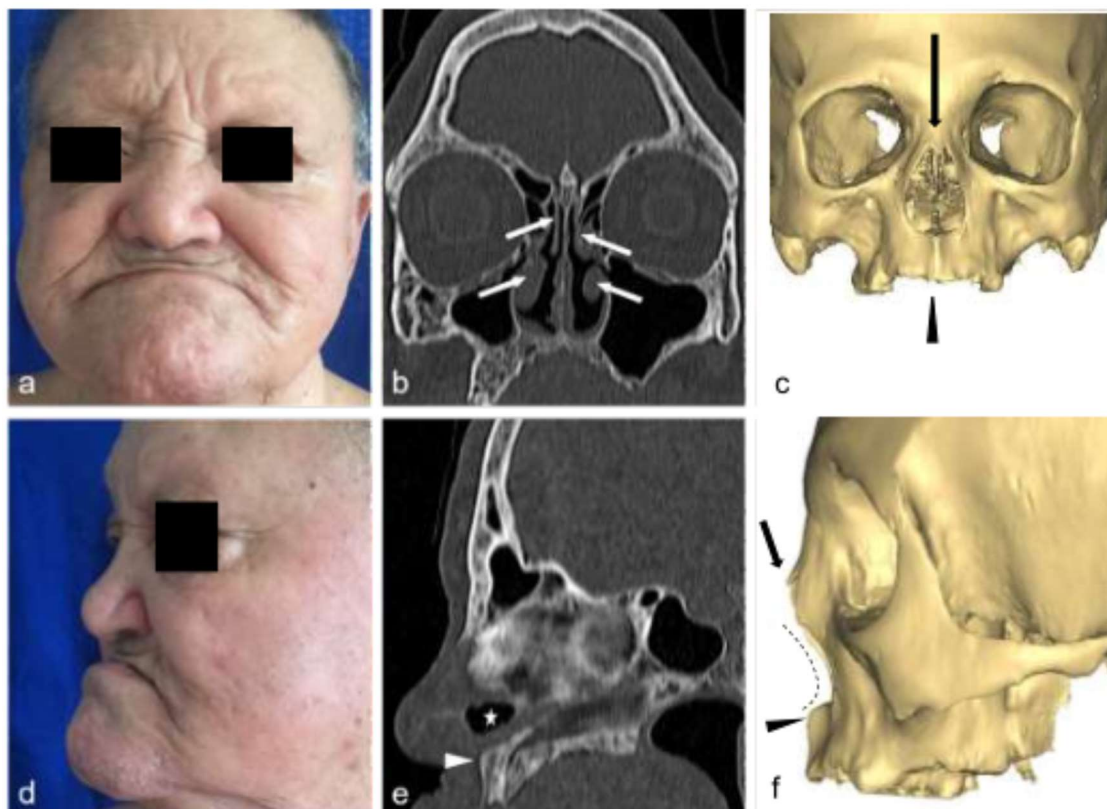
**Figura 16: Paciente P7, feminino, 77 anos, com SRMc e SRMr total**



Legenda: **A.** Aspecto frontal facial mostrando alterações do perfil facial, incluindo “nariz em sela” moderado, que estava afundado, terço médio côncavo da face e retrognatia maxilar com lábio superior invertido, atendendo ao quadro clínico de critérios da SRM. **B.** Imagem coronal de TC mostrando reabsorção dos cornetos nasais médio e inferior (setas) e grande perfuração do septo nasal (estrela). **C.** Imagem da TC de reconstrução 3D (vista anterior) mostrando reabsorção dos ossos nasais (seta) e de processo alveolar da maxila (cabeça de seta). **D.** Aspecto facial lateral mostrando alterações substanciais do perfil facial, incluindo nariz afundado (retraído). **E.** Imagem de TC sagital mostrando reabsorção acentuada da espinha nasal anterior (ponta de seta) e grande perfuração do septo nasal (estrela). **F.** Imagem da TC de reconstrução 3D (vista lateral) mostrando reabsorção da espinha nasal anterior (ponta de seta), reabsorção dos ossos nasais (seta) e perda de nitidez da abertura piriforme (linha tracejada).

Fonte: elaborada a partir de dados obtidos na pesquisa (2020) e publicada em Do Espírito Santo *et al.* (2022).

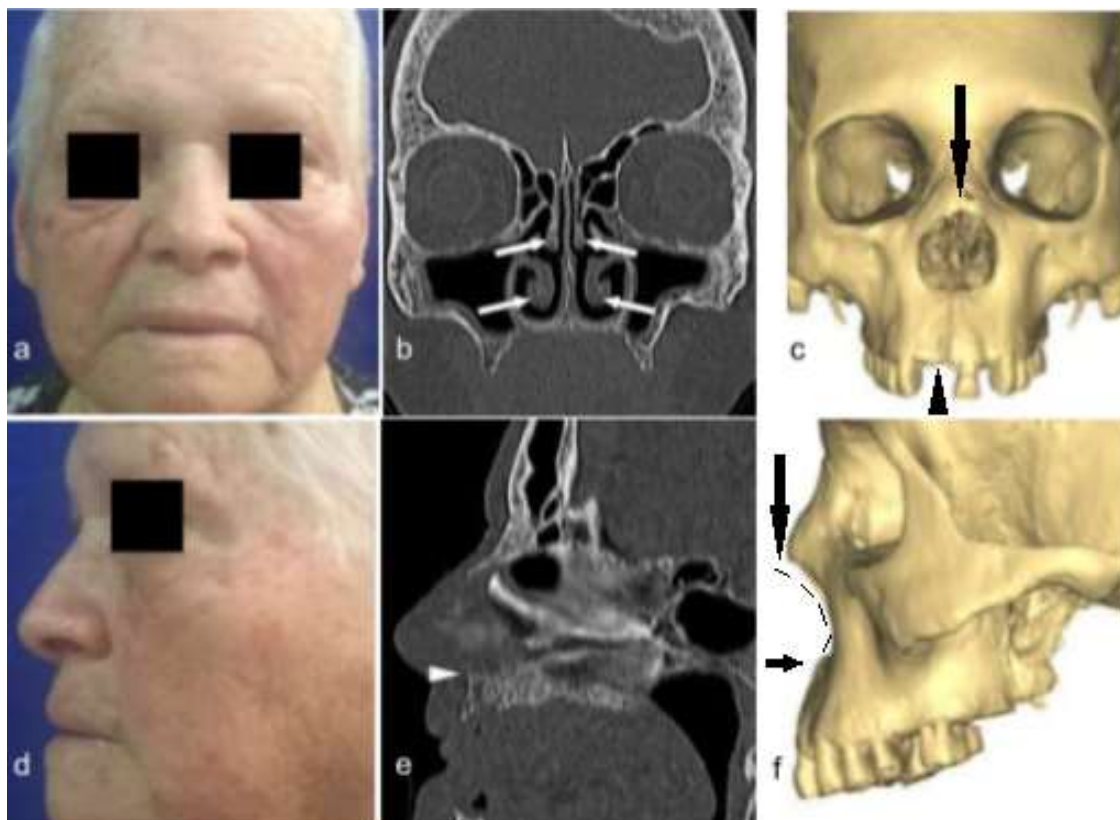
**Figura 17: Paciente P8, masculino, 76 anos, com SRMc e SRMr total**



Legenda: **A.** Aspecto frontal facial mostrando alterações do perfil facial, incluindo “nariz em sela” moderado, que estava afundado, terço médio côncavo da face e retrognatia maxilar com lábio superior invertido, atendendo ao quadro clínico de critérios da SRM. **B.** Imagem coronal de TC mostrando atrofia variável dos cornetos nasais médio e inferior (setas). **C.** Imagem da TC de reconstrução 3D (vista anterior) mostrando reabsorção dos ossos nasais (seta) e processo alveolar da maxila (ponta de seta). **D.** Aspecto facial lateral mostrando alterações substanciais no perfil facial, incluindo nariz afundado (retraído). **E.** Imagem de TC sagital mostrando acentuada reabsorção da espinha nasal anterior (ponta de seta) e perfuração do septo nasal (estrela). **F.** Imagem de TC de reconstrução 3D (vista lateral) mostrando acentuada reabsorção da espinha nasal anterior (ponta de seta) e ossos nasais (seta), bem como perda de nitidez da abertura piriforme (linha tracejada).

Fonte: elaborada a partir de dados obtidos na pesquisa (2020) e publicada em Do Espírito Santo *et al.* (2022).

**Figura 18: Paciente P10, feminino, 79 anos, sem SRMc e sem SRMr**



Legenda: **A.** Aspecto frontal da face com perfil facial normal. **B.** Imagem coronal de TC mostrando cornetos nasais médios e inferiores normais (setas). **C.** Imagem da TC de reconstrução 3D (vista anterior) mostrando reabsorção dos ossos nasais (seta) e da região anterior do processo alveolar da maxila (cabeça de seta). **D.** Aspecto lateral da face com perfil facial normal. **E.** Imagem de TC sagital mostrando reabsorção da espinha nasal anterior (ponta de seta) e sem perfuração do septo nasal. **F.** Imagem da TC de reconstrução 3D (vista lateral) mostrando acentuada reabsorção da espinha nasal anterior (ponta de seta), reabsorção dos ossos nasais (seta) e perda de nitidez da abertura piriforme (linha tracejada).

Fonte: elaborada a partir de dados obtidos na pesquisa (2020) e publicada em Do Espírito Santo *et al.* (2022).

**Tabela 4: Medidas cefalométricas em imagens de TC de pacientes com mais de 35 anos de diagnóstico de hanseníase**

ID	Idade	Gên.	Altura maxilar (mm)	Largura maxilar (mm)	Comprimento anteroposterior da maxila (mm)	Ângulo nasofrontal (°)	ANS <sup>a</sup> (°)	Volume maxilar (cm <sup>3</sup> )	SRM clínica <sup>b</sup>	SRM radiológica <sup>c</sup>
P1	87	M	6,5	62,6	42,7	151,8	84,0	19,3	Sim	Total
P7	77	F	19,8	53,9	45,2	150,3	82,4	9,0	Sim	Total
P8	76	M	16,4	56,8	47,1	164,8	81,2	16,4	Sim	Total
P10	79	F	24,5	61,4	51,4	152,7	85,2	29,6	Não	Não

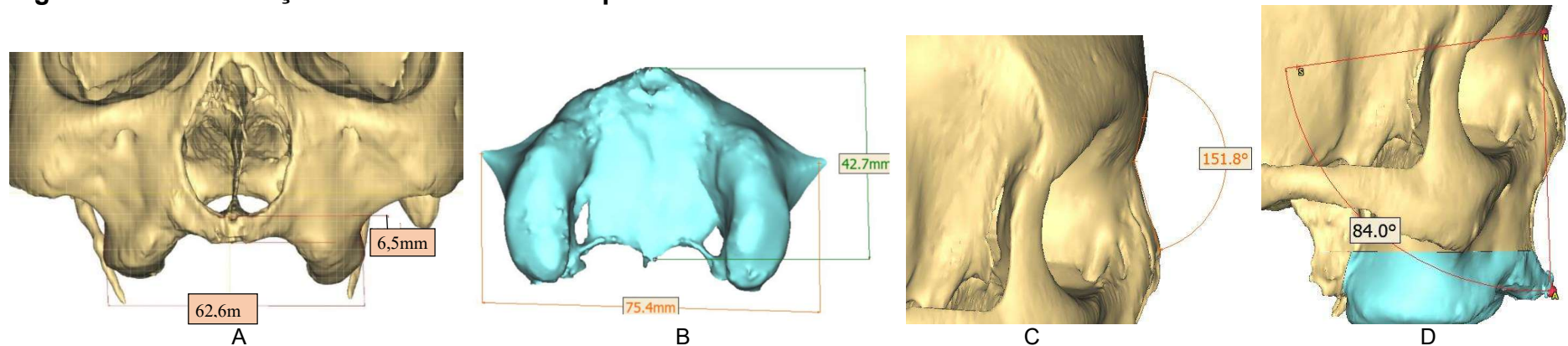
<sup>a</sup> Projeção/retrusão maxilar em relação à base do crânio, sendo: A = ponto A (concavidade máxima da maxila vista sagitalmente), N = *nasion*, S = ponto médio da sela túrcica (fossa pituitária).

<sup>b</sup> Critérios clínicos SRM conforme definido pela autora (ver Métodos).

<sup>c</sup> Critérios radiológicos SRM adaptados dos critérios definidos por Anderson e Manchester (1992) (ver Métodos).

Fonte: elaborada a partir de dados obtidos na pesquisa (2020) e publicada em Do Espírito Santo *et al.* (2022).

**Figura 19: Reconstrução 3D e cefalometria do paciente P1**



Legenda: **A.** Altura (vertical) e largura (horizontal) do maxilar. **B.** Comprimento anteroposterior da maxila. **C.** Ângulo nasofrontal. **D.** Ângulo ANS (reduzido = retrognatia maxilar); volume maxilar (azul) medido no nível inferior 1 (horizontal através da abertura piriforme).

Fonte: elaborada com o Proplan CMF® a partir de dados obtidos na pesquisa (2020).

## 5.2 ETAPA II

### 5.2.1 Participantes

Nesta etapa, foram analisados os 3 grupos de pacientes recrutados para o estudo, descritos a seguir.

- a) **Grupo 1 (casos):** composto por 16 pacientes afetados pela hanseníase, com mais de 35 anos de diagnóstico de doença, residentes no HCPF, sendo 10 mulheres e 6 homens com idades entre 60-89 anos, cujos dados clínicos já foram descritos na Fase 1 e apresentados na Tabela 1.
- b) **Grupo 2 (casos):** composto por 21 pacientes afetados pela hanseníase, com menos de 15 anos de diagnóstico de doença, atendidos na UBSJA, sendo 9 mulheres e 12 homens; a mediana de idade foi de 54 anos (variação de 33-68); idade de 50 (32-68) anos no diagnóstico, com tempo decorrido do diagnóstico até a entrevista de 4 anos (0-15). Quanto à classificação, 9 tinham hanseníase na forma virchowiana; 5, dimorfa e 7, tuberculoide (Tabela 5). No que tange à terapia, 14 pacientes receberam PQT multibacilar, 6 receberam PQT paucibacilar e 1 recebeu o esquema alternativo. As reações hansênicas tipo 1 e tipo 2 antes, durante ou após o tratamento para hanseníase foram registradas em 17 pacientes. No tratamento dessas reações, foram usados prednisona, anti-inflamatórios não esteroidais e talidomida.
- c) **Grupo 3 (controles):** composto por 37 pacientes que foram atendidos no Hucam por outras razões que não a hanseníase, mas que exigiam a realização de TC de ossos da face. Esses pacientes foram pareados por idade e sexo com os 37 pacientes dos Grupos 1 e 2 (casos). As idades dos controles (mediana 62, IIQ 57-70, intervalo 33-92 anos) corresponderam às de todos os casos combinados (mediana 62, IIQ 58 - 70, intervalo 33-89 anos), tal como as quantidades de pacientes do sexo masculino (18) e feminino (19) (Tabela 6). As tomografias computadorizadas foram solicitadas, principalmente, por otorrinolaringologistas (19/37), seguidos por médicos de clínica geral (10) e cirurgiões de cabeça e pescoço (4). Sinusite ou rinite foi a principal indicação em 16 casos (dos quais 11 crônicos), incluindo 3 com



imunodeficiência/imunossupressão (uma quimioterapia, uma timectomia, um transplante renal). Cinco pacientes foram encaminhados por razões relacionadas ao diagnóstico de seguimento pós-tratamento de carcinomas. Não foram registrados casos de trauma ou história de alteração radiológica craniofacial congênita.

Tabela 5: Classificação, tratamento e reações em pacientes com menos de 15 anos de diagnóstico de hanseníase (Grupo 2)

ID	Idade	Gên.	Classificação de Madri ao diagnóstico <sup>a</sup>	Tempo (em anos) do diagnóstico até a entrevista	Atraso (meses) <sup>b</sup>	Poliquimioterapia <sup>c</sup>	Reações hansênicas <sup>d</sup>			Terapia das reações <sup>e</sup>
							Antes	Durante	Após	
P17	61	F	V	9	9	MB	Não	Não	Não	-
P18	47	F	V	15	36	MB	Não	II	Não	T
P19	46	F	V	3	36	MB	Não	II	II	P, T
P20	59	M	V	4	24	MB	Não	Não	Não	-
P21	37	M	T	5	12	MB	Não	Não	Não	-
P22	43	F	V	8	-	MB	Não	II	II	P, A, T
P23	58	F	T	1	24	PB	Não	I	Não	P, A
P24	55	M	V	13	2	MB	Não	II	II	P, T
P25	59	M	V	0	60	MB	II	Não	Não	-
P26	62	M	D	2	72	MB	I	I	Não	P
P27	58	F	D	1	4	MB	Não	I	Não	P
P28	58	M	V	1	2	MB	Não	I	Não	P, A
P29	57	M	D	3	8	MB	I	I	I	P
P30	63	M	V	1	8	AT	Não	I	Não	P, A
P31	68	M	T	7	12	PB	Não	I	I	P, A
P32	59	M	T	3	12	PB	Não	I	I	P, A
P33	48	F	D	3	1	MB	Não	I	I	P, A
P34	38	M	T	2	4	PB	Não	I	I	P, A
P35	60	M	D	3	-	MB	Não	Não	I	A
P36	68	F	T	0	12	PB	Não	Não	Não	-
P37	33	F	T	0	12	PB	I	I	Não	P

<sup>a</sup> Classificação de Madri: V = virchowiano; D = dimorfo; T = tuberculoide.

<sup>b</sup> Número de meses desde a percepção do primeiro sinal ou sintoma neurocutâneo até o início do tratamento.

<sup>c</sup> Poliquimioterapia: multibacilar (MB) = dapsona, rifampicina, e clofazimina; paucibacilar (PB) = dapsona e rifampicina; alternativo (AT).

<sup>d</sup> Reações hansênicas: tipo I = reação reversa; tipo II = eritema nodoso hansênico; tipo III = neurite isolada; não = não houve relato de reação.

<sup>e</sup> Tratamento reações hansênicas: P = prednisona; T = talidomida A = anti-inflamatório não esteroide.

Fonte: elaborada a partir de dados obtidos na pesquisa (2019).

**Tabela 6: Características dos pacientes sem hanseníase (Grupo 3)**

continua

<b>Idade</b>	<b>Gên.</b>	<b>Sinais e sintomas</b>	<b>Especialidade médica solicitante da TC</b>	<b>Indicação</b>
61	F	Cefaleia crônica	Otorrinolaringologia	Sinusite crônica
63	M	Cefaleia	Clínica geral	Sinusite crônica
62	F	Assintomático, sem sinais de recorrência do tumor	Cirurgia de cabeça e pescoço	Controle após parotidectomia esquerda e radioterapia para carcinoma mioepitelial de parótida
58	F	Ausência de úvula, fibrose nasofaríngea, perfuração do septo nasal, colapso da ponta nasal	Otorrinolaringologia	Sequelas da arquitetura óssea da face por leishmaniose no passado
38	M	Desvio do septo nasal	Clínica geral	Rinite alérgica
47	F	Dor de cabeça, tosse noturna produtiva; radiografia de seios da face: agenesia do seio frontal direito e seio frontal esquerdo hipoplásico	Clínica geral	Pansinusite crônica
48	F	Hiposmia, disgeusia	Otorrinolaringologia	Rinossinusite crônica/neoplasia maligna da parede superior da nasofaringe
77	F	Hipoacusia na orelha esquerda	Otorrinolaringologia	Perda auditiva mista da orelha esquerda
43	F	Cefaleia crônica, obstrução nasal	Otorrinolaringologia	Sinusite crônica, obstrução nasal
76	F	Cefaleia, obstrução nasal, zumbido bilateral, otalgia crônica bilateral	Otorrinolaringologia	Rinossinusite/obstrução nasal
46	F	Dor na região do seio maxilar e obstrução nasal noturna	Otorrinolaringologia	Pansinusite
36	M	Obstrução nasal crônica, respiração bucal, desvio de septo à direita, laringite posterior, rinopatia, surdez neurosensorial	Otorrinolaringologia	Obstrução nasal e desvio de septo nasal
62	M	Sangramento sinusal, congestão nasal e febre	Clínica geral	Sinusite aguda (infecção fúngica? <sup>a</sup> ) e linfoma em quimioterapia, imunossuprimido
57	F	Infecção recorrente das vias aéreas superiores, bronquiectasias	Pneumologia	Rinossinusite crônica, imunodeficiência pós-timectomia
67	F	Secreção nasal fétida, tosse seca, cefaleia	Clínica geral	Sinusite crônica
55	M	Obstrução nasal crônica, dor de cabeça, tosse seca	Otorrinolaringologia	Sinusite crônica
56	M	Episódios recorrentes de sinusite, transplantado renal	Otorrinolaringologia	Rinossinusite crônica, desvio de septo direito
58	M	Desvio de septo nasal, respiração bucal	Otorrinolaringologia	Desvio de septo nasal
59	M	Desvio de septo nasal	Otorrinolaringologia	Sinusite crônica, rinite alérgica
70	M	Cefaleia crônica, dor na região malar da face bilateralmente	Otorrinolaringologia	Sinusite crônica
70	F	Obstrução nasal constante	Otorrinolaringologia	Rinite alérgica, desvio de septo nasal

Idade	Gên.	Sinais e sintomas	Especialidade médica solicitante da TC	Indicação
60	M	Obstrução nasal	Otorrinolaringologia	Desvio de septo esquerdo
86	M	Congestão de cornetos nasais, cefaleia	Otorrinolaringologia	Cefaleia
60	M	Rinorreia, obstrução nasal, roncos noturnos	Otorrinolaringologia	Sinusite crônica
33	F	Lúpus eritematoso sistêmico com neutropenia febril	Clínica geral	Pneumonia
76	F	Cefaleia	Otorrinolaringologia	Osteoma (tumor ósseo benigno) em seio frontal esquerdo, sinusite crônica
68	F	Avaliação pré-operatória da região nasal para reconstrução tridimensional	Cirurgia geral	Sequela nasal após cirurgia de neoplasia maligna de pele
66	F	Quadro clínico compatível com parotidite	Cirurgia de cabeça e pescoço	Parotidite, carcinoma papilar da tireoide tratada com cirurgia e iodoterapia
76	M	Assintomático	Cirurgia de cabeça e pescoço	Carcinoma espinocelular de face previamente operado, evoluindo com fístula salivar
67	M	Dor, edema e drenagem de secreção purulenta na gengiva superior, diabetes <i>mellitus</i>	Clínica geral	Abcesso na gengiva superior
60	F	Hiposmia, hipogeusia, rouquidão, cefaleia	Neurologia	Hiposmia
77	M	Carcinoma basocelular no canto interno da órbita direita	Cirurgia de cabeça e pescoço	Carcinoma basocelular na órbita direita submetido a exenteração e radioterapia complementar
79	F	Tosse, febre, astenia, hiporexia, disfonia, disfagia	Clínica geral	Linfoma não Hodgkin com lesão orofaríngea
60	M	Lesão ulcerada em pálpebra inferior direita	Clínica geral	Carcinoma basocelular em pálpebra inferior direita
68	M	Febre de origem indeterminada; poliartralgia, eosinofilia periférica	Clínica geral	Febre de origem indeterminada Paraneoplasia? Vasculite? <sup>a</sup>
80	F	Otalgia da orelha direita, dor à palpação da articulação temporomandibular	Otorrinolaringologia	Otalgia da orelha direita, avaliação da articulação temporomandibular
92	M	Disfagia, videolaringoscopia evidenciou lesão infiltrativa em seio piriforme direito, com edema de parede laríngea, sem obstrução das vias aéreas	Geriatria	Neoplasia maligna de orofaringe

<sup>a</sup> Transcrito da solicitação médica da TC.

Fonte: elaborada com dados obtidos na pesquisa (2019).

### 5.2.2 Alterações ósseas rinomaxilofaciais

Notou-se forte evidência de diferenças entre todos os pacientes com história de hanseníase (Grupo 1 e Grupo 2 combinados) e controles (sem hanseníase) apenas na alteração do processo alveolar anterior da maxila, que apresentou

reabsorção/atrofia grave na metade (8/16) dos pacientes do Grupo 1, em 28,6% (6/21) dos pacientes do Grupo 2, mas em apenas 10,8% (4/37) dos controles ( $p = 0,003$ ). Para o processo alveolar posterior da maxila, a evidência foi muito mais fraca: 43,8% (7/16) dos pacientes do Grupo 1 e 47,6% (10/21) dos pacientes Grupo 2 apresentaram reabsorção/atrofia grave em comparação com 27,0% (10/37) dos pacientes-controles ( $p = 0,09$ ).

A evidência de diferenças entre os três grupos foi determinada principalmente pela reabsorção/atrofia grave, mais frequente entre os pacientes do Grupo 1 em comparação com os pacientes do Grupo 2 e os controles. A reabsorção/atrofia grave dos ossos nasais foi observada em 31,3% (5/16) dos pacientes do Grupo 1, ao passo que não foi registrada em nenhum paciente do Grupo 2, sendo constatada em apenas 1 controle ( $p = 0,01$ ); a abertura nasal teve alterações graves em 31,3% (5/16) dos pacientes do Grupo 1, o que não foi notado nos pacientes do Grupo 2, sendo constatada em 2 controles ( $p = 0,04$ ); nos pacientes do Grupo 1, o septo nasal apresentava alterações graves ou leves a moderadas em 25,0% (4/16), sendo registrada em 1 paciente do Grupo 2 e em 1 controle ( $p = 0,02$ ).

O escore de alteração óssea rinomaxilofacial foi maior em pacientes do Grupo 1 (mediana 7, IIQ 5,5-10,5) do que em pacientes do Grupo 2 (mediana 5, IIQ 3-7) e controles (mediana 5, IIQ 2-7) (Tabela 15, Gráfico 1). Embora na comparação com os controles os pacientes do Grupo 2 tenham apresentado maior prevalência de alterações nos cornetos nasais e processos alveolares da maxila, essas diferenças não foram apoiadas por evidências estatísticas, sendo a mediana do escore maxilofacial a mesma em ambos os grupos ( $p = 0,544$ ).

As alterações graves nos pacientes-controles incluíram 1 caso com sequelas de leishmaniose mucocutânea compreendendo fibrose nasofaríngea, ausência de úvula, perfuração do septo nasal e colapso da ponta nasal, 1 caso de carcinoma espinocelular de face previamente operado e 1 caso de carcinoma basocelular da órbita direita submetida a exenteração e radioterapia complementar. Dentre os controles, 3 pacientes apresentaram reabsorção grave da espinha nasal anterior, sendo constatados 1 paciente com lúpus eritematoso sistêmico e 2 com história de sinusite crônica. Ainda no que se refere aos controles, 4 pacientes tiveram reabsorção grave do processo alveolar da maxila (anterior), dos quais 3 apresentavam todos os

16 dentes superiores perdidos; 1 apresentou perda de 13 dentes superiores, incluindo os 4 incisivos centrais. Reabsorção severa do processo alveolar da maxila (posterior) foi observada em 10 pacientes-controles, dos quais 7 apresentavam perda de todos os 16 dentes superiores e os outros 3 haviam perdido 10-13 dentes superiores. Foram registrados 21 pacientes-controles com afinamento do palato duro com descontinuidades ósseas, possivelmente atribuídas à osteoporose e/ou perda de dentes (11 desses pacientes com ausência total dos 16 dentes superiores; 5 pacientes com ausência de 8-13 e os 5 pacientes restantes com ausência de 1-6 dentes superiores).

**Tabela 7: Alterações ósseas rinomaxilofaciais em pacientes afetados pela hanseníase (Grupos 1 e 2) e sem hanseníase (Grupo 3, controles)**

continua

Aspecto	Alteração†	Grupo 1 (n=16)	Grupo 2 (n=21)	Grupo 3 (n=37)	p-valor ‡ (Grupo 3 vs. Grupos 1 + 2)	p-valor ‡ (Grupo 3 vs. Grupo 2 vs. Grupo 1)	p-valor‡ (Grupo 2 vs. Grupo 1)																																																																																																																																								
<b>Osteíte</b>	Não	14 (87,5%)	18 (85,7%)	33 (89,2%)	1,000	0,901	1,000																																																																																																																																								
	Sim	2 (12,5%)	3 (14,3%)	4 (10,8%)				<b>Ossos nasais</b>	Nenhuma	6 (37,5%)	15 (71,4%)	21 (56,8%)	0,223	0,012	0,012	Leve a moderada	5 (31,3%)	6 (28,6%)	15 (40,5%)	Grave	5 (31,3%)	0 (0,0%)	1 (2,7%)	<b>Espinha nasal anterior</b>	Nenhuma	4 (25,0%)	12 (57,1%)	21 (56,8%)	0,211	0,069	0,070	Leve a moderada	6 (37,5%)	7 (33,3%)	13 (35,1%)	Grave	6 (37,5%)	2 (9,5%)	3 (8,1%)	<b>Abertura nasal anterior</b>	Nenhuma	6 (37,5%)	13 (61,9%)	22 (59,5%)	0,488	0,044	0,018	Leve a moderada	5 (31,3%)	8 (38,1%)	13 (35,1%)	Grave	5 (31,3%)	0 (0,0%)	2 (5,4%)	<b>Septo nasal</b>	Nenhuma	12 (75,0%)	20 (95,2%)	36 (97,3%)	0,231	0,020	0,072	Leve a moderada	1 (6,3%)	1 (4,8%)	0 (0,0%)	Grave	3 (18,8%)	0 (0,0%)	1 (2,7%)	<b>Corneto nasal inferior</b>	Nenhuma	8 (50,0%)	11 (52,4%)	20 (54,1%)	0,781	0,800	0,722	Leve a moderada	7 (43,8%)	7 (33,3%)	15 (40,5%)	Grave	1 (6,3%)	3 (14,3%)	2 (5,4%)	<b>Corneto nasal médio</b>	Nenhuma	9 (56,3%)	16 (76,2%)	26 (70,3%)	0,403	0,370	0,408	Leve a moderada	5 (31,3%)	3 (14,3%)	10 (27,0%)	Grave	2 (12,5%)	2 (9,5%)	1 (2,7%)	<b>Palato duro</b>	Normal	8 (50,0%)	12 (57,1%)	16 (43,2%)	0,414	0,592	0,746	Anormal	8 (50,0%)	9 (42,9%)	21 (56,8%)	<b>Processo alveolar da maxila (anterior)</b>	Nenhuma	0 (0,0%)	6 (28,6%)	18 (48,7%)	0,003	0,001	0,051	Leve a moderada	8 (50,0%)	9 (42,9%)	15 (40,5%)	Grave	8 (50,0%)	6 (28,6%)	4 (10,8%)	<b>Processo alveolar da maxila (posterior)</b>	Nenhuma	2 (12,5%)	2 (9,5%)	11 (29,7%)	0,093	0,299	1,000	Leve a moderada	7 (43,8%)	9 (42,9%)	16 (43,2%)
<b>Ossos nasais</b>	Nenhuma	6 (37,5%)	15 (71,4%)	21 (56,8%)	0,223	0,012	0,012																																																																																																																																								
	Leve a moderada	5 (31,3%)	6 (28,6%)	15 (40,5%)																																																																																																																																											
	Grave	5 (31,3%)	0 (0,0%)	1 (2,7%)																																																																																																																																											
<b>Espinha nasal anterior</b>	Nenhuma	4 (25,0%)	12 (57,1%)	21 (56,8%)	0,211	0,069	0,070																																																																																																																																								
	Leve a moderada	6 (37,5%)	7 (33,3%)	13 (35,1%)																																																																																																																																											
	Grave	6 (37,5%)	2 (9,5%)	3 (8,1%)																																																																																																																																											
<b>Abertura nasal anterior</b>	Nenhuma	6 (37,5%)	13 (61,9%)	22 (59,5%)	0,488	0,044	0,018																																																																																																																																								
	Leve a moderada	5 (31,3%)	8 (38,1%)	13 (35,1%)																																																																																																																																											
	Grave	5 (31,3%)	0 (0,0%)	2 (5,4%)																																																																																																																																											
<b>Septo nasal</b>	Nenhuma	12 (75,0%)	20 (95,2%)	36 (97,3%)	0,231	0,020	0,072																																																																																																																																								
	Leve a moderada	1 (6,3%)	1 (4,8%)	0 (0,0%)																																																																																																																																											
	Grave	3 (18,8%)	0 (0,0%)	1 (2,7%)																																																																																																																																											
<b>Corneto nasal inferior</b>	Nenhuma	8 (50,0%)	11 (52,4%)	20 (54,1%)	0,781	0,800	0,722																																																																																																																																								
	Leve a moderada	7 (43,8%)	7 (33,3%)	15 (40,5%)																																																																																																																																											
	Grave	1 (6,3%)	3 (14,3%)	2 (5,4%)																																																																																																																																											
<b>Corneto nasal médio</b>	Nenhuma	9 (56,3%)	16 (76,2%)	26 (70,3%)	0,403	0,370	0,408																																																																																																																																								
	Leve a moderada	5 (31,3%)	3 (14,3%)	10 (27,0%)																																																																																																																																											
	Grave	2 (12,5%)	2 (9,5%)	1 (2,7%)																																																																																																																																											
<b>Palato duro</b>	Normal	8 (50,0%)	12 (57,1%)	16 (43,2%)	0,414	0,592	0,746																																																																																																																																								
	Anormal	8 (50,0%)	9 (42,9%)	21 (56,8%)																																																																																																																																											
<b>Processo alveolar da maxila (anterior)</b>	Nenhuma	0 (0,0%)	6 (28,6%)	18 (48,7%)	0,003	0,001	0,051																																																																																																																																								
	Leve a moderada	8 (50,0%)	9 (42,9%)	15 (40,5%)																																																																																																																																											
	Grave	8 (50,0%)	6 (28,6%)	4 (10,8%)																																																																																																																																											
<b>Processo alveolar da maxila (posterior)</b>	Nenhuma	2 (12,5%)	2 (9,5%)	11 (29,7%)	0,093	0,299	1,000																																																																																																																																								
	Leve a moderada	7 (43,8%)	9 (42,9%)	16 (43,2%)																																																																																																																																											
	Grave	7 (43,8%)	10 (47,6%)	10 (27,0%)																																																																																																																																											

conclusão

Aspecto	Alteração†	Grupo 1 (n=16)	Grupo 2 (n=21)	Grupo 3 (n=37)	p-valor ‡ (Grupo 3 vs. Grupos 1 + 2)	p-valor ‡ (Grupo 3 vs. Grupo 2 vs. Grupo 1)	p-valor‡ (Grupo 2 vs. Grupo 1)
<b>Escore rinomaxilofacial¶</b>	mediana (IIQ)	7 (5,5 - 10,5)	5 (3 - 7)	5 (2 - 7)	0,036	0,010	0,024

† Grau de reabsorção/atrofia para todas as características, exceto osteíte (presente/ausente) e palato duro (normal/afinamento com descontinuidades ósseas)

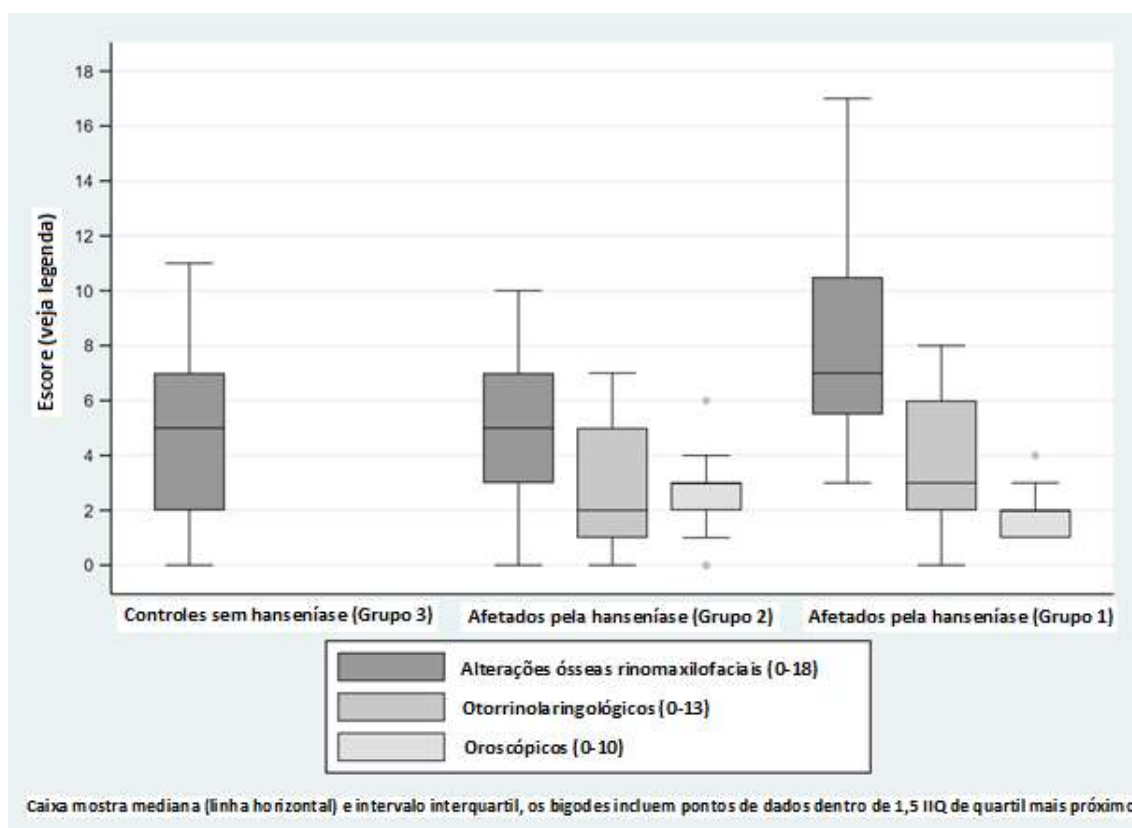
‡ Exato de Fisher (variáveis categóricas) ou teste de Kruskal-Wallis (escore maxilofacial)

¶ Pontuação de alteração óssea maxilofacial calculada como a soma da pontuação para cada característica, em que nenhuma alteração foi pontuada 0, alterações leves a moderadas, 1; graves, 2, resultando em intervalo teórico de 0-18.

Fonte: elaborada com dados obtidos na pesquisa (2021).



**Gráfico 1: Escores de alterações ósseas rinomaxilofaciais e de achados otorrinolaringológicos e oroscópicos em pacientes sem hanseníase (Grupo 3) e nos afetados pela hanseníase (Grupos 1 e 2)**



Fonte: elaborado com dados obtidos na pesquisa (2021).

### 5.2.3 Descobertas otorrinolaringológicas e oroscópicas

Os achados dos exames rinoscópico, endoscópico nasal e oroscópico, realizados apenas em pacientes dos Grupos 1 e 2 (afetados pela hanseníase), estão resumidos na Tabela 12 e na Tabela 13. As únicas diferenças apoiadas por evidências estatísticas são a cor da mucosa oral, que foi normal para todos pacientes do Grupo 1, mas pálida ou hiperêmica para metade (10/21) dos pacientes do Grupo 2 ( $p = 0,002$ ), e a perda de incisivos superiores – todos os pacientes do Grupo 1 perderam 3 ou 4 dentes em comparação com 75% dos pacientes do Grupo 2 ( $p = 0,02$ ). Das características mostradas na Tabela 8, os pacientes do Grupo 1 (mais de 35 anos de diagnóstico), em geral, apresentaram mais anormalidades, mas o tamanho da amostra não foi grande o suficiente para detectar diferença real.

Dados odontológicos (número de dentes superiores e incisivos superiores ausentes) estavam disponíveis para pacientes dos Grupos 1 e 2 (afetados pela hanseníase) e

controles (Grupo 3, sem hanseníase). Não houve diferenças entre os pacientes dos Grupos 1 e 2, mas os controles tiveram menos perda dentária (número médio de dentes superiores ausentes 12, IIQ 4-16,  $p = 0,008$ ) em comparação com pacientes com história de hanseníase (Grupos 1 e 2 combinados, mediana 16, IIQ 14-16). Nos controles, 41,7% (15/36) tinham todos os incisivos superiores presentes e 50,0% (18/36) haviam perdido todos esses 4 dentes, ao passo que 13,5% (5/37) dos pacientes afetados pela hanseníase estavam com todos os incisivos superiores presentes e 78,4% (29/37), com todos os 4 perdidos ( $p = 0,002$ ).

**Tabela 8: Achados de rinoscopia e endoscopia nasal em pacientes afetados pela hanseníase (Grupos 1 e 2)**

Aspecto	Achados	Grupo 1 (n=16)	Grupo 2 (n=21)	p-valor (Exato de Fisher)‡
<b>Assoalho nasal (integridade)</b>	Normal	16 (100,0%)	21 (100,0%)	-
	Perfurado	0 (0,0%)	0 (0,0%)	
<b>Assoalho nasal (crosta)</b>	Sem crosta	11 (68,8%)	18 (85,7%)	0,254
	Crosta	5 (31,2%)	3 (14,3%)	
<b>Assoalho nasal (secreção)</b>	Nenhuma	15 (93,8%)	19 (90,5%)	1,000
	Hialina	0 (0,0%)	0 (0,0%)	
	Mucosa	1 (6,3%)	2 (9,5%)	
<b>Assoalho nasal (pólipo)</b>	Purulenta	0 (0,0%)	0 (0,0%)	-
	Nenhum	16 (100,0%)	21 (100,0%)	
<b>Septo nasal</b>	Presente	0 (0,0%)	0 (0,0%)	0,304
	Centrado	9 (56,3%)	11 (52,4%)	
	Desvio 1-3	3 (18,7%)	8 (38,1%)	
	Desvio 4-5	0 (0,0%)	1 (4,8%)	
	Perfurado 1-3	3 (18,7%)	1 (4,8%)	
	Perfurado 4-5	1 (6,3%)	0 (0,0%)	
<b>Corneto nasal inferior (tropismo)</b>	Normotrófico	7 (43,8%)	12 (57,1%)	0,165
	Hipertrófico	0 (0,0%)	3 (14,3%)	
	Atrófico	9 (56,3%)	6 (28,6%)	
<b>Corneto nasal inferior (cor)</b>	Normal	7 (43,8%)	11 (52,4%)	0,868
	Pálido	8 (50,0%)	9 (42,9%)	
	Hiperemiado	1 (6,3%)	1 (4,8%)	
<b>Corneto nasal inferior (crosta ou pólipo)</b>	Nenhum	12 (75,0%)	18 (85,7%)	0,437
	Crosta	4 (25,0%)	3 (14,3%)	
	Pólipo	0 (0,0%)	0 (0,0%)	
<b>Corneto nasal médio (trofismo)</b>	Normotrófico	8 (50,0%)	15 (71,4%)	0,165
	Hipertrófico	0 (0,0%)	1 (4,8%)	
	Atrófico	8 (50,0%)	5 (23,8%)	
<b>Corneto nasal médio (cor)</b>	Normal	7 (43,8%)	11 (52,4%)	0,868
	Pálido	8 (50,0%)	9 (42,9%)	
	Hiperemiado	1 (6,3%)	1 (4,8%)	
<b>Corneto nasal médio (crosta ou pólipo)</b>	Nenhum	14 (87,5%)	19 (90,5%)	0,758
	Crosta	1 (6,3%)	2 (9,5%)	
	Pólipo	1 (6,3%)	0 (0,0%)	
<b>Meato inferior</b>	Livre	13 (81,2%)	16 (76,2%)	0,681
	Crosta	3 (18,7%)	3 (14,3%)	
	Secreção	0 (0,0%)	2 (9,5%)	
	Pólipo	0 (0,0%)	0 (0,0%)	
<b>Meato médio</b>	Livre	13 (81,2%)	20 (95,2%)	0,494
	Crosta	1 (6,3%)	1 (4,8%)	
	Secreção	1 (6,3%)	0 (0,0%)	
	Pólipo	1 (6,3%)	0 (0,0%)	

‡ Exato de Fisher (variáveis categóricas).

Os aspectos foram pontuados como 0 para nenhum/normal e 1 para qualquer outro achado.

Fonte: elaborada com dados obtidos na pesquisa (2021).

**Tabela 9: Achados oroscópicos em pacientes afetados pela hanseníase (Grupos 1 e 2)**

Aspecto	Achados	Grupo 1 (n=16)	Grupo 2 (n=21)	p-valor‡
<b>Mucosa oral</b>	Normal	16 (100,0%)	11 (52,4%)	0,002
	Pálida	0 (0,0%)	8 (38,1%)	
	Hiperemiada	0 (0,0%)	2 (9,5%)	
<b>Palato</b>	Normal	15 (93,8%)	18 (85,7%)	0,618
	Ogival	1 (6,2%)	3 (14,3%)	
	Duro: perfuração mediana	0 (0,0%)	0 (0,0%)	
	Duro: perfuração paramediana	0 (0,0%)	0 (0,0%)	
	Mole: perfuração mediana	0 (0,0%)	0 (0,0%)	
	Mole: perfuração paramediana	0 (0,0%)	0 (0,0%)	
<b>Cavidade oral (hansenoma)</b>	Nenhum	16 (100,0%)	21 (100,0%)	-
	Presente	0 (0,0%)	0 (0,0%)	
<b>Orofaringe (hansenoma)</b>	Nenhum	16 (100,0%)	21 (100,0%)	-
	Presente	0 (0,0%)	0 (0,0%)	
<b>Língua</b>	Normotrófica	15 (93,8%)	17 (81,0%)	0,780
	Atrófica	0 (0,0%)	1 (4,8%)	
	Geográfica	1 (6,2%)	3 (14,3%)	
<b>Úvula</b>	Normal	15 (93,8%)	19 (90,5%)	1,000
	Bífida	0 (0,0%)	0 (0,0%)	
	Alongada	1 (6,2%)	2 (9,5%)	
<b>Amígdala</b>	Hipertrofia I/II	16 (100,0%)	18 (85,7%)	0,243
	Hipertrofia III/IV	0 (0,0%)	3 (14,3%)	
	Amidalectomia	0 (0,0%)	0 (0,0%)	
<b>Pilar amigdaliano (cor)</b>	Normal	15 (93,8%)	15 (71,4%)	0,294
	Pálido	0 (0,0%)	2 (9,5%)	
	Hiperemiado	1 (6,2%)	4 (19,1%)	
<b>Doença dentária</b>	Nenhuma	6 (37,5%)	12 (57,1%)	0,325
	Presente	10 (62,5%)	9 (42,9%)	
<b>Dentes incisivos superiores</b>	Todos presentes	0 (0,0%)	5 (23,8%)	0,024
	Perda de 1	0 (0,0%)	0 (0,0%)	
	Perda de 2	0 (0,0%)	0 (0,0%)	
	Perda de 3	3 (18,7%)	0 (0,0%)	
	Perda de 4	13 (81,3%)	16 (76,2%)	
<b>Número de dentes superiores cariados†</b>	Mediana (IIQ)	0 (0 - 0)	0 (0 - 4)	0,481
<b>Número de dentes superiores perdidos†</b>	Mediana (IIQ)	16 (16 - 16)	16 (12 - 16)	0,453

‡ Exato de Fisher (variáveis categóricas) ou teste de Kruskal-Wallis (número de dentes superiores cariados ou ausentes).

† Não incluído na pontuação do exame oroscópico – todas as outras características incluídas, pontuadas como 0 para nenhum/normal e 1 para qualquer outro achado.

Fonte: elaborada com dados obtidos na pesquisa (2021).

#### **5.2.4 Correlação entre achados otorrinolaringológicos e oroscópicos e alterações ósseas rinomaxilofaciais em pacientes dos Grupos 1 e 2 (afetados pela hanseníase)**

A mediana do escore rinomaxilofacial foi maior nos pacientes do Grupo 1 em relação aos do Grupo 2 ( $p = 0,02$ ), enquanto os escores otorrinolaringológicos e oroscópicos foram semelhantes (Tabela 10, Gráfico 1). Nos pacientes do Grupo 2 (afetados pela hanseníase), houve forte correlação positiva entre os 3 escores, com coeficientes de correlação de Pearson  $\geq 0,6$  (todos  $p \leq 0,004$ ) (Tabela 10, Gráfico 3). Em pacientes do Grupo 1 (afetados pela hanseníase), a ausência de correlação pareceu ser consequência de uma gama mais ampla de escores rinomaxilofaciais e uma distribuição mais estreita de escores oroscópicos (Gráfico 2). Houve apenas fraca evidência de correlação inversa entre os escores oroscópicos e rinomaxilofaciais (coeficiente  $-0,5$ ,  $p = 0,05$ ), determinada, principalmente, por um paciente com SRM que teve escore rinomaxilofacial alto, mas baixo escore oroscópico, além de dois pacientes com escores rinomaxilofaciais mais baixos que tiveram escores oroscópicos mais elevados (Gráfico 2).

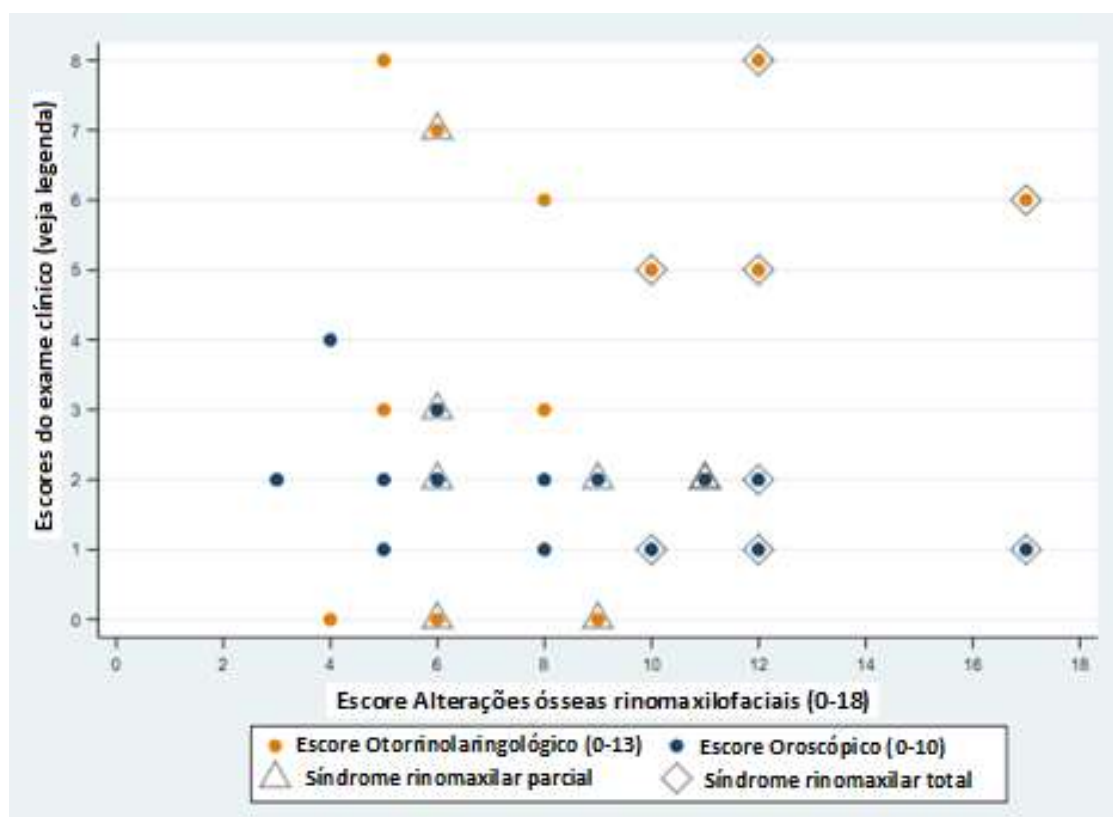
**Tabela 10: Correlação entre achados otorrinolaringológicos e oroscópicos e alterações ósseas rinomaxilofaciais em pacientes afetados pela hanseníase (Grupos 1 e 2)**

Escore	Grupos de pacientes	Mediana (IIQ)	p-valor‡	Correlação com escore rinomaxilofacial (p-valor)	Correlação com escore oroscópico (p-valor)	Correlação com idade (p-valor)
<b>Grupo 1 vs. Grupo 2</b>						
Rinomaxilofacial (intervalo 0 - 18)	Grupo 2 (n=21)	5 (3 - 7)	0,024	-	-	0,144 (0,534)
	Grupo 1 (n=16)	7 (6 - 11)		-	-	0,469 (0,067)
Otorrinolaringológico (intervalo 0 - 13)	Grupo 2 (n=21)	2 (1 - 5)	0,321	0,646 (0,002)	0,590 (0,005)	0,150 (0,517)
	Grupo 1 (n=16)	3 (2 - 6)		0,364 (0,166)	-0,377 (0,151)	0,716 (0,002)
Oroscópicos (intervalo 0 - 10)	Grupo 2 (n=21)	3 (2 - 3)	0,083	0,698 (<0,001)	-	0,422 (0,057)
	Grupo 1 (n=16)	2 (1 - 2)		-0,496 (0,051)	-	-0,467 (0,068)
<b>Hanseníase multibacilar (MB) vs. paucibacilar (PB)</b>						
Rinomaxilofacial (intervalo 0 - 18)	PB (n=13)	4 (2 - 5)	0,002	-	-	0,427 (0,146)
	MB (n=24)	8 (6 - 10)		-	-	0,329 (0,117)
Otorrinolaringológico (intervalo 0 - 13)	PB (n=13)	2 (0 - 2)	0,002	0,057 (0,852)	0,151 (0,623)	0,335 (0,264)
	MB (n=24)	5 (2 - 6)		0,348 (0,095)	0,256 (0,226)	0,266 (0,208)
Oroscópicos (intervalo 0 - 10)	PB (n=13)	2 (2 - 3)	0,886	0,548 (0,052)	-	0,429 (0,153)
	MB (n=24)	2 (1,5 - 3)		0,027 (0,901)	-	-0,319 (0,129)
<b>Masculino vs. feminino</b>						
Rinomaxilofacial (intervalo 0 - 18)	F (n=19)	5 (4 - 8)	0,475	-	-	0,294 (0,221)
	M (n=19)	7 (4 - 10)		-	-	0,571 (0,013)
Otorrinolaringológico (intervalo 0 - 13)	F (n=19)	2 (0 - 3)	0,056	0,395 (0,014)	0,534 (0,001)	0,218 (0,371)
	M (n=19)	4,5 (2 - 6)		0,507 (0,002)	0,581 (0,002)	0,554 (0,017)
Oroscópicos (intervalo 0 - 10)	F (n=19)	2 (2 - 3)	0,670	0,233 (0,159)	-	0,046 (0,851)
	M (n=19)	2 (1 - 3)		0,393 (0,018)	-	-0,059 (0,816)

‡ Teste de Kruskal-Wallis comparando Grupo 2 vs. Grupo 1 ou MB vs. PB ou masculino vs. feminino.

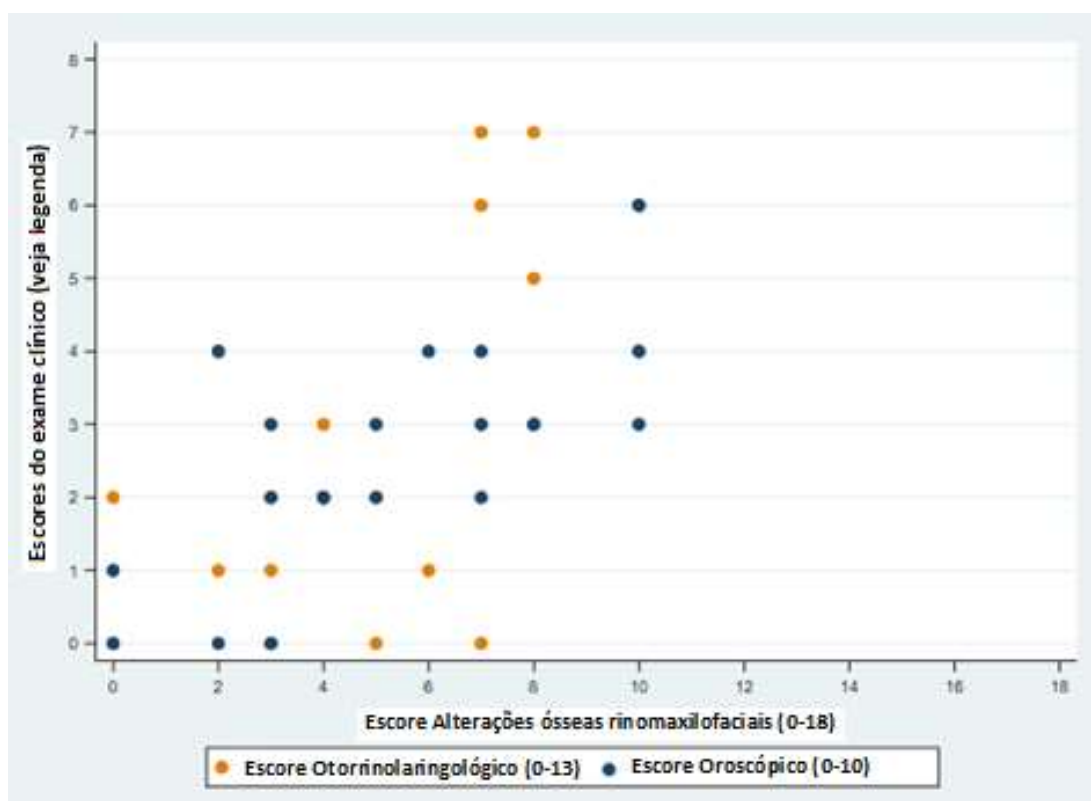
Fonte: elaborada com dados obtidos na pesquisa (2021).

**Gráfico 2: Correlação entre achados otorrinolaringológicos e oroscópicos e alterações ósseas rinomaxilofaciais em pacientes do Grupo 1 (afetados pela hanseníase)**



Fonte: elaborado com dados obtidos na pesquisa (2021).

**Gráfico 3: Correlação entre achados otorrinolaringológicos e oroscópicos e alterações ósseas rinomaxilofaciais em pacientes do Grupo 2 (afetados pela hanseníase)**



Fonte: elaborado com dados obtidos na pesquisa (2021).

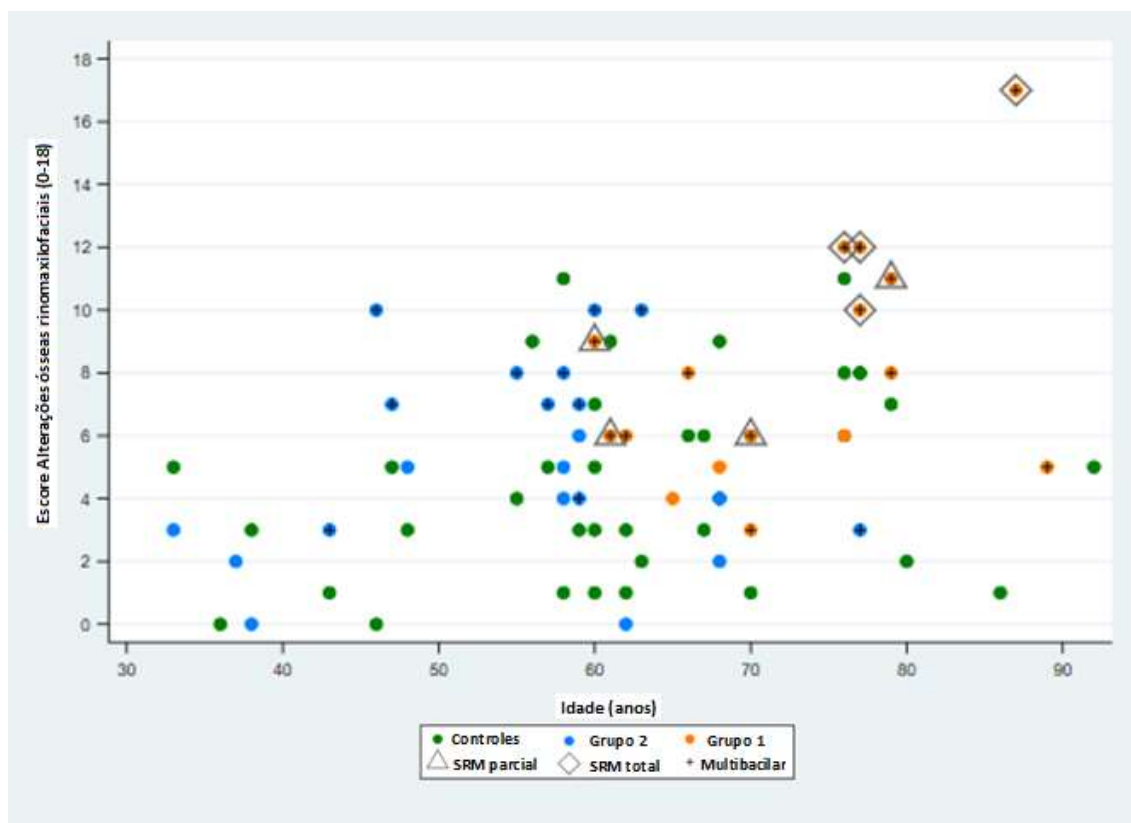
### **5.2.5 Correlações das alterações ósseas rinomaxilofaciais e achados otorrinolaringológicos e oroscópicos com características demográficas e clínicas de pacientes dos Grupos 1 e 2 (afetados pela hanseníase)**

O escore rinomaxilofacial foi modestamente correlacionado com a idade (coeficiente 0,368,  $p = 0,001$ ) em todos os grupos combinados (controles e casos, Gráfico 4) e entre todos os pacientes (coeficiente 0,452,  $p = 0,005$ ), mas, nos subgrupos, foi correlacionado com a idade apenas entre pacientes do sexo masculino (Grupos 1 e 2) (0,571,  $p = 0,013$ ), mas não com pacientes do sexo feminino ou em subgrupos compostos por pacientes PB ou MB (Tabela 10). A pontuação otorrinolaringológica foi modestamente correlacionada com a idade (coeficiente 0,384,  $p = 0,019$ ) em ambos os grupos de pacientes combinados (Grupos 1 e 2 – Gráfico 5). Nos subgrupos, correlacionou-se com a idade entre os pacientes do Grupo 1 (coeficiente 0,716,  $p = 0,002$ ) e entre os pacientes do sexo masculino (coeficiente 0,554,  $p = 0,017$ ), mas não entre os do sexo feminino, ou em subgrupos compostos por pacientes PB ou MB



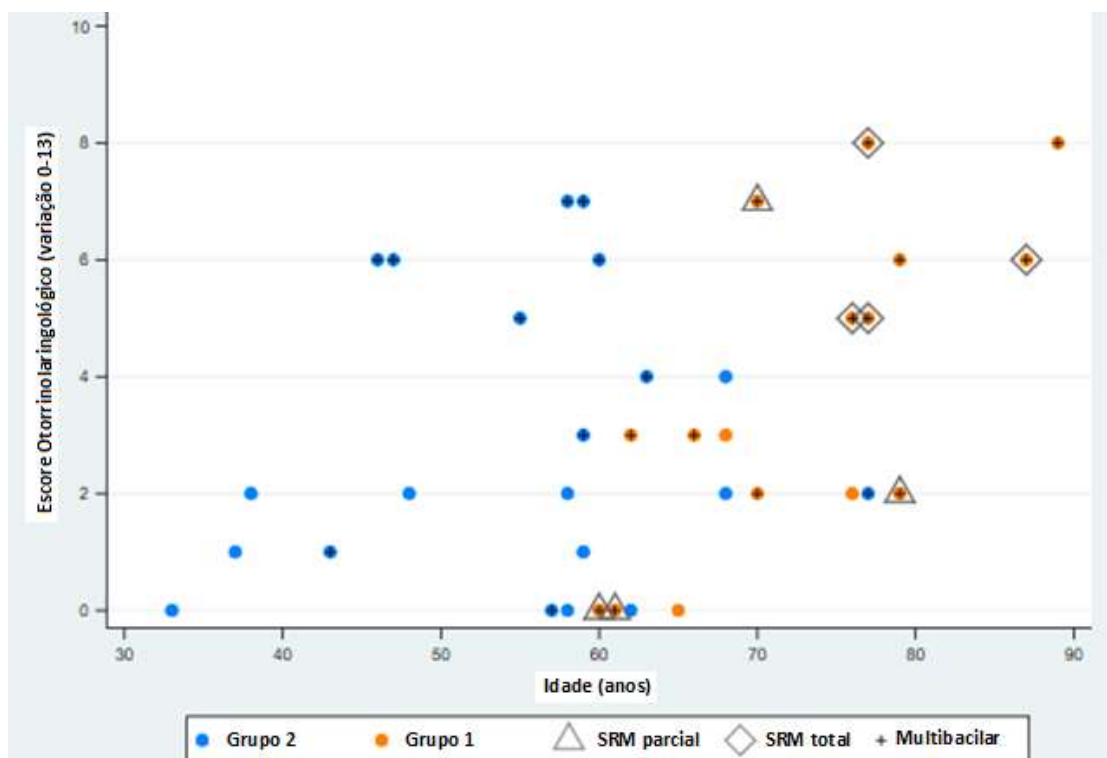
(Tabela 10). A pontuação oroscópica não foi correlacionada com a idade nos grupos de pacientes combinados (Grupos 1 e 2 – Gráfico 6) ou em nenhum subgrupo.

**Gráfico 4: Correlação entre escore de alterações ósseas rinomaxilofaciais e idade em pacientes afetados pela hanseníase (Grupos 1 e 2) e sem hanseníase (Grupo 3 - controles)**



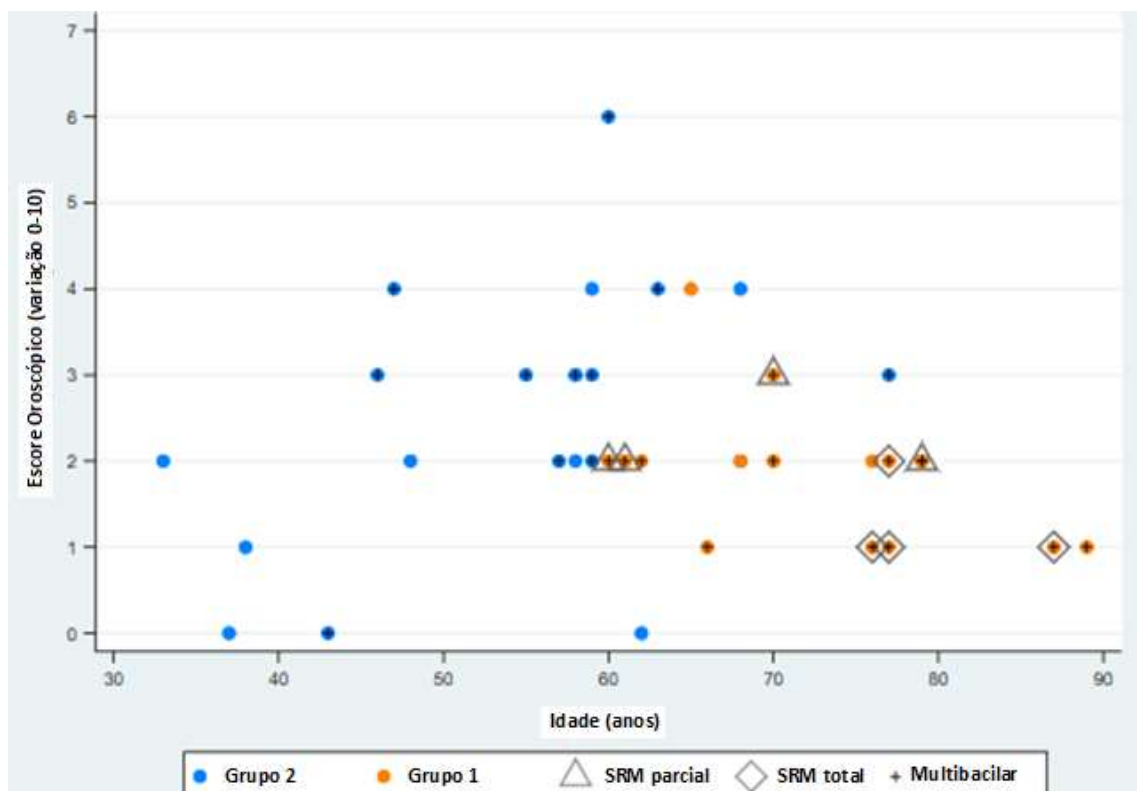
Fonte: elaborado com dados obtidos na pesquisa (2021).

**Gráfico 5: Correlação entre escore otorrinolaringológico e idade em pacientes afetados pela hanseníase (Grupos 1 e 2)**



Fonte: elaborado com dados obtidos na pesquisa (2021).

**Gráfico 6: Correlação entre escore oroscópico e idade em pacientes afetados pela hanseníase (Grupos 1 e 2)**



Fonte: elaborado com dados obtidos na pesquisa (2021).

### 5.2.6 Síndrome rinomaxilar

No Grupo 1, a SRMr completa foi diagnosticada em 4 pacientes e a SRMr parcial, em outros 4, estando ausente nos outros 8 pacientes restantes. Todos os pacientes do Grupo 1 foram descritos anteriormente, estando suas histórias clínicas resumidas na Tabela 1; as alterações rinomaxilofaciais, na Tabela 11, enquanto os achados otorrinolaringológicos e oroscópicos estão na Tabela 12 e na Tabela 13. Embora o tamanho da amostra tenha sido pequeno, algumas das diferenças esperadas nas alterações ósseas rinomaxilofaciais foram estatisticamente evidentes (Tabela 11), assim como uma maior proporção de perfuração do septo nasal em pacientes do Grupo 1 com SRMr (Tabela 12). A mediana do escore rinomaxilofacial foi de 12 nos casos de SRMr total; 7,5 em SRMr parcial e 5,5 na ausência de SRMr ( $p = 0,007$ ). Não houve diferença nos escores otorrinolaringológicos e oroscópicos (Tabela 12 e Tabela 13).

Tabela 11: Alterações ósseas rinomaxilofaciais em afetados por hanseníase com SRMr total ou parcial (Grupo 1)

Aspecto	Alteração	SRMr ausente (n=8)	SRMr parcial (n=4)	SRMr total (n=4)	p-valor (SRMr total ou parcial vs. SRMr ausente)‡
<b>Osteíte</b>	Não	8 (100,0%)	3 (75,0%)	3 (75,0%)	0,233
	Sim	0 (0,0%)	1 (25,0%)	1 (25,0%)	
<b>Ossos nasais</b>	Nenhuma	5 (62,5%)	1 (25,0%)	0 (0,0%)	0,217
	Leve a moderada	2 (25,0%)	1 (25,0%)	2 (50,0%)	
	Grave	1 (12,5%)	2 (50,0%)	2 (50,0%)	
<b>Espinha nasal anterior</b>	Nenhuma	3 (37,5%)	1 (25,0%)	0 (0,0%)	0,069
	Leve a moderada	4 (50,0%)	2 (50,0%)	0 (0,0%)	
	Grave	1 (12,5%)	1 (25,0%)	4 (100,0%)	
<b>Abertura nasal anterior</b>	Nenhuma	6 (75,0%)	0 (0,0%)	0 (0,0%)	<0,001
	Leve a moderada	2 (25,0%)	3 (75,0%)	0 (0,0%)	
	Grave	0 (0,0%)	1 (25,0%)	4 (100,0%)	
<b>Septo nasal</b>	Nenhuma	8 (100,0%)	4 (100,0%)	0 (0,0%)	0,001
	Leve a moderada	0 (0,0%)	0 (0,0%)	1 (25,0%)	
	Grave	0 (0,0%)	0 (0,0%)	3 (75,0%)	
<b>Corneto nasal inferior</b>	Nenhuma	5 (62,5%)	3 (75,0%)	0 (0,0%)	0,119
	Leve a moderada	3 (37,5%)	1 (25,0%)	3 (75,0%)	
	Grave	0 (0,0%)	0 (0,0%)	1 (25,0%)	
<b>Corneto nasal médio</b>	Nenhuma	7 (87,5%)	2 (50,0%)	0 (0,0%)	0,587
	Leve a moderada	1 (12,5%)	1 (25,0%)	3 (75,0%)	
	Grave	0 (0,0%)	1 (25,0%)	1 (25,0%)	
<b>Palato duro</b>	Normal	4 (50,0%)	2 (50,0%)	2 (50,0%)	1,00
	Anormal	4 (50,0%)	2 (50,0%)	2 (50,0%)	
<b>Processo alveolar da maxila (anterior)</b>	Nenhuma	0 (0,0%)	0 (0,0%)	0 (0,0%)	0,804
	Leve a moderada	3 (37,5%)	2 (50,0%)	3 (75,0%)	
	Grave	5 (62,5%)	2 (50,0%)	1 (25,0%)	
<b>Processo alveolar da maxila (posterior)</b>	Nenhuma	0 (0,0%)	1 (25,0%)	1 (25,0%)	0,625
	Leve a moderada	4 (50,0%)	1 (25,0%)	2 (50,0%)	
	Grave	4 (50,0%)	2 (50,0%)	1 (25,0%)	
<b>Escore rinomaxilofacial</b>	Mediana (IIQ)	5,5 (4,5 - 7)	7,5 (6 - 10)	12 (11 - 14,5)	0,007

‡ Exato de Fisher (variáveis categóricas) ou teste de Kruskal-Wallis (escore maxilofacial).

Fonte: elaborada com dados obtidos na pesquisa (2021).

**Tabela 12: Achados de rinoscopia e endoscopia nasal em pacientes afetados por hanseníase com SRMr total ou parcial (Grupo 1)**

Aspecto	Achados	SRMr ausente (n=8)	SRMr parcial (n=4)	SRMr total (n=4)	p-valor (SRMr total ou parcial vs. SRMr ausente)‡
<b>Assoalho nasal (integridade)</b>	Normal	8 (100,0%)	4 (100,0%)	4 (100,0%)	-
	Perfurado	0 (0,0%)	0 (0,0%)	0 (0,0%)	
<b>Assoalho nasal (crosta)</b>	Sem crosta	5 (62,5%)	4 (100,0%)	2 (50,0%)	0,487
	Crosta	3 (37,5%)	0 (0,0%)	2 (50,0%)	
<b>Assoalho nasal (secreção)</b>	Nenhuma	7 (87,5%)	4 (100,0%)	4 (100,0%)	1,000
	Hialina	0 (0,0%)	0 (0,0%)	0 (0,0%)	
	Mucosa	1 (12,5%)	0 (0,0%)	0 (0,0%)	
<b>Assoalho nasal (pólipo)</b>	Purulenta	0 (0,0%)	0 (0,0%)	0 (0,0%)	-
	Nenhum	8 (100,0%)	4 (100,0%)	4 (100,0%)	
<b>Septo nasal</b>	Presente	0 (0,0%)	0 (0,0%)	0 (0,0%)	0,002
	Centrado	5 (62,5%)	4 (100,0%)	0 (0,0%)	
	Desvio 1-3	3 (37,5%)	0 (0,0%)	0 (0,0%)	
	Desvio 4-5	0 (0,0%)	0 (0,0%)	0 (0,0%)	
	Perfurado 1-3	0 (0,0%)	0 (0,0%)	3 (75,0%)	
<b>Corneto nasal inferior (tropismo)</b>	Perfurado 4-5	0 (0,0%)	0 (0,0%)	1 (25,0%)	0,178
	Normotrófico	5 (62,5%)	2 (50,0%)	0 (0,0%)	
	Hipertrófico	0 (0,0%)	0 (0,0%)	0 (0,0%)	
<b>Corneto nasal inferior (cor)</b>	Atrófico	3 (37,5%)	2 (50,0%)	4 (100,0%)	0,587
	Normal	2 (25,0%)	3 (75,0%)	2 (50,0%)	
	Pálido	5 (62,5%)	1 (25,0%)	2 (50,0%)	
<b>Corneto nasal inferior (crosta ou pólipo)</b>	Hiperemiado	1 (12,5%)	0 (0,0%)	0 (0,0%)	0,508
	Nenhum	18 (85,7%)	12 (75,0%)	2 (50,0%)	
	Crosta	3 (14,3%)	4 (25,0%)	2 (50,0%)	
<b>Corneto nasal médio (trofismo)</b>	Pólipo	0 (0,0%)	0 (0,0%)	0 (0,0%)	0,143
	Normotrófico	5 (62,5%)	3 (75,0%)	0 (0,0%)	
	Hipertrófico	0 (0,0%)	0 (0,0%)	0 (0,0%)	
<b>Corneto nasal médio (cor)</b>	Atrófico	3 (37,5%)	1 (25,0%)	4 (100,0%)	0,587
	Normal	2 (25,0%)	3 (75,0%)	2 (50,0%)	
	Pálido	5 (62,5%)	1 (25,0%)	2 (50,0%)	
<b>Corneto nasal médio (crosta ou pólipo)</b>	Hiperemiado	1 (12,5%)	0 (0,0%)	0 (0,0%)	0,233
	Nenhum	8 (100,0%)	3 (75,0%)	3 (75,0%)	
	Crosta	0 (0,0%)	0 (0,0%)	1 (25,0%)	
<b>Meato inferior</b>	Pólipo	0 (0,0%)	1 (25,0%)	0 (0,0%)	0,100
	Livre	8 (100,0%)	3 (75,0%)	2 (50,0%)	
	Crosta	0 (0,0%)	1 (25,0%)	2 (50,0%)	
	Secreção	0 (0,0%)	0 (0,0%)	0 (0,0%)	
<b>Meato médio</b>	Pólipo	0 (0,0%)	0 (0,0%)	0 (0,0%)	0,500
	Livre	7 (87,5%)	3 (75,0%)	3 (75,0%)	
	Crosta	0 (0,0%)	0 (0,0%)	1 (25,0%)	
	Secreção	1 (12,5%)	0 (0,0%)	0 (0,0%)	
<b>Score otorrinolaringológico</b>	Mediana (IIQ)	3 (2 - 4,5)	1 (0 - 4,5)	5,5 (5 - 7)	0,142

‡ Exato de Fisher (variáveis categóricas) ou teste de Kruskal-Wallis (score do exame otorrinolaringológico).

Fonte: elaborada com dados obtidos na pesquisa (2021).

Tabela 13: Achados oroscópicos em pacientes do afetados pela hanseníase com SRMr total ou parcial (Grupo 1)

continua

Aspecto	Achados	SRMr ausente (n=8)	SRMr parcial (n=4)	SRMr total (n=4)	p-valor (SRMr total ou parcial vs. SRMr ausente)
Mucosa oral	Normal	8 (100,0%)	4 (100,0%)	4 (100,0%)	-
	Pálida	0 (0,0%)	0 (0,0%)	0 (0,0%)	
	Hiperemiada	0 (0,0%)	0 (0,0%)	0 (0,0%)	
Palato	Normal	7 (87,5%)	4 (100,0%)	4 (100,0%)	1,000
	Ogival	1 (12,5%)	0 (0,0%)	0 (0,0%)	
	Duro: perfuração mediana	0 (0,0%)	0 (0,0%)	0 (0,0%)	
	Duro: perfuração paramediana	0 (0,0%)	0 (0,0%)	0 (0,0%)	
	Mole: perfuração mediana	0 (0,0%)	0 (0,0%)	0 (0,0%)	
	Mole: perfuração paramediana	0 (0,0%)	0 (0,0%)	0 (0,0%)	
Cavidade oral (hansenoma)	Nenhum	8 (100,0%)	4 (100,0%)	4 (100,0%)	-
	Presente	0 (0,0%)	0 (0,0%)	0 (0,0%)	
Orofaringe (hansenoma)	Nenhum	8 (100,0%)	4 (100,0%)	4 (100,0%)	-
	Presente	0 (0,0%)	0 (0,0%)	0 (0,0%)	
Língua	Normotrófica	7 (87,5%)	4 (100,0%)	4 (100,0%)	1,000
	Atrófica	1 (12,5%)	0 (0,0%)	0 (0,0%)	
	Geográfica	0 (0,0%)	0 (0,0%)	0 (0,0%)	
Úvula	Normal	8 (100,0%)	3 (75,0%)	4 (100,0%)	0,500
	Bífida	0 (0,0%)	0 (0,0%)	0 (0,0%)	
	Alongada	0 (0,0%)	1 (25,0%)	0 (0,0%)	
Amígdala	Hipertrofia I/II	8 (100,0%)	4 (100,0%)	4 (100,0%)	-
	Hipertrofia III/IV	0 (0,0%)	0 (0,0%)	0 (0,0%)	
	Amidalectomia	0 (0,0%)	0 (0,0%)	0 (0,0%)	
Pilar amigdaliano (cor)	Normal	8 (100,0%)	3 (75,0%)	4 (100,0%)	0,500
	Pálido	0 (0,0%)	0 (0,0%)	0 (0,0%)	
	Hiperemiado	0 (0,0%)	1 (25,0%)	0 (0,0%)	
Doença dentária	Nenhuma	2 (25,0%)	1 (25,0%)	3 (75,0%)	0,399
	Presente	6 (75,0%)	3 (75,0%)	1 (25,0%)	

conclusão

Aspecto	Achados	SRMr ausente (n=8)	SRMr parcial (n=4)	SRMr total (n=4)	p-valor (SRMr total ou parcial vs. SRMr ausente)
<b>Dentes incisivos superiores</b>	Todos presentes	0 (0,0%)	0 (0,0%)	0 (0,0%)	0,771
	Perda de 1	0 (0,0%)	0 (0,0%)	0 (0,0%)	
	Perda de 2	0 (0,0%)	0 (0,0%)	0 (0,0%)	
	Perda de 3	2 (25,0%)	0 (0,0%)	1 (25,0%)	
	Perda de 4	6 (75,0%)	4 (100,0%)	3 (75,0%)	
<b>Número de dentes superiores cariados†</b>	Mediana (IIQ)	0 (0 - 2)	0 (0 - 0)	0 (0 - 5)	0,766
<b>Número de dentes superiores perdidos†</b>	Mediana (IIQ)	16 (14 - 16)	16 (16 - 16)	16 (13 - 16)	0,766
<b>Escore exame oroscópico</b>	Mediana (IIQ)	2 (1,5 - 2)	2 (2 - 2,5)	1 (1 - 1,5)	0,142

‡ Exato de Fisher (variáveis categóricas) ou teste de Kruskal-Wallis (número de dentes superiores cariados ou ausentes, pontuação do exame oroscópico).

† Não incluído na pontuação do exame oroscópico – todas as outras características incluídas, pontuadas como 0 para nenhum/normal, 1 para qualquer outro achado.

Fonte: elaborada com dados obtidos na pesquisa (2021).

### 5.3 ETAPA III

#### 5.3.1 Comparação de CA-P e MA-P e medida do “defeito maxilar”

Medidas obtidas na coleta de dados permitiram calcular a razão MA-P/CA-P e o “defeito maxilar” nos 3 grupos de participantes: Grupo 1 (casos afetados pela hanseníase com mais de 35 anos de diagnóstico), Grupo 2 (casos afetados pela hanseníase com menos de 15 anos de diagnóstico) e Grupo 3 (pacientes-controles, sem hanseníase) (Tabela 14).

Comparamos as medidas relatadas por Kasai *et al.* (2018) entre todos os casos (Grupos 1 e 2) e controles, sem hanseníase (Grupo 3) (Tabela 14), entre participantes do Grupo 2 e participantes do Grupo 1 (Tabela 14) e entre participantes do Grupo 1 com e sem SRMr total ou parcial (Tabela 15).

Não encontramos diferença entre nenhum dos grupos na média da relação MA-P/CA-P ou em qualquer uma das medidas usadas para calcular a relação (Tabela 14). Um componente do comprimento anteroposterior do crânio tendeu a ser menor nos casos do que nos controles, mas essa diferença não foi apoiada por evidências estatísticas ( $p = 0,09$ , regressão linear ajustada para idade e sexo). Nos pacientes do Grupo 1, a relação MA-P/CA-P foi maior naqueles com SRMr total ou parcial ( $p = 0,04$ , regressão linear ajustada para idade e sexo), mas não houve diferenças nos componentes da relação (Tabela 15). A média da relação MA-P/CA-P no Grupo 3, dos pacientes-controles ( $0,567 \pm DP 0,047$ ), foi a mesma relatada por Kasai *et al.* (2018) em seu grupo-controle ( $0,57 \pm DP 0,02$ ), embora com mais variação nos controles do presente estudo.

O “defeito maxilar” mediano ou médio não diferiu entre os pacientes-casos (Grupos 1 e 2) e os controles (Grupo 3), como também não houve diferenças entre os pacientes dos Grupos 1 e 2. Todavia, no Grupo 1, os que apresentaram a SRMr tiveram “defeito” maior ( $p = 0,05$ , regressão linear ajustada para idade e sexo) do que os pacientes sem SRMr do mesmo grupo. Esse achado é consistente com Kasai *et al.* (2018), que encontraram grandes “defeitos” em 3/4 pacientes gravemente afetados, embora os valores absolutos de “defeito” para os 16 pacientes do Grupo 1 (mediana  $-0,49$  mm,



intervalo de -4,57 mm a 6,17 mm) fossem menos substanciais do que nos dados relatados por Kasai *et al.* (2018) para seus 10 pacientes (mediana -3,11 mm, variação de -17,94 a 2,47 mm).

Realizamos um teste estatístico dos resultados relatados por Kasai *et al.* (2018), ao que foram encontradas evidências insuficientes para a diferença aparente nas razões médias MA-P/CA-P entre pacientes-casos e controles ( $p = 0,15$ , teste *t-Student*). Também aplicamos os dados desses autores a um modelo ajustado para idade e sexo, não sendo encontradas diferenças entre casos e controles na relação MA-P/CA-P ( $p = 0,16$ ), em suas medições de componentes (MA-P:  $p = 0,48$ , CA-P:  $p = 0,31$ ) ou no “defeito maxilar” ( $p = 0,18$ ).

Portanto, foram replicados, principalmente, os resultados nulos, com exceção da evidência fraca para uma proporção MA-P/CA-P mais alta em pacientes do Grupo 1 que tinham SRMr, contrariando a hipótese de Kasai *et al.* (2018) de que a proporção seria menor em pessoas gravemente afetadas. Confirmamos que a medida do “defeito maxilar” indicava pessoas com alterações ósseas maxilares mais substanciais.

**Tabela 14: Características demográficas e cranianas de pacientes dos Grupos 1 e 2 (casos, afetados pela hanseníase) e Grupo 3 (controles, sem hanseníase)**

	Controles (sem hanseníase) (Grupo 3) (n=37)	Casos (Grupo 2 e Grupo 1) (n=37)	p-valor (casos vs. controles) <sup>†</sup>	Grupo 1 (n=16)	Grupo 2 (n=21)	p-valor (pacientes Grupo 1 vs. pacientes Grupo 2) <sup>†</sup>
<b>Gênero (masculino)</b>	18 (48,7%)	18 (48,7%)	1,00	6 (37,5%)	12 (57,1%)	0,24
<b>Gênero (feminino)</b>	19 (51,3%)	19 (51,3%)		10 (62,5%)	9 (42,8%)	
<b>Idade (anos)</b>	62 (57-70)	62 (58-70)	1,00	73 (66-78)	58 (47-60)	<0,001
<b>Distância n-alv (mm) - ver Figura 6</b>	46,3 (44,3-48,4)	44,9 (42,0-47,2)	0,07	44,2 (41,9-46,8)	45,1 (42,0-47,2)	0,54
Diferença média <sup>‡</sup> (mm)	-1,35 (-2,92; 0,22)		0,09	-0,33 (-3,89; 3,23)		0,85
<b>Distância alv-ba (mm) - ver Figura 6</b>	42,5 (38,2-44,4)	41,8 (39,1-44,1)	0,82	41,7 (39,8-43,8)	41,8 (39,1- 44,6)	0,67
Diferença média <sup>‡</sup> (mm)	0,17 (-1,57; 1,90)		0,85	-0,16 (-3,46; 3,13)		0,92
<b>Medida anteroposterior do crânio (C<sub>A-P</sub>)</b>	88,3 (84,1-91,0)	86,2 (84,2-90,2)	0,31	86,3 (84,3-88,4)	86,2 (83,4-91,3)	0,56
Diferença média <sup>‡</sup> (mm)	-1,18 (-3,18; 0,81)		0,24	-0,49 (-4,84; 3,86)		0,82
<b>Medida anteroposterior da maxila (M<sub>A-P</sub>)</b>	49,8 (47,3-53,2)	49,5 (47,1-53,4)	0,98	49,0 (46,7-51,0)	51,0 (47,1-54,8)	0,11
Diferença média <sup>‡</sup> (mm)	-0,13 (-1,99; 1,73)		0,89	-0,24 (-3,99; 3,51)		0,90
<b>Razão M<sub>A-P</sub>/C<sub>A-P</sub></b>	0,57 (0,54-0,59)	0,58 (0,55-0,61)	0,43	0,57 (0,54-0,59)	0,58 (0,56-0,61)	0,37
Diferença média <sup>‡</sup> (mm)	0,007 (-0,013; 0,028)		0,49	-0,001 (-0,042; 0,040)		0,97
<b>“Defeito maxilar” (mm)<sup>#</sup></b>	-0,11 (-2,48-2,02)	-0,93 (-3,61-1,95)	0,48	-0,49 (-1,81-2,82)	-1,44 (-3,76-0,90)	0,37
Diferença média <sup>‡</sup> (mm)	-0,54 (-2,36; 1,27)		0,55	-0,04 (-3,63; 3,55)		0,98

<sup>†</sup> Os valores apresentados são frequência (%), mediana (IIQ) ou diferença média (IC 95%); valor de p do teste Qui-quadrado para variáveis categóricas (Exato de Fisher se  $n \leq 5$ ), teste de Kruskal-Wallis para variáveis contínuas, estatística *t* para diferença média de regressão linear.

<sup>‡</sup> Diferença média da regressão linear ajustada para idade e sexo.

CA-P = distância n-alv + distância alv-ba (ver Figura 1).

<sup>#</sup> “Defeito maxilar” = (CA-P x 0,567) – MA-P, sendo 0,567 = razão MA-P/CA-P média em controles (sem hanseníase).

Fonte: elaborada com dados obtidos na pesquisa (2021) e publicada em Do Espírito Santo *et al.* (2021).

**Tabela 15: Características demográficas e cranianas de pacientes do Grupo 1 (afetados pela hanseníase e com mais de 35 anos do diagnóstico) com e sem SRMr**

	Pacientes Grupo 1 sem SRMr (n=8)	Pacientes Grupo 1 com SRMr (n=8)	p-valor <sup>†</sup>
<b>Gênero (masculino)</b>	2 (25,0%)	4 (50,0%)	0,61
<b>Gênero (feminino)</b>	6 (75,0%)	4 (50,0%)	
<b>Idade (anos)</b>	69 (66-78)	77 (66-78)	0,71
<b>Distância n-alv (mm) - ver Figura 13</b>	44,9 (42,6-46,8)	43,8 (41,8-46,2)	0,53
<b>Diferença média<sup>‡</sup> (mm)</b>		-0,90 (-5,24; 3,44)	0,66
<b>Distância alv-ba (mm) - ver Figura 13</b>	41,5 (39,8-45,3)	41,7 (39,0-43,6)	0,83
<b>Diferença média<sup>‡</sup> (mm)</b>		-2,24 (-6,48; 2,00)	0,27
<b>Medida anteroposterior do crânio (C<sub>A-P</sub>)<sup>¶</sup> (mm)</b>	86,5 (84,3-89,3)	86,1 (82,2-87,4)	0,60
<b>Diferença média<sup>‡</sup> (mm)</b>		-3,14 (-8,16; 1,88)	0,20
<b>Medida anteroposterior da maxila (M<sub>A-P</sub>) (mm)</b>	48,2 (44,1-51,0)	49,3 (48,4-51,4)	0,25
<b>Diferença média<sup>‡</sup> (mm)</b>		1,42 (-2,24; 5,07)	0,42
<b>Razão M<sub>A-P</sub>/C<sub>A-P</sub></b>	0,55 (0,52-0,58)	0,59 (0,57-0,62)	0,05
<b>Diferença média<sup>‡</sup> (mm)</b>		0,041 (0,003; 0,079)	0,04
<b>“Defeito maxilar” (mm)<sup>#</sup></b>	1,85 (-1,02-3,74)	-1,45 (-3,63-0,04)	0,06
<b>Diferença média<sup>‡</sup> (mm)</b>		-3,20 (-6,45; 0,06)	0,05

<sup>†</sup> Os valores apresentados são frequência (%), mediana (IIQ) ou diferença média (IC 95%); valor de p do teste Qui-quadrado para variáveis categóricas (Exato de Fisher se  $n \leq 5$ ), teste de Kruskal-Wallis para variáveis contínuas, estatística *t* para diferença média de regressão linear.

<sup>‡</sup> Diferença média da regressão linear ajustada para idade e sexo.

<sup>¶</sup> CA-P = distância n-alv + distância alv-ba (ver Figura 1).

<sup>#</sup> “Defeito maxilar” = (CA-P x 0,567) – MA-P, sendo 0,567 = razão MA-P/CA-P média em controles (sem hanseníase).

Fonte: elaborada com dados obtidos na pesquisa (2021) e publicada em Do Espírito Santo *et al.* (2021).

## 6 DISCUSSÃO

### 6.1 DECLARAÇÃO DAS PRINCIPAIS DESCOBERTAS

#### 6.1.1 Síndromes rinomaxilares radiológica e clínica

Ao menos uma alteração óssea rinomaxilofacial compatível com os efeitos fisiopatológicos da infecção clínica por *M. leprae* foi demonstrada em cada participante do Grupo 1, composto por 16 pacientes afetados pela hanseníase, com mais de 35 anos de diagnóstico, residentes no Hospital Colônia Pedro Fontes. Todos esses pacientes apresentaram alterações no processo alveolar da maxila e a maioria apresentou reabsorção da espinha nasal anterior, mas o número de outros ossos afetados e o grau das alterações variaram amplamente. Alterações ósseas rinomaxilofaciais em 4 pacientes preencheram totalmente os critérios para SRM radiológica (SRMr), enquanto quatro participantes tinham SRMr parcial. Os participantes com SRMr total apresentaram alterações faciais substanciais, incluindo “nariz em sela”, terço médio côncavo da face com nariz afundado, lábio superior invertido e retrognatia maxilar. Em todos os 4 pacientes com SRMr total, essas alterações preencheram um conjunto de critérios que definem a “SRM clínica”.

O rosto é a parte do corpo que confere identidade ao indivíduo. Uma das principais causas do preconceito contra as pessoas afetadas pela hanseníase é o envolvimento da face, levando à desfiguração em pacientes com a forma multibacilar da doença. Na era da poliquimioterapia, introduzida no Brasil nos anos 1980, tais alterações faciais podem ser uma consequência do atraso prolongado no diagnóstico e início do tratamento ou tratamento irregular/interrompido (HENRY *et al.*, 2016; SOUZA *et al.*, 2018; ASSIS *et al.*, 2020; DEPS *et al.*, 2006), embora evidências recentes sugiram que a perda de massa óssea e a reabsorção óssea regulada geneticamente na infecção pelo *M. leprae* possam causar manifestações clínicas mais precocemente (SILVA *et al.*, 2010; RIBEIRO *et al.*, 2007).

“*Facies leonina*” descreve as alterações cutâneas e de anexos que ocorrem na hanseníase virchowiana avançada. Os pacientes apresentam infiltração intensa e difusa da pele do rosto, que “amontoa” em grandes dobras, madarose, pavilhão auricular infiltrado com ou sem nodulação, podendo evoluir para ulceração com defeito

em “mordida de rato” (BHAT; SHARMA; DEKA, 2007; PFALTZGRAFF; BRYCESON, 1985; FREITAS *et al.*, 1986). Em 1952, Møller-Christensen introduziu o termo “*Facies leprosa*” para denotar um conjunto de alterações do esqueleto facial descobertas em pesquisas osteoarqueológicas. No mesmo ano, sugeriu que o termo “Síndrome de Bergen” fosse usado para denominar o quadro clínico de desfiguração facial, como “nariz em sela”, correspondente às alterações esqueléticas da “*Facies leprosa*” (MØLLER-CHRISTENSEN, 1974). “Síndrome de Bergen”, portanto, é o termo para o aspecto clínico correspondente às alterações ósseas da SRM (MØLLER-CHRISTENSEN, 1974; FREITAS *et al.*, 1986; ANKAD; HALAWAR, 2015).

Como visto entre os participantes do Grupo 1 deste estudo, o nariz quase sempre está envolvido na forma multibacilar de hanseníase. Encontramos correlação significativa entre o que denominamos “SRMr total” com base nas alterações ósseas rinomaxilares e o conjunto de alterações visíveis externamente que foi proposto para definir a SRM clínica. Reconhecemos que essa correlação foi baseada em avaliações subjetivas e requer replicação. Além disso, embora “SRMr parcial” tendesse a indicar mudanças faciais moderadas, a concordância, aqui, era imperfeita. Os 8 participantes com SRMr total e parcial apresentavam a forma virchowiana à época do diagnóstico. Sete (43,7%) participantes do Grupo 1 receberam PQT como tratamento para hanseníase, incluindo 3 dos 4 participantes com SRMr total e 2 dos 4 participantes com SRMr parcial.

Os critérios de SRM foram adaptados para levar em consideração sua aplicação em imagens obtidas *in vivo* em vez do exame direto de crânios, usando-se um único critério para o processo palatino da maxila (palato duro), porque ambos os lados do palato duro podem ser examinados em restos físicos, mas não em imagens de TC. Por outro lado, a TC *in vivo* permitiu avaliar a atrofia de estruturas delicadas, como os cornetos nasais e a parte cartilaginosa do septo nasal, que podem ser danificadas ou perdidas em espécimes paleopatológicos. A contribuição potencial da paleopatologia para a medicina moderna foi discutida por outros estudos (CHARLIER *et al.*, 2021). Considerando o contexto paleopatológico, os resultados obtidos no presente estudo confirmam que, embora a SRM seja característica de formas graves de hanseníase, critérios osteológicos mais sensíveis são necessários para identificar outras formas

clínicas de infecção por *M. leprae* em vestígios ósseos antigos (MAUTALEN *et al.*, 1994; ROTHSCHILD; ROTHSCHILD, 2001; SOUZA *et al.*, 2009).

### **6.1.2 Alterações ósseas rinomaxilofaciais**

A investigação das manifestações ósseas rinomaxilofaciais em pacientes afetados pela hanseníase com mais de 35 anos de diagnóstico (Grupo 1) em comparação com pacientes afetados pela doença, mas com menos de 15 anos de diagnóstico (Grupo 2) e os controles – sem diagnóstico de hanseníase (Grupo 3) – mostrou que as diferenças nas alterações ósseas entre os três grupos foram determinadas principalmente por reabsorção/atrofia grave do processo alveolar anterior da maxila. Esse aspecto foi mais frequente no Grupo 1 (50% dos pacientes), seguido do Grupo 2, com 29%, e dos controles (Grupo 3), com 11%. Reabsorção/atrofia grave nos ossos e abertura nasais foi notada em 31% dos pacientes do Grupo 1, não apresentada em nenhum paciente do Grupo 2, ao passo que, no Grupo 3 (sem hanseníase), os resultados mostram reabsorção grave de osso nasal em 2,7% dos pacientes e de abertura nasal em 5,4%. Alterações graves ou leves a moderadas do septo nasal foram observadas em 25% dos pacientes do Grupo 1, em comparação com 4,8% dos pacientes do Grupo 2 e 2,7% dos controles (Grupo 3). Esses achados são consistentes com o fato de que, em sua maioria, os pacientes do Grupo 1 foi diagnosticada e teve tratamento iniciado na era pré-poliquimioterapia, tendo decorrido longo tempo desde então, o que permitiu maior progressão da doença, apesar de, posteriormente, 43,7% desses pacientes terem recebido a PQT.

Pacientes do Grupo 2, afetados pela hanseníase e com menos de 15 anos de diagnóstico, apresentaram, em comparação com os controles, maior prevalência de alterações nos cornetos nasais e processos alveolares da maxila. O fato de essas diferenças não terem sido apoiadas por evidências estatísticas pode ser atribuído ao pequeno tamanho da amostra. Entretanto, são alterações que merecem atenção, pois servem como indicativo precoce de progressão para outras mais graves observadas em pacientes do Grupo 1 (com maior tempo de evolução das sequelas da doença). Apesar de os pacientes do Grupo 2 terem recebido a PQT adequada, essas alterações são irreversíveis e podem se tornar fonte de complicações secundárias.

A observação de que a degradação óssea relacionada à hanseníase pode continuar após um paciente ter sido “curado”, particularmente quando a “cura” é determinada pelo fim de um regime de PQT de duração fixa-padrão, é uma possibilidade apoiada por evidências de manutenção da reabsorção óssea pós-tratamento trazidas por um estudo brasileiro conduzido por Illarramendi *et al.* (2000). Esses autores demonstraram perda parcial ou total de uma ou mais falanges ou ossos metatarsais/carpais em 18% (19/105) dos pacientes que tiveram exames radiológicos repetidos até 8 anos pós-PQT. Enquanto alterações ósseas macroscópicas causadas pela infecção do *M. leprae* são razoavelmente bem caracterizadas em estudos clínicos (ILLARRAMENDI *et al.*, 2000; ANKAD; HALAWAR, 2015; MARKS JÚNIOR; GROSSETETE, 1988), os processos subjacentes, como as modificações no metabolismo mineral ósseo, que podem estar relacionadas à hanseníase, ainda são pouco compreendidas (SILVA *et al.*, 2010). Em pacientes recentemente diagnosticados com hanseníase, a densidade mineral óssea medida no colo do fêmur e quadril foi menor quando comparada a pacientes-controles saudáveis (RIBEIRO *et al.*, 2007). Outros estudos relataram diferenças relacionadas à hanseníase nos níveis fisiológicos de minerais e metabólitos ósseos, incluindo pacientes com hanseníase virchowiana com cálcio total mais baixo, fosfatase alcalina e hidroxiprolina urinária mais altas do que pacientes com hanseníase dimorfa (MAUTALEN *et al.*, 1994). Realizados com amostra reduzida, esses estudos ainda precisam ser replicados.

Em contraste, a reabsorção secundária à neuropatia relacionada à hanseníase está bem documentada. Estudo de Rothschild e Rothschild (2001), realizado nos Estados Unidos a partir de exames radiológicos, principalmente de ossos das mãos e pés, não encontrou diferenças nas alterações ao comparar pacientes internados no hospital Carville, Louisiana, no início de 1900 (antes da poliquimioterapia) com os últimos pacientes da mesma instituição, os quais, à época do estudo, ainda estavam sob cuidados (a maioria dos quais era admitida e tratada no primeiro ou segundo ano após o diagnóstico). Os autores interpretaram que a maioria das alterações observadas estava relacionada ao trauma e, secundariamente, ao comprometimento do nervo, sugerindo que os pacientes da era do tratamento ou se apresentavam muito tarde para prevenir danos nos nervos ou que o tratamento precisava ser seguido por cuidados de longo prazo, incluindo exames regulares para lesões. Alterações nasais e outras deficiências relacionadas à hanseníase, incluindo perda sensorial e

alterações osteoarticulares nas mãos (DO ESPÍRITO SANTO *et al.*, 2021), podem levar a complicações secundárias como resultado da higiene nasal prejudicada (SERAFIM *et al.*, 2020).

### **6.1.3 Achados otorrinolaringológicos e oroscópicos**

Dado que as alterações ósseas rinomaxilofaciais graves foram mais comuns em pacientes do Grupo 1 (mais de 35 anos de diagnóstico) em comparação com os do Grupo 2 (menos de 15 anos de diagnóstico), a ausência de grandes diferenças nos achados otorrinolaringológicos e oroscópicos entre ambos os grupos foi um aspecto surpreendente. Demonstramos que as formas mais graves de alteração óssea rinomaxilofacial no Grupo 1 se correlacionam com alterações visíveis do perfil facial, incluindo “nariz em sela”, terço médio côncavo da face com nariz afundado, lábio superior invertido e retrognatia maxilar. Pacientes do Grupo 1 tenderam a apresentar mais anormalidades otorrinolaringológicas do que os do Grupo 2. Todavia, o presente estudo teve baixo poder para detectar diferenças entre esses dois grupos e seria necessário levar em consideração a idade mais jovem dos pacientes do Grupo 2.

Da mesma forma, era esperada uma correlação entre os escores para achados rinomaxilofaciais, otorrinolaringológicos e oroscópicos em ambos os grupos de pacientes afetados pela hanseníase, mas isso foi evidente apenas em pacientes do Grupo 2. A forte correlação entre os escores otorrinolaringológico e alteração óssea rinomaxilofacial indica que o primeiro pode ser uma *proxy* clínica útil para a segunda, adequadamente ajustado para idade e sexo, apoiando a proposta deste estudo de que os protocolos clínicos para avaliação e acompanhamento de pacientes com hanseníase sejam estendidos para incluir avaliação otorrinolaringológica, auxiliada, quando necessário, por imagem radiológica, para avaliar a progressão da doença.

Curiosamente, embora não tenha havido diferença na perda dentária entre os pacientes dos Grupos 1 e 2, como seria de se esperar, pela idade avançada dos pacientes do Grupo 1, foi possível notar que os pacientes afetados pela hanseníase tiveram mais perda dentária do que o grupo-controle (sem hanseníase) pareado por idade. Embora essa diferença possa ser confundida por fatores sociais e de saúde



não medidos (SOUZA *et al.*, 2009), uma associação causal também é possível. A perda dos dentes, cuja causa primária é a doença dentária, normalmente leva à reabsorção do processo alveolar da maxila e pode causar afinamento do palato duro. Portanto, não é possível atribuir a reabsorção do processo alveolar da maxila apenas à hanseníase. De fato, todos os pacientes-controles deste estudo que tiveram reabsorção severa do processo alveolar anterior ou posterior perderam 10 ou mais dentes maxilares.

Dado que os casos e os controles foram pareados por idade, que o *M. leprae* é comumente presente na mucosa oral (MORGADO DE ABREU *et al.*, 2014) e que a interação entre hanseníase e saúde bucal é pouco compreendida, um possível papel causal da hanseníase na perda dentária não pode ser descartado (RODRIGUES *et al.*, 2017). O fato de termos encontrados tanto controles quanto pacientes afetados pela hanseníase com afinamento ósseo e descontinuidades do palato duro pode estar relacionado à desmineralização óssea (osteoporose) e/ou perda dentária em todos os grupos analisados neste estudo (SURESH *et al.*, 2012; SANFILIPPO; BIANCHI, 2003). No entanto, a avaliação tomográfica de estruturas finas, como o palato duro, apresenta uma limitação quanto à resolução espacial (se a espessura do palato duro for menor que a resolução espacial) e, portanto, a caracterização desse aspecto específico neste estudo é suscetível a classificação aleatória.

## 6.2 DESCOBERTAS NO CONTEXTO DE OUTROS ESTUDOS

Alterações ósseas rinomaxilares avaliadas *in vivo* por TC foram descritas em apenas um estudo anterior, realizado por Kasai *et al.* (2018), o qual analisou 10 ex-pacientes de hanseníase residentes em um sanatório no Japão, relatando uma série de alterações semelhantes às observadas nos pacientes do Grupo 1 deste estudo. Os autores observaram 4/10 participantes com alterações maxilares graves e “nariz em sela”, sendo que 3/10 estavam sem alterações ósseas. Relataram, ainda, que os 3 casos mais graves tiveram o intervalo mais longo entre o início da doença e o início do tratamento, mas não encontraram correlações óbvias com a idade no momento do diagnóstico ou com o tempo desde o início do tratamento até esfregaço cutâneo negativo.

Assim como Kasai *et al.* (2018), no presente estudo, também foram calculadas a razão do comprimento anteroposterior maxilar/craniano (MA-P/CA-P) e a medida do “defeito maxilar”. Não foi encontrada diferença entre nenhum dos 3 grupos na média da relação MA-P/CA-P nem em qualquer uma das medidas usadas para calcular essa relação. Portanto, foram replicados, principalmente, os resultados nulos, com exceção da evidência fraca para uma proporção MA-P/CA-P mais alta em pacientes do Grupo 1 (mais de 35 anos de diagnóstico) que tinham SRMr, contrariando a hipótese de Kasai *et al.* (2018) de que a proporção seria menor em pessoas gravemente afetadas. Os pacientes do Grupo 1 com SRMr tiveram “defeito maxilar” maior do que os pacientes do mesmo grupo sem SRMr, entretanto em valores absolutos menos substanciais do que os relatados por Kasai *et al.* (2018).

As diferenças de métricas encontradas nos dois estudos poderiam estar relacionadas a diferenças raciais. Todos os 15 pacientes do estudo de Kasai *et al.* (2018), realizado no Japão, eram asiáticos. No presente estudo, realizado com pacientes brasileiros, a amostra foi assim composta quanto ao aspecto racial: no Grupo 1, entre os 16 pacientes, havia 8 pardos, 7 brancos e 1 negro; no Grupo 2, entre os 21 pacientes, havia 12 pardos, 5 negros e 4 brancos; no Grupo 3, não havia dados de registro racial na ficha cadastral dos pacientes.

Embora este estudo tenha constatado que a medida do “defeito maxilar” indicava pessoas com alterações ósseas maxilares mais substanciais, é incerto se essa medida poderia ser útil no planejamento de cirurgia corretiva, dado que as diferenças eram pequenas e evidentes apenas dentro do Grupo 1, composto por pessoas idosas, nas quais os riscos da intervenção cirúrgica podem superar quaisquer benefícios potenciais.

### 6.3 FORÇAS E FRAQUEZAS

Um ponto forte deste estudo foi a inclusão de pacientes afetados pela hanseníase e controles (sem hanseníase) da mesma área populacional (Região Metropolitana da Grande Vitória, ES). Embora combinados para garantir que os grupos de pacientes e controles tivessem distribuições de idade e sexo semelhantes, outras diferenças

potencialmente importantes, como fatores socioeconômicos e de saúde, podem ter existido entre os grupos.

Também foram feitas comparações entre pacientes afetados pela hanseníase (Grupos 1 e 2) cujas idades diferiram substancialmente. Destacamos que havia histórias clínicas incompletas para alguns pacientes afetados pela hanseníase no Grupo 1, pois os registros foram perdidos ao longo do tempo no Hospital Colônia Pedro Fontes. A reabsorção e a atrofia dos ossos nasais podem ser consequência de traumas e cirurgias, os quais podem não ter sido registrados nos prontuários desses pacientes.

Da mesma forma, não havia prontuários completos para apoiar a avaliação de diagnósticos diferenciais, como sífilis, tuberculose e leishmaniose mucocutânea (como observado em 1 paciente-controle) (ANDERSEN; MANCHESTER, 1992) e doenças de acometimento nasal menos comuns, como granulomatose com poliangeíte, sarcoidose, lúpus eritematoso sistêmico, lesões destrutivas por cocaína e linfoma extranodal nasal (LAUDIEN, 2015). No entanto, foi possível realizar exames clínicos completos de todos os pacientes afetados pela hanseníase, para descartar diagnósticos diferenciais apoiados pela avaliação de imagens de TC.

As alterações ósseas observadas nos pacientes-controles tinham uma série de causas possíveis e conhecidas, incluindo sequelas de leishmaniose mucocutânea, carcinomas, LES e sinusite crônica. A leishmaniose mucocutânea pode cursar com lesões granulomatosas, ulceração da mucosa nasal e destruição de estruturas cartilaginosas e ósseas nasais (LAUDIEN, 2015). O LES pode apresentar envolvimento nasal com um espectro de sintomas, alterações mucosas e perfuração do septo nasal secundária à vasculite ou isquemia com condrólise subsequente (THOMAS; GOPINATH, 2018; KUSYAIRI *et al.*, 2016). Os dados deste estudo não incluíram as etiologias de sinusite crônica em pacientes-controles, por outro lado, sabe-se que a rinossinusite fúngica alérgica pode causar erosão das paredes ósseas dos seios da face (MARGLANI; SHAIKH, 2015; WISE *et al.*, 2004).

Embora, neste estudo, 2 pesquisadores tenham avaliado e classificado as alterações faciais de forma independente, esse continua sendo um processo subjetivo e os critérios clínicos de SRM utilizados requerem validação. Várias classificações para

“nariz em sela” foram propostas na literatura (BEEKHUIS, 1974) – Durbec e Disant (2014) sugerem 4 graus, enquanto Daniel e Brenner (2006), 5 graus, mas os critérios específicos para “nariz em sela” na hanseníase não foram definidos e a classificação de 3 níveis usadas no presente estudo também requer validação.

Kasai *et al.* (2018) relataram que as alterações da maxila relacionadas à hanseníase ocorrem predominantemente na parte mediana frontal, levando à interrupção característica do processo em forma de “U”, diferentemente do que ocorre com as atrofia típicas horizontal e vertical do processo alveolar da maxila relacionadas ao envelhecimento. A perda do formato de “U” também foi um aspecto observado nos pacientes analisados neste estudo.

É importante salientar que o osso alveolar se forma através do processo de ossificação intramembranosa, ou seja, sem formar um modelo de cartilagem, e também sofre perda óssea dependente da idade (KASHIMA *et al.*, 2009). Curiosamente, essa perda ocorre principalmente no osso mandibular, e não na maxila, embora alterações nesta também tenham sido referidas (SARAJLIC *et al.*, 2009).

As evidências relatadas de perda óssea maxilar relacionada à idade são limitadas, embora algumas possam ser secundárias à má nutrição, perda de dentes e alterações na função mecânica (BOSKEY; COLEMAN, 2010). Nos casos de SRMr total e parcial, as alterações ósseas rinomaxilares foram consistentes com aquelas consideradas características de hanseníase (ANDERSEN; MANCHESTER, 1992).

Com relação à medida do “defeito maxilar”, a principal limitação do presente estudo e do realizado por Kasai *et al.* (2018) é que ambos foram limitados pela amostra reduzida. Respostas definitivas sobre quais medidas radiológicas podem estar associadas de forma mais confiável às alterações ósseas cranianas e maxilares causadas pela hanseníase requerem um estudo mais amplo, idealmente, envolvendo pessoas afetadas por hanseníase dos principais países endêmicos. Embora tenha havido pareamento dos pacientes por idade e sexo, a confusão por processos relacionados ao envelhecimento e outras doenças pode afetar nossos resultados.

#### 6.4 IMPLICAÇÕES CLÍNICAS E SUGESTÕES PARA PESQUISAS FUTURAS

As manifestações externas da hanseníase não são meras características estéticas associadas ao estigma social, mas devem ser consideradas uma condição médica. As alterações ósseas subjacentes são geralmente negligenciadas no cuidado de pessoas afetadas pela doença e não há diretrizes específicas para os médicos.

Nossa descrição de alterações ósseas rinomaxilofaciais em idosos afetados pela hanseníase (Grupo 1) soma-se a um corpo de evidências trazidas por outros estudos. Por exemplo, os pacientes idosos são suscetíveis a problemas de saúde e incapacidade em geral, e esses processos relacionados à idade se combinarão com os efeitos da hanseníase ao longo da vida para reduzir a autonomia pessoal e aumentar o risco de problemas de saúde secundários (SERAFIM *et al.*, 2020; OLIVEIRA *et al.*, 2019). Nosso achado de correlação entre alterações ósseas rinomaxilofaciais e manifestações otorrinolaringológicas em pacientes afetados pela hanseníase do Grupo 2 é novo e merece ser replicado em um estudo maior. Intervenções clínicas e de saúde pública que minimizem o desenvolvimento de mudanças irreversíveis reduzirão a carga substancial de incapacidade relacionada à hanseníase e suas manifestações estigmatizantes em países endêmicos (DE PAULA *et al.*, 2019; CHANDRAN *et al.*, 2021). Até que isso ocorra, esse achado fornece mais evidências de que o manejo do paciente com hanseníase deve incluir uma avaliação otorrinolaringológica completa, no mínimo, apoiada por exame de imagem, quando necessário. A crescente disponibilidade de exames de tomografia computadorizada, mesmo em países endêmicos, significa que estas abordagens podem compor o atendimento especializado de pessoas afetadas pela hanseníase.

Os achados também mostram que a saúde bucal e dentária em pacientes acometidos pela hanseníase não deve ser negligenciada na avaliação e no cuidado básico. A mucosa oral pode ter aparência normal, mas pode estar envolvida em muitos casos com hanseníase virchowiana. Os pacientes devem ser examinados cuidadosamente e informados quanto à importância de manter sua higiene bucal (COSTA *et al.*, 2003). O tratamento adequado das infecções dentárias também ajuda a reduzir a recorrência das reações hansênicas, além de melhorar a saúde bucal geral do paciente. Pacientes que apresentam mutilações ou deformidades nas mãos requerem acompanhamento regular e auxílios de preensão sob medida para melhorar o manuseio das escovas

dentárias. Para os casos de comprometimento ósseo com reabsorção do processo alveolar maxilar associado à perda dos dentes maxilares, reabilitação protética é necessária (RODRIGUES *et al.*, 2017).

É preciso que os pacientes sejam sempre orientados a não tentar desobstruir mecanicamente o nariz. A aplicação de compressas de soro fisiológico e pomadas é útil na remoção de crostas. A perfuração do septo nasal pode variar desde assintomática até a presença de sintomas nasossinusais incômodos. O manejo conservador (irrigação nasal, uso tópico de pomadas antibióticas ou lubrificantes ou colocação de prótese) é a terapia de primeira linha. A perfuração sintomática que não melhora com terapias locais geralmente requer abordagem cirúrgica (PEREIRA *et al.*, 2018). O fechamento cirúrgico é complexo e o sucesso do tratamento continua sendo um grande desafio. Há uma infinidade de relatos de várias técnicas cirúrgicas de reparo do septo na literatura existente. O tamanho da perfuração (relativo ao tamanho do septo), a saúde da mucosa circundante, a saúde sistêmica e a idade do paciente permanecem considerações essenciais na seleção do paciente e no momento da cirurgia (WAKEFORD; SHAMIL; D'SOUZA, 2021).

A maxila suporta as estruturas externas do nariz. Alterações em sua morfologia afetam o formato nasal, como também o da face como um todo. A cirurgia plástica realizada em pacientes afetados pela hanseníase para a correção apenas do “nariz em sela”, como uma rinoplastia de aumento (por exemplo, prótese de inserção no dorso nasal), sem o reparo da maxila deformada, pode resultar em recorrência dessa deformidade nasal. Assim, há a necessidade de se avaliar as mudanças morfológicas precisas na maxila para tratamentos corretivos fundamentais para a síndrome rinomaxilar (KASAI *et al.*, 2018).

Importante destacar que o combate ao estigma da hanseníase pode ser auxiliado por medidas como a não utilização de termos médicos pejorativos como “*Facies leprosa*”. Esse termo inicialmente foi descrito para definir as alterações ósseas cranianas em estudos osteoarqueológicos, porém, por vezes, acaba sendo utilizado na prática clínica para nomear a desfiguração facial visível externamente nesses pacientes. O aspecto clínico dessa deformidade facial é também denominado Síndrome de Bergen.

Do mesmo modo, termos como síndrome rinomaxilar radiológica e clínica cumprem bem o papel de descrição médica da referida condição.

Em última análise, os estudos futuros devem ter como objetivo fornecer benefícios às pessoas afetadas pela hanseníase, melhorando a nossa compreensão de como as alterações ósseas relacionadas a essa doença progridem antes, durante e após o tratamento, além de sugerir medidas que interrompam essa progressão.

## 7 CONCLUSÃO

Caracterizado como caso-controle, este estudo avaliou 3 grupos de pacientes, sendo dois de casos, 1 composto por pessoas afetadas pela hanseníase com mais de 35 anos de diagnóstico (Grupo 1) e 1 composto por pacientes com menos de 15 anos de diagnóstico (Grupo 2). O Grupo 3 foi formado por controles, sem diagnóstico para hanseníase. A seguir, destacamos os resultados, respondendo aos objetivos delineados.

Ao avaliarmos as tomografias computadorizadas e alterações do perfil facial visíveis externamente em pessoas afetadas pela hanseníase, constatamos que, dos 16 pacientes com mais de 35 anos de diagnóstico, 4 preencheram totalmente os critérios para SRMr, todos com alterações faciais substanciais que atenderam aos critérios para SRMc. Outros 4 tinham SRMr parcial e não atenderam aos critérios de SRMc. Notamos, ainda, que todos os 8 casos com SRMr total e parcial tinham diagnóstico, obtido originalmente na forma virchowiana, e iniciaram o tratamento na era pré-poliqumioterapia, tendo 5 deles, posteriormente, recebido a PQT.

Observamos que o escore de alteração óssea rinomaxilofacial foi maior nos pacientes com mais de 35 anos em comparação com aqueles com menos de 15 anos de diagnóstico e os controles. A investigação das manifestações ósseas rinomaxilofaciais hansênicas por meio de exames de imagem de tomografia computadorizada de ossos da face revelou que as diferenças nas alterações ósseas entre os três grupos foram determinadas principalmente por reabsorção/atrofia grave, sendo mais frequente no Grupo 1, com o processo alveolar anterior da maxila mostrando reabsorção/atrofia grave em metade dos pacientes com mais de 35 anos de diagnóstico, reduzindo-se a 29% nos que contabilizavam menos de 15 anos do diagnóstico e apenas 11% nos pacientes-controles. Os pacientes com mais tempo de diagnóstico também foram mais afetados em relação à reabsorção/atrofia grave dos ossos e abertura nasais, bem como em alterações graves ou leves a moderadas do septo nasal.

A realização de exame otorrinolaringológico e oroscopia para avaliar as alterações da região rinomaxilar em pessoas afetadas pela hanseníase permitiu notar que, nos grupos dos casos, apenas entre os pacientes com menos de 15 anos de diagnóstico as alterações otorrinolaringológicas se mostraram fortemente correlacionadas com as



alterações ósseas rinomaxilofaciais, indicando que aquelas podem ser *proxy* clínica útil para essas últimas. Quanto às alterações oroscópicas, no que tange especificamente à avaliação dentária, os pacientes com hanseníase, independentemente do tempo do diagnóstico, apresentaram maior perda dentária em relação aos controles.

Também avaliamos a existência de redução no comprimento anteroposterior da maxila em pacientes afetados pela hanseníase, ao que ficou constatado que, nos pacientes com mais de 35 anos de diagnóstico que apresentaram SRMr, o defeito maxilar foi maior do que naqueles pacientes com o mesmo tempo de diagnóstico, mas sem SRMr.

É importante ressaltar, ainda, que, apesar de ser uma das doenças mais antigas registradas pela humanidade, a hanseníase ainda representa um grande desafio para os sistemas de saúde pública em países endêmicos, nos quais os recursos e conhecimentos são, muitas vezes, limitados. Uma vez que as avaliações otorrinolaringológicas e odontológicas são medidas de baixo custo e potencialmente preventivas, podem ser incorporadas às diretrizes clínicas para pacientes que se apresentam como casos novos, em tratamento ou acompanhamento.

Por meio deste estudo, foi possível fazer a correlação entre as alterações ósseas radiológicas e aquelas verificadas nos crânios nos estudos paleopatológicos sobre hanseníase. Também foi possível caracterizar as mudanças do perfil facial correspondentes ao comprometimento ósseo subjacente, apresentadas por alguns pacientes. Desse modo, no lugar do termo pejorativo "*Facies leprosa*", sugerimos o uso das terminologias síndrome rinomaxilar radiológica para designar as alterações ósseas, e síndrome rinomaxilar clínica para denominar as alterações do perfil facial apresentadas por pacientes afetados pela hanseníase. Tal designação pode contribuir para o cuidado e tratamento, além de minimizar o estigma a que esses pacientes são submetidos.

## REFERÊNCIAS

- ABDELA, S. G. *et al.* Activity limitation and social participation restriction among leprosy patients in Boru Meda Hospital, Amhara Region, Ethiopia. **PLoS Negl Trop Dis.**, v. 14, n. 9, 2020. DOI: 10.1371/journal.pntd.0008702.
- ABREU, M. A. *et al.* The oral mucosa in leprosy: a clinical and histopathological study. **Braz J Otorhinolaryngol.**, v. 72, n. 23, p. 312-316, 2006. DOI: 10.1016/s1808-8694(15)30962-9.
- AGRAWAL, A. *et al.* Neurological manifestations of Hansen's disease and their management. **Clin Neurol Neurosurg.**, v. 107, n. 6, p. 445-454, 2005. DOI: 10.1016/j.clineuro.2005.03.007.
- ALARIFI, I. *et al.* Bone regeneration in allergic fungal rhinosinusitis: post-treatment image follow up. **Cureus**, v. 11, n. 12, 2019. DOI: 10.7759/cureus.6502.
- ALBERTS, C. J. *et al.* Potential effect of the World Health Organization's 2011-2015 global leprosy strategy on the prevalence of grade 2 disability: a trend analysis. **Bull World Health Organ.**, v. 89, n. 7, p. 487-495, 2011. DOI: 10.2471/blt.10.085662.
- AL-DOUSARY, S. *et al.* Paranasal sinus wall erosion and expansion in allergic fungal rhinosinusitis: an image scoring system. **Cureus**, v. 11, n. 12, 2019. DOI: 10.7759/cureus.6395.
- ANDERSEN, J. G.; MANCHESTER, K. The rhinomaxillary syndrome in leprosy: a clinical, radiological and palaeopathological study. **Int J Osteoarchaeol.**, v. 2, p. 121-129, 1992.
- ANKAD, B. S.; HALAWAR, R. S. Bone involvement in leprosy: early changes. **Radiology of Infectious Diseases**, v. 1, n. 2, p. 88-89, 2015. DOI: 10.1016/j.jrid.2015.02.007.
- ASSIS, I. S. de *et al.* Leprosy in urban space, areas of risk for disability and worsening of this health condition in Foz Do Iguaçu, the border region between Brazil, Paraguay and Argentina. **BMC Public Health**, v. 20, n. 1, p. 119, 2020. DOI: 10.1186/s12889-020-8236-5.
- ATKIN, S. L. *et al.* Clinical and laboratory studies of inflammatory polyarthritis in patients with leprosy in Papua New Guinea. **Ann Rheum Dis.**, v. 46, n. 9, p. 688-690, 1987. DOI: 10.1136/ard.46.9.688.
- BAKSHI, S. S. Image diagnosis: allergic fungal sinusitis. **Perm J.**, v. 22, p. 17-230, 2018. DOI: 10.7812/TPP/17-230.
- BEEKHUIS, G. J. Saddle nose deformity: etiology, prevention, and treatment; augmentation rhinoplasty with polyamide. **Laryngoscope**, v. 84, n. 1, p. 2-42, 1974. DOI: 10.1288/00005537-197401000-00002.

BELACHEW, W. A.; NAAFS, B. Position statement: leprosy – diagnosis, treatment and follow-up. **J Eur Acad Dermatol Venereol.**, v. 33, n. 7, p. 1205-1213, 2019. DOI: 10.1111/jdv.15569.

BERENDT, A. R.; LIPSKY, B. Is this bone infected or not? Differentiating neuro-osteoarthropathy from osteomyelitis in the diabetic foot. **Curr Diab Rep.**, v. 4, n. 6, p. 424-429, 2004. DOI: 10.1007/s11892-004-0051-3.

BHAT, R.; SHARMA, V. K.; DEKA, R. C. Otorhinolaryngologic manifestations of leprosy. **Int J Dermatol.**, v. 46, n. 6, p. 600-606, 2007. DOI: 10.1111/j.1365-4632.2007.03163.x.

BOSKEY, A. L.; COLEMAN, R. Aging and bone. **J Dent Res.**, v. 89, n. 12, p. 1333-1348, 2010. DOI: 10.1177/0022034510377791.

BOTOU, A. *et al.* Acro-osteolysis. **Clin Rheumatol.**, v. 36, n. 1, p. 9-14, 2017. DOI: 10.1007/s10067-016-3459-7.

BRANDSMA, J. W. *et al.* Report from the workshop on the Neurologically Impaired foot: 5-9 June 2000, Green Pastures Hospital, Pokhara, Nepal. Assessment and examination of the neurologically impaired foot. **Lepr Rev.**, v. 72, n. 3, p. 254-262, 2001.

BRASIL. Ministério da Saúde, Secretaria de Vigilância em Saúde. **Boletim Epidemiológico de Hanseníase**, n. esp., jan. 2022. Disponível em: [https://www.gov.br/saude/pt-br/centrais-de-conteudo/publicacoes/boletins/boletins-epidemiologicos/especiais/2022/boletim-epidemiologico-de-hansenias-\\_-25-01-2022.pdf](https://www.gov.br/saude/pt-br/centrais-de-conteudo/publicacoes/boletins/boletins-epidemiologicos/especiais/2022/boletim-epidemiologico-de-hansenias-_-25-01-2022.pdf). Acesso em: 24 out. 2021.

BRASIL. Ministério da Saúde. Secretaria de Ciência, Tecnologia, Inovação e Insumos Estratégicos em Saúde. Departamento de Gestão e Incorporação de Tecnologias e Inovação em Saúde. Coordenação de Gestão de Protocolos Clínicos e Diretrizes Terapêuticas. **Protocolo clínico e diretrizes terapêuticas da hanseníase**: relatório de recomendação. 2021. Disponível em: [http://conitec.gov.br/images/Consultas/Relatorios/2021/20211223\\_PCDT\\_Hansenias e.pdf](http://conitec.gov.br/images/Consultas/Relatorios/2021/20211223_PCDT_Hansenias e.pdf). Acesso em: 24 out. 2021.

BRASIL. Ministério da Saúde. Secretaria de Vigilância em Saúde. Departamento de Doenças de Condições Crônicas e Infecções Sexualmente Transmissíveis. **Estratégia nacional para enfrentamento da hanseníase 2019-2022**. Brasília, 2019. Disponível em: <https://antigo.saude.gov.br/images/pdf/2020/May/22/estrategia-nacional-de-hansenias-2019-2022-web.pdf>. Acesso em: 14 set. 2021.

BRITTON, W. J.; LOCKWOOD, D. N. Leprosy. **Lancet**, v. 363, n. 9416, p. 1209-1219, 2004. DOI: 10.1016/S0140-6736(04)15952-7.

BRUNO, E. *et al.* Nasal mucosal involvement in systemic lupus erythematosus: histopathologic and immunopathologic study. **Int J Immunopathol Pharmacol.**, v. 13, n. 1, p. 39-42, 2000. DOI: 10.1177/039463200001300106.

CARPINTERO, P. *et al.* Wrist involvement in Hansen's disease. **J Bone Joint Surg Br.**, v. 79, n. 5, p. 753-757, 1997. DOI: 10.1302/0301-620x.79b5.7632.

CHAMBERLAIN, W. E.; WAYSON, N. E.; GARLAND, L. H. The Bone and joint changes of leprosy: a roentgenologic study. **Radiology**, v. 17, n. 5, p. 930-939, 1931. DOI: 10.1148/17.5.930.

CHANDRAN, S. L. N. *et al.* Revised estimates of leprosy disability weights for assessing the global burden of disease: a systematic review and individual patient data meta-analysis. **PLoS Negl Trop Dis.**, v. 15, n. 3, 2021. DOI: 10.1371/journal.pntd.0009209.

CHARLIER, P. *et al.* Why paleomedicine is useful for medical education. **Postgrad Med J.**, v. 97, n. 1144, p. 75-76, 2021. DOI: 10.1136/postgradmedj-2020-137804.

CHAUHAN, S.; WAKHLU, A.; AGARWAL, V. Arthritis in leprosy. **Rheumatology (Oxford)**, v. 49, n. 12, p. 2237-2242, 2010. DOI: 10.1093/rheumatology/keq264.

CHUKWU, J. N. *et al.* Worsening of the disability grade during leprosy treatment: prevalence and its determinants in Southern Nigeria. **Trans R Soc Trop Med Hyg.**, v. 112, n. 11, p. 492-499, 2018. DOI: 10.1093/trstmh/try085.

COSSERMELLI-MESSINA, W.; FESTA NETO, C.; COSSERMELLI, W. Articular inflammatory manifestations in patients with different forms of leprosy. **J Rheumatol.**, v. 25, n. 1, p. 111-119, 1998.

COSTA, A. *et al.* Oral lesions in leprosy. **Indian J Dermatol Venereol Leprol.**, v. 69, n. 6, p. 381-385, 2003.

COSTA, M. R. S. N. Considerações sobre o envolvimento da cavidade bucal na hanseníase. **Hansen Int.**, v. 33, n. 1, p. 41-44, 2008.

CRUZ, R. C. D. S. *et al.* Leprosy: current situation, clinical and laboratory aspects, treatment history and perspective of the uniform multidrug therapy for all patients. **An Bras Dermatol.**, v. 92, n. 6, p. 761-773, 2017. DOI: 10.1590/abd1806-4841.20176724.

DANIEL, R. K.; BRENNER, K. A. Saddle nose deformity: a new classification and treatment. **Facial Plast Surg Clin North Am.**, v. 14, n. 4, p. 301-312, 2006. DOI: 10.1016/j.fsc.2006.06.008.

DE PAULA, H. L. *et al.* Risk factors for physical disability in patients with leprosy: a systematic review and meta-analysis. **JAMA Dermatology**, v. 155, n. 10, p. 1120-1128, 2019. DOI: 10.1001/jamadermatol.2019.1768.

DEPS, P. D. *et al.* Delay in the diagnosis of leprosy in the Metropolitan Region of Vitoria, Brazil. **Lepr Rev.**, v. 77, n. 1, p. 41-47, 2006.

DEPS, P. D.; DO ESPÍRITO SANTO, R. B. Alterações osteoarticulares na hanseníase. *In*: DEPS, P. D.; FLORIAN, M. C.; VIRMOND, M. C. L. **Hanseníase na prática clínica**. São Paulo: Editora dos Editores, 2022. p. 211-p. 227.

DEPS, P. *et al.* Rhinomaxillary syndrome in Hansen's disease: a clinical perspective. **Int J Dermatol.**, v. 59, n. 11, 2020. DOI: 10.1111/ijd.15202.

DEPS, P.; ROSA, P. S. One health and Hansen's disease in Brazil. **PLoS Negl Trop Dis.**, v. 15, n. 5, 2021. DOI: 0.1371/journal.pntd.0009398.

DO ESPIRITO SANTO, R. B. *et al.* Case report: leprosy osteoarticular alterations mimicking rheumatoid arthritis. **Am J Trop Med Hyg.**, v. 102, n. 6, p. 1316-1318, 2020. DOI: 10.4269/ajtmh.19-0723.

DO ESPÍRITO SANTO, R. B. *et al.* Clinical and radiological assessment of rhinomaxillary syndrome in Hansen's disease. **Indian J Dermatol Venereol Leprol.**, v. 88, n. 4, p. 483-493, 2022. DOI: 10.25259/IJDVL\_1203\_20.

DO ESPÍRITO SANTO, R. B. *et al.* Evaluation of proposed cranial and maxillary bone alteration parameters in persons affected by Hansen's disease. **PLoS Negl Trop Dis.**, v. 15, n. 8, 2021. DOI: 10.1371/journal.pntd.0009694.

DUERKSEN, F. Desintegração do tarso. *In*: DUERKSEN, F.; VIRMOND, M. (Eds.). **Cirurgia reparadora e reabilitação em hanseníase**. Punjab: Alm International, 1997. p. 329-339.

DURBEC, M.; DISANT, F. Saddle nose: classification and therapeutic management. **Eur Ann Otorhinolaryngol, Head Neck Dis.**, v. 131, v. 2, p. 99-106, 2014. DOI: 10.1016/j.anorl.2013.01.006.

DURCAN, L.; O'DWYER, T.; PETRI, M. Management strategies and future directions for systemic lupus erythematosus in adults. **Lancet**, v. 393, n. 10188, p. 2332-2343, 2019. DOI: 10.1016/S0140-6736(19)30237-5.

EIDT, L. M. Breve história da hanseníase: sua expansão do mundo para as Américas, o Brasil e o Rio Grande do Sul e sua trajetória na saúde pública brasileira. **Saúde e Sociedade**, v. 13, n. 2, p. 76-88, 2004. DOI: org/10.1590/S0104-12902004000200008.

ENNA, C. D.; JACOBSON, R. R.; RAUSCH, R. O. Bone changes in leprosy: a correlation of clinical and radiographic features. **Radiology**, v. 100, n.2, p. 295-306, 1971. DOI: 10.1148/100.2.295.

ESCALANTE, L. *et al.* Nasal cartilage destruction associated to cutaneous histoplasmosis in AIDS. **BMC Infect Dis.**, v. 22, n. 377, 2022. DOI: 10.1186/s12879-022-07351-0.

FABER, W. R.; DUTCH NEUROPATHIC FOOT SOCIETY. Comment on 'reports from the workshop on the neurologically impaired foot. **Lepr Rev.**, v. 74, p. 84-85, 2003.

FAGET, G. H.; MAYORAL, A. Bone changes in leprosy: a clinical and roentgenologic study of 505 cases. **Radiology**, v. 42, n. 1, p. 1-13, 1944. DOI: 10.1148/42.1.1.

FOSS, N. T. Hanseníase: aspectos clínicos, imunológicos e terapêuticos. **An Bras Dermatol.**, v. 74, n. 2, p. 113-119, 1999.

FOSS, N. T.; MOTTA, A. C. Leprosy, a neglected disease that causes a wide variety of clinical conditions in tropical countries. **Mem Inst Oswaldo Cruz**, v. 107, supl. 1, p. 28-33, 2012. DOI: 10.1590/s0074-02762012000900006.

FRANCESCONI, F.; LUPI, O. Myiasis. **Clin Microbiol Rev.**, v. 25, n. 1, p. 79-105, 2012. DOI: 10.1128/CMR.00010-11.

FREITAS, J. A. *et al.* Novos critérios para caracterização da *facies leprosa*. **Hansenol Int.**, v. 11, n. 1-2, p. 7-23, 1986.

FREITAS, J. A. S.; SANTOS, W. M. Alterações ósseas da face na hanseníase virchowiana. **Hansen Int.**, v. 11, n. 1-2, p. 24-43, 1986.

GARBINO, J. A. O paciente com suspeita de hanseníase primariamente neural. **Hansenologia Internationalis (Online)**, v. 32, n. 2, p. 203-206, 2007.

GHOORBANI, M.; FARHOUDI R. Leishmaniasis in humans: drug or vaccine therapy? **Drug Des Devel Ther.**, v. 12, p. 25-40, 2017. DOI: 10.2147/DDDT.S146521.

GOVINDASAMY, K. *et al.* Burden of depression and anxiety among leprosy affected and associated factors-A cross sectional study from India. **PLoS Negl Trop Dis.**, v. 15, n. 1, 2021. DOI: 10.1371/journal.pntd.0009030.

GRAAFF, K. M. Van D. **Anatomia humana**. São Paulo: Manole, 2003.

HAN, X. Y. *et al.* A new *Mycobacterium* species causing diffuse lepromatous leprosy. **Am J Clin Pathol.**, v. 130, n. 6, p. 856-864, 2008 DOI: 10.1309/AJCPP72FJZZRRVMM.

HARRIS, J. R.; BRAND, P. W. Patterns of disintegration of the tarsus in the anaesthetic foot. **J Bone Joint Surg Br.**, v. 48, n. 1, p. 4-16, 1966.

HARVERSON, G.; WARREN, A. G. Tarsal bone disintegration in leprosy. **Clin Radiol.**, v. 30, n. 3, p. 317-322, 1979. DOI: 10.1016/s0009-9260(79)80092-6.

HENRY, M. *et al.* Factors contributing to the delay in diagnosis and continued transmission of leprosy in Brazil: an explorative, quantitative, questionnaire based study. **PLoS Negl Trop Dis.**, v. 10, n. 3, 2016. DOI: 10.1371/journal.pntd.0004542.

HORIBE, S.; TADA, K.; NAGANO, J. Neuroarthropathy of the foot in leprosy. **J Bone Joint Surg Br.**, v. 70, n.3, p. 481-485, 1988. DOI: 10.1302/0301-620X.70B3.3372576.

ILLARRAMENDI, X. *et al.* Progression of acral bone resorption in multibacillary leprosy. **Acta Leprol.**, v. 12, n. 1, p. 29-37, 2000.

ISHIKAWA, A.; ISHIKAWA, S.; HIRAKAWA, M. Osteoporosis, bone turnover and hypogonadism in elderly men with treated leprosy. **Lepr Rev.**, v. 72, n. 3, p. 322-329, p. 2001. DOI: 10.5935/0305-7518.20010039.

ISHIKAWA, S. *et al.* Osteoporosis in male and female leprosy patients. **Calcif Tissue Int.**, v. 64, n. 2, p. 144-147, 1999. DOI: 10.1007/s002239900593.

JACOBSON, R. R.; KRAHENBUHL, J. L. Leprosy. **Lancet**, v. 353, n. 9153, p. 655-660, 1999. DOI: 10.1016/S0140-6736(98)06322-3.

JOB, C. K. Pathology of leprosy. *In*: HASTINGS, R. C. (Ed.). **Leprosy**. Edinburgh: Churchill Livingstone, 1994. p. 193-234.

JOB, C. K. Pathology of leprosy osteomyelitis. **Int J Lepr.**, v. 31, p. 26-33, 1963.

JOB, C. K.; SELVAPANDIAN, A. J.; KURIAN, P. V. **Leprosy**: diagnosis and management. New Delhi: Hind Kusht Nivaran Sangh, 1975.

KANAJI, A. *et al.* Effects of risedronate on lumbar bone mineral density, bone resorption, and incidence of vertebral fracture in elderly male patients with leprosy. **Lepr Rev.**, v. 77, n. 2, p. 147-53, 2006.

KANAJI, A. *et al.* Trochanteric hip fracture in an elderly patient with leprosy during osteoporosis treatment with risedronate and alfacalcidol. **J Bone Miner Metab.**, v. 23, n. 1, p. 90-94, 2005. DOI: 10.1007/s00774-004-0546-7.

KARAT, S.; KARAT, A. B.; FOSTER, R. Radiological changes in bones of the limbs in leprosy. **Lepr Ver.**, v. 39, n. 3, p. 147-169, 1968. DOI: 10.5935/0305-7518.19680026.

KASAI, N. *et al.* Quantitative evaluation of maxillary bone deformation by computed tomography in patients with leprosy. **PLoS Negl Trop Dis.**, v. 12, n. 3, 2018. DOI: 10.1371/journal.pntd.0006341.

KASHIMA, T. G. *et al.* (2009). Periostin, a novel marker of intramembranous ossification, is expressed in fibrous dysplasia and in c-Fos-overexpressing bone lesions. **Hum Pathol.**, v. 40, n. 2, p. 226-237, 1974. DOI: 10.1016/j.humpath.2008.07.008.

KORKMAZ, M. *et al.* A rare presentation of sarcoidosis with nasal bone involvement. **Allergy Rhinol. (Providence)**, v. 7, n. 1, p. 45-49, 2016. DOI: 10.2500/ar.2016.7.0152.

KULKARNI, V. N.; MEHTA, J. M. Tarsal disintegration (TD) in leprosy. **Lepr India**, v. 55, n. 2, p. 338-370, 1983.

KUMAR, W. R.; KOTHARI, S. Y.; SWAMY, M. K. S. Deformities and bony changes in Leprosy. **Indian Journal of Physical Medicine and Rehabilitation**, v. 25, n. 1, p. 13-17, 2014.

KUSYAIRI, K. A. *et al.* The spectrum of nasal involvement in systemic lupus erythematosus and its association with the disease activity. **Lupus**, v. 25, n. 5, p. 520-524, 2016. DOI: 10.1177/0961203315622279.

LASTÓRIA, J. C.; ABREU, M. A. Leprosy: review of the epidemiological, clinical, and etiopathogenic aspects – part 1. **An Bras Dermatol.**, v. 89, n. 2, p. 205-218, 2014a. DOI: 10.1590/abd1806-4841.20142450.

LASTÓRIA, J. C.; ABREU, M. A. Leprosy: review of laboratory and therapeutic aspects – part 2. **An Bras Dermatol.**, v. 89, n. 3, p. 389-401, 2014b. DOI: 10.1590/abd1806-4841.20142460.

LAUDIEN, M. Orphan diseases of the nose and paranasal sinuses: Pathogenesis – clinic – therapy. **GMS Curr Top Otorhinolaryngol Head Neck Surg.**, v. 22, n. 14, doc. 4, 2015. DOI: 10.3205/cto000119.

LEVY, D. M.; KAMPHUIS, S. Systemic lupus erythematosus in children and adolescents. **Pediatr Clin North Am.**, v. 59, n. 2, p. 345-364, 2012. DOI: 10.1016/j.pcl.2012.03.007.

LOUIE, J. S.; KORNASKY, J. R.; COHEN, A. H. Lepra cells in synovial fluid of a patient with erythema nodosum leprosum. **N Engl J Med.**, v. 289, n. 26, p. 1410-1411, 1973. DOI: 10.1056/NEJM197312272892608.

MAAS, M. *et al.* MR imaging of neuropathic feet in leprosy patients with suspected osteomyelitis. **Int J Lepr Other Mycobact Dis.**, v. 70, n. 2, p. 97-103, 2002.

MAAS, M. *et al.* MRI in clinically asymptomatic neuropathic leprosy feet: a baseline study. **Int J Lepr Other Mycobact Dis.**, v. 69, n. 3, p. 219-224, 2001.

MACDONALD, M. R. *et al.* Report from the workshop on the neurologically impaired foot: 5-9 June 2000, Green Pastures Hospital, Pokhara, Nepal. Complications and management of the neurologically impaired foot. **Lepr Rev.**, v. 72, n. 3, p. 263-275, 2001.

MACMORAN, J. W.; BRAND, P. W. Bone loss in limbs with decreased or absent sensation: ten year follow-up of the hands in leprosy. **Skeletal Radiol.**, v. 16, n. 6, p. 452-459, 1987. DOI: 10.1007/BF00350539.

MANN, R. W.; MURPHY, S. P. **Regional atlas of bone disease**: a guide to pathologic and normal variation in the human skeleton. Springfield- Illinois: Charles C. Thomas, 1990.

MARGLANI, O.; SHAIKH, A. M. Allergic fungal sinusitis eroding the pterygoid plates: a rare case series. **Braz J Otorhinolaryngol.**, v. 81, n. 1, p. 109-112, 2015. DOI: 10.1016/j.bjorl.2014.05.028.

MARGLANI, O.; SHAIKH, A. M. Allergic fungal sinusitis eroding the pterygoid plates: a rare case series. **Braz J Otorhinolaryngol.**, v. 81, n. 1, p. 109-112, 2015. DOI: 10.1016/j.bjorl.2014.05.028.



MARKS JÚNIOR, S. C.; GROSSETETE, G. Facies leprosa: resorption of maxillary anterior alveolar bone and the anterior nasal spine in patients with lepromatous leprosy in Mali. **Int J Lepr Other Mycobact Dis.**, v. 56, n. 1, p. 21-26, 1988.

MARTINS, A. C.; CASTRO, J. de C.; MOREIRA, J. S. A ten-year historic study of paranasal cavity endoscopy in patients with leprosy. **Braz J Otorhinolaryngol.**, v. 71, n. 5, p. 609-615, 2005. DOI: 10.1016/s1808-8694(15)31265-9.

MATOS, T. S. *et al.* Leprosy in the elderly population and the occurrence of physical disabilities: is there cause for concern? **An Bras Dermatol.**, v. 94, n. 2, p. 243-245, 2019. DOI: 10.1590/abd1806-4841.20198067.

MATOS, V. M. J. de. **O diagnóstico retrospectivo da lepra**: complementaridade clínica e paleopatológica no arquivo médico do Hospital-Colónia Rovisco Pais (século XX, Tocha, Portugal) e na colecção de esqueletos da leprosaria medieval de St. Jorgen's (Odense, Dinamarca). Tese (Doutorado em Antropologia) – Faculdade de Ciências e Tecnologia, Universidade de Coimbra, 2009.

MATOS, V. M. J. de; SANTOS, A. L.; DEPS, P. D. Paleopatologia da hanseníase. *In*: DEPS, P. D.; FLORIANO, M. C.; VIRMOND, M. C. L. **Hanseníase na prática clínica**. São Paulo: Editora dos Editores, 2022. p. 369-378.

MAUTALEN, C. A. *et al.* Calcium metabolism and its regulating hormones in patients with leprosy. **Int J Lepr Other Mycobact Dis.**, v. 62, n. 4, p. 580-585, 1994.

MAYMONE, M. B. C. *et al.* Leprosy: clinical aspects and diagnostic techniques. **J Am Acad Dermatol.**, v. 83, n. 1, p. 1-14, 2020. DOI: 10.1016/j.jaad.2019.12.080.

MOHAMMAD, W.; MALHOTRA, S. K.; GARG, P. K. Clinico-radiological correlation of bone changes in leprosy patients presenting with disabilities/deformities. **Indian J Lepr.**, v. 88, n. 2, p. 83-95, 2016.

MØLLER-CHRISTENSEN, V. Changes in the anterior nasal spine and the alveolar process of the maxillae in leprosy a clinical examination. **Int J Lepr Other Mycobact Dis**, v. 42, n. 4, p. 431-435, 1974.

MOONOT, P.; ASHWOOD, N.; LOCKWOOD, D. Orthopaedic complications of leprosy. **J Bone Joint Surg Br.**, v. 87b, n. 10, p. 1328-1332, 2005. DOI: 10.1302/0301-620X.87B10.16596.

MORGADO DE ABREU M. A. *et al.* *Mycobacterium leprae* is identified in the oral mucosa from paucibacillary and multibacillary leprosy patients. **Clin Microbiol Infect.**, v. 20, n. 1, p. 59-64, 2014. DOI: 10.1111/1469-0691.12190.

MOTTA, A. C. *et al.* The recurrence of leprosy reactional episodes could be associated with oral chronic infections and expression of serum IL-1, TNF-alpha, IL-6, IFN-gamma and IL-10. **Braz Dent J.**, v. 21, n. 2, p. 158-164, 2010. DOI: 10.1590/s0103-64402010000200012.

MOURA, J. S. de C. **Rinossinusite fúngica alérgica**. Dissertação (Mestrado Integrado em Medicina). Faculdade de Medicina de Lisboa, Lisboa, 2019.

NAGANO, J. *et al.* Arthropathy of the wrist in leprosy: what changes are caused by long-standing peripheral nerve palsy? **Arch Orthop Trauma Surg.**, v. 108, n. 4, p. 210-217, 1989. DOI: 10.1007/BF00936203.

NETTER, F. H. **Atlas de anatomia humana.** Rio de Janeiro: Grupo GEN, 2018.

NÚÑEZ-MARTÍ, J. M. *et al.* Leprosy: dental and periodontal status of the anterior maxilla in 76 patients. **Oral Dis.**, v. 10, n. 1, p. 19-21, 2004. DOI: 10.1046/j.1354-523x.2003.00981.x.

OLIVEIRA, J. S. S. *et al.* Leprosy in elderly people and the profile of a retrospective cohort in an endemic region of the Brazilian Amazon. **PLoS Negl Trop Dis.**, v. 13, n. 9, 2019. DOI: 10.1371/journal.pntd.0007709.

OLIVEIRA, J. S. S. *et al.* Leprosy in elderly people and the profile of a retrospective cohort in an endemic region of the Brazilian Amazon. **PLoS Negl Trop Dis.**, v. 13, n. 9, 2019. DOI: 10.1371/journal.pntd.0007709.

ONVLEE, G. J. **The Charcot foot:** a critical review and an observational study of a group of 60 patients. Leiden: University of Leiden, 1998.

PALLAGATTI, S. *et al.* Oral cavity and leprosy. **Indian Dermatol Online J.**, v. 3, n. 2, p. 101-104, 2012. DOI: 10.4103/2229-5178.96700.

PATERSON, D. E.; RAD, M. Bone changes in leprosy, their incidence, progress, prevention and arrest. **Int J Lepr.**, v. 29, p. 393-422, 1961.

PEREIRA, C. *et al.* Nasoseptal perforation: from etiology to treatment. **Curr Allergy Asthma Rep.**, v. 18, n. 1, p. 5, 2018. DOI: 10.1007/s11882-018-0754-1.

PEREIRA, H. L. A. *et al.* Avaliação por imagem do comprometimento osteoarticular e de nervos periféricos na hanseníase. **Rev Bras Reumatol.**, v. 46, n. 1, p. 30-35, 2006. DOI: 10.1590/S0482-50042006000700006.

PEREIRA, I. C. *et al.* Granulomatose de Wegener: relatos de casos [Wegener's granulomatosis: cases reports]. **Arq Bras Oftalmol.**, v. 70, n. 6, p. 1010-1015, 2007. DOI: 10.1590/S0004-27492007000600024.

PFALTZGRAFF, R. E.; BRYCESON, A. Clinical leprosy. *In:* HASTINGS, R. C. **Leprosy.** Hong Kong: Longman, 1985. p. 134-176.

PFRENGLE, S. *et al.* *Mycobacterium leprae* diversity and population dynamics in medieval Europe from novel ancient genomes. **BMC Biology**, v. 19, p. 220, 2021. DOI:10.1186/s12915-021-01120-2.

RAO, P. N.; SUNEETHA, S. Current situation of leprosy in India and its future implications. **Indian Dermatology Online Journal**, v. 9, n. 2, p. 83-89, 2018. DOI: 10.4103/idoj.IDOJ\_282\_17.

RAPOSO, M. T. *et al.* Grade 2 disabilities in leprosy patients from Brazil: need for follow-up after completion of multidrug therapy. **PLoS Negl Trop Dis.**, v. 12, n. 7, 2018. DOI: 10.1371/journal.pntd.0006645.

REBELLO, P. F. B. *et al.* Manifestações otorrinolaringológicas. *In*: TALHARI, S. (Ed.). **Hanseníase**. Manaus: DiLivros, 2015. p. 101-109.

REICHART, P.; ANANATASAN, T.; REZNIK, G. Gingiva and periodontium in lepromatous leprosy: a clinical, radiological, and microscopical study. **J Periodontol.**, v. 47, n. 8, p. 455-460, 1976. DOI: 10.1902/jop.1976.47.8.455.

RESNICK, D.; NIWAYAMA, G. Osteomyelitis, septic arthritis and soft tissue infection: the organisms. *In*: RESNICK, D.; NIWAYAMA, G. (Eds.). **Diagnosis of bone and joint disorders**. v. 5. 2. ed. Philadelphia: Saunders, 1988. p. 2647-2754.

RIBEIRO, F. B. *et al.* Evaluation of bone and mineral metabolism in patients recently diagnosed with leprosy. **Am J Med Sci.**, v. 334, n. 5, p. 322-326, 2007. DOI: 10.1097/MAJ.0b013e318142bafb.

RIORDAN, D. C. The hand in leprosy: a seven-year clinical study. **J Bone Joint Surg Am.**, v. 42-a, p. 661-682, 1960.

RODRIGUES, G. A. *et al.* The oral cavity in leprosy: what clinicians need to know. **Dis Oral**, v. 23, n. 6, p. 749-756, 2017. DOI: 10.1111/odi.12582.

ROTHSCHILD, B. M.; ROTHSCCHILD, C. Skeletal manifestations of leprosy: analysis of 137 patients from different clinical settings in the pre- and post-modern treatment eras. **J Clin Rheumatol.**, v. 7, n. 4, p. 228-237, 2001. DOI: 10.1097/00124743-200108000-00008.

SÁNCHEZ-ROMERO, C. *et al.* Extranodal NK/T cell lymphoma, nasal type: an updated overview. **Crit Rev Oncol Hematol.**, v. 159, 2021. DOI: 10.1016/j.critrevonc.2021.103237.

SÁNCHEZ-ROMERO, C. *et al.* Extranodal NK/T-cell lymphoma, nasal type in Guatemala: an 86-case series emphasizing clinical presentation and microscopic characteristics. **Head Neck Pathol.**, v. 13, n. 4, p. 624-634, 2019. DOI: 10.1007/s12105-019-01027-z.

SANFILIPPO, F.; BIANCHI, A. E. Osteoporosis: the effect on maxillary bone resorption and therapeutic possibilities by means of implant prostheses – a literature review and clinical considerations. **Int J Periodontics Restorative Dent.**, v. 23, n. 5, p. 447-457, 2003.

SANTOS, A. L. Os caminhos da paleopatologia: passado e desafios. **Antropologia Portuguesa**, n. 16, p. 161-184, 1999. DOI: 10.14195/2182-7982\_17\_10.

SARAJLIC, N. *et al.* Aging quantification on alveolar bone loss. **Coll Antropol.**, v. 33, n. 4, p. 1165-1170, 2009.

SERAFIM, R. A. **Alterações craniofaciais e tomográficas em pessoas atingidas pela hanseníase atendidas no Programa de Unidade Básica de Saúde e no Hospital Colônia Pedro Fontes, Cariacica (ES), Brasil.** Dissertação (Mestrado em Doenças Infecciosas) – Programa de Pós-Graduação em Doenças Infecciosas, Centro de Ciências da Saúde, Universidade Federal do Espírito Santo, Vitória, 2017.

SERAFIM, R. A. *et al.* Case report: nasal myiasis in an elderly patient with atrophic rhinitis and facial sequelae of leprosy. **Am J Trop Med Hyg.**, v. 102, n. 2, p. 448-50, 2020. DOI: 10.4269/ajtmh.19-0708.

SILVA, G. H. da *et al.* **Abordagem da hanseníase na Atenção Básica.** Florianópolis: Universidade Federal de Santa Catarina, 2018. Disponível em: [https://ares.unasus.gov.br/acervo/bitstream/ARES/14871/1/Apostia\\_Hansen%C3%A4Dase\\_N%C3%BAcleo%20Telessa%C3%BAde%20SC%20UFSC.pdf](https://ares.unasus.gov.br/acervo/bitstream/ARES/14871/1/Apostia_Hansen%C3%A4Dase_N%C3%BAcleo%20Telessa%C3%BAde%20SC%20UFSC.pdf). Acesso em: 11 ago. 2021.

SILVA, S. R. B. *et al.* *Mycobacterium leprae* downregulates the expression of PHEX in Schwann cells and osteoblasts. **Mem Inst Oswaldo Cruz**, v. 105, n. 5, p. 627-633, 2010. DOI: 10.1590/S0074-02762010000500005.

SLIM, F. J. *et al.* A clinical and radiological follow-up study in leprosy patients with asymptomatic neuropathic feet. **Lepr Rev.**, v. 79, n. 2, p. 183-192, 2008.

SLIM, F. J.; FABER, W. R.; MAAS, M. The role of radiology in nerve function impairment and its musculoskeletal complications in leprosy. **Lepr Rev.**, v. 80, n. 4, p. 373-387, 2009.

SOMANATH, P.; VIJAY, K. C. Bone marrow evaluation in leprosy: clinical implications. **Lepr Rev.**, v. 87, n. 1, p. 122-123, 2016.

SOUZA, C. D. F. *et al.* Leprosy in Brazil in the 21st century: analysis of epidemiological and operational indicators using inflection point regression. **An Bras Dermatol.**, v. 95, n. 6, p. 743-747, 2020. DOI: 10.1016/j.abd.2019.09.031.

SOUZA, E. A. *et al.* Leprosy and gender in Brazil: trends in an endemic area of the Northeast region, 2001-2014. **Ver. Saude Pública**, v. 52, n. 20, 2018. DOI: 10.11606/S1518-8787.2018052000335.

SOUZA, V. A. *et al.* Dental and oral condition in leprosy patients from Serra, Brazil. **Lepr Rev.**, v. 80, n. 2, p. 156-163, 2009.

SRINIVAS, G. *et al.* Risk of disability among adult leprosy cases and determinants of delay in diagnosis in five states of India: a case-control study. **PLoS Negl Trop Dis.**, v. 13, n. 6, 2019. DOI: 10.1371/journal.pntd.0007495.

SURESH, S. *et al.* Morphological analysis of the maxillary arch and hard palate in edentulous maxilla of South Indian dry skulls. **Surg Radiol Anat.**, v. 34, n. 7, p. 609-167, 2012. DOI: 10.1007/s00276-012-0954-7.

SWATHI, M.; RAI, R.; SILVIA, W. D. Evaluation of bone resorption markers in leprosy. **Intl J Clin Diag Res.**, v. 2, n. 2, p. 29-37, 2014. DOI: 10.12691/ijcdr-2-2-2.

TAHERI, J. B. *et al.* Oro-facial manifestations of 100 leprosy patients. **Med Oral Patol Oral Cir Bucal**, v. 17, n. 5, p. 728-732, 2012. DOI: 10.4317/medoral.17718.

TALHARI, S.; OLIVEIRA, C. B. de; TALHARI, C. Otolaryngological manifestations of leprosy. *In*: NUNZI, E.; MASSONE, C. (Eds.). **Leprosy**. Itália: Springer-Verlag, 2012. p. 255-260.

THAPPA, D. M. *et al.* Radiological changes in hands and feet in disabled leprosy patients: a clinico-radiological correlation. **Indian J Lepr.**, v. 64, n. 1, p. 58-66, 1992.

THOMAS, J.; GOPINATH, P. Nasal septal perforation in systemic lupus erythematosus. **Eur J Rheumatol.**, v. 6, n. 3, p. 161-162, 2018. DOI:10.5152/eurjrheum.2018.18111.

TRIMARCHI, M. *et al.* Cocaine-induced midline destructive lesions - an autoimmune disease? **Autoimmun Rev.**, v. 12, n. 4, p. 496-500, 2013. DOI: 10.1016/j.autrev.2012.08.009.

UMPHRESS, B.; RAPARIA, K. Rhinoscleroma. **Arch Pathol Lab Med.**, v. 142, n. 12, p. 1533-1536, 2018. DOI: 10.5858/arpa.2018-0073-RA.

VAN BRAKEL, W. H. Peripheral neuropathy in leprosy and its consequences. **Lepr Rev.**, v. 71, p. 146-153, 2000. DOI: 10.5935/0305-7518.20000086.

VILAÇA, A. Literatura e dignidade. *In*: DEPS, P. (Ed.). **O dia em que mudei de nome: hanseníase e estigma**. Paris: Éditions de Bocard, 2019. p. 63-73.

WAKEFORD, W. J.; SHAMIL, E.; D'SOUZA, A. R. Perioperative management of nasal septal perforation: a case series and review. **Facial Plast Surg**, v. 37, n. 3, p. 277-282, 2021. DOI: 10.1055/s-0040-1714667.

WAN-HSUAN, S.; YU-RUEI, L.; FANG, T.-Y. Leprosy manifesting as nasal obstruction and epistaxis. **Journal of the Formosan Medical Association**, v. 17, n. 11, p. 1032-1033, 2018. DOI: 10.1016/j.jfma.2018.06.012

WARREN, G. Neuropathic feet. *In*: SCHWARZ, R. J.; BRANDSMA, J. W. (Eds.). **Surgical reconstruction e rehabilitation in leprosy and other neuropathies**. Catmandu: Ekta Books, 2004. p. 147-174.

WHITE, C.; FRANCO-PAREDES, C. Leprosy in the 21st century. **Clin Microbiol Rev.**, v. 28, n. 1, p. 80-94, 2015. DOI: 10.1128/CMR.00079-13.

WHO. Global leprosy (Hansen disease) update, 2020: impact of COVID-19 on global leprosy control. **Weekly epidemiological record**, v. 96, n. 36, p. 421-444, 2021.

WHO. **Guidelines for the diagnosis, treatment and prevention of leprosy**. 2018. Disponível em: <http://www.who.int/lep/resources/9789290226383/en/>. Acesso em: 2 set. 2021.

WISE, S. K. *et al.* Ethnic and gender differences in bone erosion in allergic fungal sinusitis. **Am J Rhinol.**, v. 18, n. 6, p. 397-404, 2004.

ZARGARI, O.; ELPERN, D. J. Granulomatous diseases of the nose. **Int J Dermatol.**, v. 48, n. 12, p. 1275-1282, 2009. DOI: 10.1111/j.1365-4632.2009.04167.x.

## ANEXO I – TERMO DE CONSENTIMENTO LIVRE E ESCLARECIDO



Prezados pacientes ou responsáveis:

A Hanseníase atinge um grande número pessoas. Estamos realizando um estudo para pesquisar a presença de sintomas nasais e de extremidades e seus aspectos radiológicos em pacientes em tratamento dessa doença, Projeto “Alterações osteoarticulares da Hanseníase”. Através dos resultados da pesquisa poderemos propor medidas de controle e traçar um aspecto de diagnóstico complementar da doença.

Será avaliado o prontuário e o exame de imagem de radiografia da face e dos membros superiores e inferiores para complementar o exame físico já realizado ao longo do tratamento ou se houver necessidade para complementação ao exame físico. Serão realizados registros fotográficos das lesões de face e membros.

A participação é voluntária, mas precisamos de seu consentimento prévio por escrito. Informo também que será mantido sigilo sobre os dados de identificação fornecidos, sendo divulgados apenas os dados relacionados à pesquisa. A participação na pesquisa não determina riscos adicionais ao paciente.

Você poderá deixar de participar da pesquisa a qualquer momento, se assim desejar, sem qualquer comprometimento no seu tratamento.

Caso você tenha alguma dúvida ou problema relacionado ao estudo, poderá entrar em contato com a Pesquisadora Responsável, Dra. Patricia Deps (27-99999-6390), com a Pesquisadora Dra Rachel Serafim (27-99767-2178) ou com a pesquisadora Rachel Bertolani (27-99885172). Ainda poderá recorrer ao Comitê de Ética em Pesquisa com Seres Humanos da UFES, Projeto “Alterações osteoarticulares da Hanseníase”.

Universidade Federal do Espírito Santo/UFES  
Comissão de Ética em Pesquisa com Seres Humanos  
Av. Marechal Campos, 1468 – Maruípe, Prédio da Administração do CCS  
CEP 29.040-090, Vitória - ES, Brasil  
Telefone: (27) 3335-7211  
Email: cep.ufes@hotmail.com

Você receberá uma **cópia** deste documento assinado e datado.

Após ter lido este documento, eu

\_\_\_\_\_

(Nome do paciente ou responsável em letra de forma)

Declaro que li todas as informações fornecidas sobre a minha participação na pesquisa, minhas dúvidas foram esclarecidas e eu concordo em participar de forma voluntária da pesquisa.

Autorizo também a divulgação dos dados obtidos pela pesquisa para fins científicos, desde que respeitada a privacidade e confidencialidade dos dados individuais.

Vitória, de            de

Assinatura do paciente ou do responsável \_\_\_\_\_

Documento de identidade nº \_\_\_\_\_

Garanto que esclareci de todas as formas possíveis quaisquer dúvidas que o participante pudesse ter e seu consentimento foi totalmente voluntário.

Assinatura do pesquisador \_\_\_\_\_

Documento de identidade nº \_\_\_\_\_