



UNIVERSIDADE FEDERAL DO ESPÍRITO SANTO  
CENTRO DE CIÊNCIAS DA SAÚDE  
PROGRAMA DE PÓS-GRADUAÇÃO EM BIOTECNOLOGIA

**CINTHIA VIDAL MONTEIRO DA SILVA COUTO**

**PAI-1 EXPRESSA NO INFILTRADO INFLAMATÓRIO  
INTRATUMORAL EM PACIENTES COM CARCINOMA EPIDERMÓIDE  
DE CAVIDADE ORAL**

VITÓRIA

2015

**CINTHIA VIDAL MONTEIRO DA SILVA COUTO**

**PAI-1 EXPRESSA NO INFILTRADO INFLAMATÓRIO  
INTRATUMORAL EM PACIENTES COM CARCINOMA EPIDERMÓIDE  
DE CAVIDADE ORAL**

Dissertação apresentada ao Programa de Pós-Graduação em Biotecnologia do Centro de Ciências da Saúde da Universidade Federal do Espírito Santo, como requisito parcial para obtenção do título de Mestre em Biotecnologia.

Orientadora: Profa. Dra. Adriana Madeira Álvares da Silva Conforti

VITÓRIA

2015

**CINTHIA VIDAL MONTEIRO DA SILVA COUTO**

**PAI-1 EXPRESSA NO INFILTRADO INFLAMATÓRIO  
INTRATUMORAL EM PACIENTES COM CARCINOMA EPIDERMÓIDE  
DE CAVIDADE ORAL**

Dissertação apresentada ao Programa de Pós-Graduação em Biotecnologia do Centro de Ciências da Saúde da Universidade Federal do Espírito Santo, como requisito parcial para obtenção do título de Mestre em Biotecnologia.

Apresentada em 25 de fevereiro de 2015.

---

**Profa. Dra. Adriana Madeira Álvares da Silva  
Conforti  
Universidade Federal do Espírito Santo  
Orientadora**

---

**Prof. Dr. Iuri Drummond Louro  
Universidade Federal do Espírito Santo**

---

**Prof. Dr. Marcos Brasilino de Carvalho  
Hospital Heliópolis**

VITÓRIA

2015

*Ao meu grande amor, Rodolfo, meu marido, meu amigo, por todo o companheirismo, compreensão, dedicação, paciência e por os momentos de insana alegria que me proporciona a cada dia. E aos meus pais, por todo o amor e dedicação, por terem acreditado em mim e abdicado de suas vidas para que eu pudesse chegar até aqui.*

## AGRADECIMENTOS

À Deus por ter me permitido realizar mais este sonho. Por toda a força e graças que me concedeu. É para o Senhor esta vitória na minha vida!

À minha doce Mãezinha Maria por sempre servir-me de inspiração e sempre me fortalecer nos momentos de dificuldade. À Ti querida Mãezinha, todo meu amor e minha gratidão.

À Universidade Federal do Espírito Santo, ao Programa de Pós-Graduação em Biotecnologia, à Comissão de Aperfeiçoamento de Pessoal do Nível Superior (CAPES) e ao Head and Neck Genome Project (GENCAPO), pela oportunidade de cursar um mestrado em uma instituição respeitada, pelos auxílios financeiros e pelas amostras biológicas utilizadas neste trabalho.

Ao GENCAPO pelas amostras cedidas para realização deste trabalho.

À professora Dra. Adriana Madeira Álvares da Silva Conforti, minha orientadora e amiga, por ter acreditado em mim, por aprender o meu tempo, por todos os anos de companheirismo, ensinamentos, experiências, amor e carinho. Sua presença nestes últimos anos foi essencial para dar-me forças para continuar lutando mesmo com as dificuldades. Seu exemplo de professora, pesquisadora e mulher serviram para me inspirar e motivar ainda mais. Serei sempre grata por toda a atenção e apoio. Muito Obrigada!

Aos professores Dr. Iuri Drummond Louro e Dr. Marcos Brasilino de Carvalho por terem gentilmente aceitado participar da minha banca e contribuir com a minha pesquisa.

Ao professor Me. Leonardo Oliveira Trivilin pela grande paciência e ajuda na elaboração da estatística, análises, aulas de patologia e discussões.

À querida amiga Me. Gabriela Tonini Peterle por todos esses anos de amizade... Por me mostrar todo amor que tem pelo nosso trabalho e por me ensinar a amar cada dia mais essa nossa profissão, mesmo com as dificuldades. Obrigada pela paciência, dedicação, orientação e carinho que teve comigo... Nossa amizade é eterna!

Aos queridos amigos de bancada Joaquim, Mayara, Thabata, Paola, Diego e Camila por todo o carinho, companheirismo e paciência. Obrigado por me permitirem aprender e crescer com cada um de vocês, obrigada por cada rizada e lágrima

derramada... Sem vocês esses anos teriam sido mais escuros e eu não teria chegado até aqui.

Aos amigos de pesquisa Me. Carlos Jordem, Me. Aline Borçoi, Me. Wagner Miranda, Me. Lucas Maia, Me. Suzanny Mendes, Juliana Dalbó, Schalana Reis por todo o conhecimento gerado, pelo apoio nos momentos difíceis... Vocês foram importantíssimos para o meu crescimento pessoal e profissional.

Aos meus pais, Aldanir e Edna, que são fundamentais em minha vida, por todo o apoio e incentivo nesses anos de estudos e também por me darem o exemplo a seguir. Por todos os valores que me passaram, pela atenção dedicada, por acreditarem em mim e por não medirem esforços para que eu possa alcançar meus objetivos, por torcerem pelo meu sucesso e principalmente por todo o amor que me tem dado durante toda a vida. Vocês são essenciais para mim. Aos responsáveis por todas as minhas conquistas, meu simples e mais sincero obrigado e todo o meu amor.

Aos meus irmãos Fabiana e Leonardo por todo o incentivo, apoio, carinho, conselhos, pela paciência e risadas e por todo o carinho e apoio incondicional. Seu incentivo foi essencial para mim. Amo vocês!

Ao meu querido e amado marido, Rodolfo, que é um presente de Deus na minha vida e que me incentiva a ser melhor a cada dia. Por me dar força, me apoiar, me incentivar, por torcer por mim... Por acreditar e ver que posso ser uma pessoa muito melhor. À você meu amor, meu anjo, meu amigo, muito obrigada pelo amor incondicional, pela paciência nos momentos de desespero e de cansaço, pelo colo sempre disponível, pelos momentos de insana alegria, por ser meu alicerce e meu porto seguro e por me fazer lutar a cada dia pelo nosso futuro, nossa família para que ele se cumpra segundo a vontade de Nosso Senhor. À você, meu querido, todo o meu amor.

Aos meus queridos sogros, Adair e Fátima, por me acolherem tão bem em sua família, pelo carinho e incentivo. Vocês hoje são como pais para mim.

A todos que torceram, acreditaram, ajudaram e rezaram por mim, meu muito obrigada!

## RESUMO

O carcinoma epidermoide de cavidade oral (CEC oral) é o tipo mais frequente de carcinoma epidermoide de cabeça e pescoço, sendo registrados cerca de 263 mil novos casos e 128 mil mortes por ano, em escala mundial e é considerado o oitavo tipo mais frequente no mundo. Alguns marcadores prognósticos expressos no tumor já foram identificados para esse tipo de carcinoma, porém estudos do infiltrado inflamatório ainda são escassos na literatura. No infiltrado inflamatório do CEC oral, a expressão gênica da HIF-1 $\alpha$  já foi descrita como relacionada ao prognóstico de pacientes mostrando que as células do infiltrado inflamatório presentes no microambiente tumoral nem sempre atuam na defesa antineoplásica. A proteína PAI-1, inibidora do plasminogênio tipo 1, é transcrita pela HIF-1 $\alpha$  e atua como inibidora da degradação da matriz extracelular com envolvimento nos processos de metástase. Quando expressa no tumor, a PAI-1 está relacionada a um pior prognóstico dos pacientes com CEC oral. Com o intuito de analisar a relação da expressão de PAI-1, no infiltrado inflamatório intratumoral, com as características clinicopatológicas dos pacientes com CEC oral foi realizado um estudo com 50 amostras de tumores de cavidade oral. Foi feita a análise da expressão de PAI-1 por meio da técnica de imuno-histoquímica e sua expressão categorizada em negativa, positiva fraca e positiva forte, dependendo do número de células marcadas e da intensidade da marcação. O resultado foi correlacionado com as características clínicas dos pacientes e histopatológicas do tumor. Os dados gerados mostraram que houve expressão da proteína em todas as amostras analisadas. A expressão forte de PAI-1 foi observada em 26 amostras (52%) e a expressão fraca foi observada em 24 amostras (48%). A expressão forte de PAI-1 não foi significativamente relacionada com características como hábito tabagista ( $p=0,21$ ), etilismo ( $p=0,48$ ), tamanho do tumor, ( $p=0,41$ ), linfonodos acometidos ( $p=0,16$ ), invasão linfática ( $p=0,16$ ), invasão sanguínea ( $p=0,34$ ) e invasão perineural ( $p=0,11$ ). Não houve significância ainda com recidiva ( $p=0,53$ ) nem óbito ( $p=0,94$ ). Porém, a expressão de PAI-1 foi correlacionada com o tamanho do infiltrado inflamatório, havendo correlação entre expressão fraca da PAI-1 com a presença de infiltrado intenso ( $p=0,03$ ). As alterações no microambiente tumoral como a degradação e remodelação matriz extracelular estão relacionadas ao prognóstico de diversos tipos de tumores, porém, ainda são pouco compreendidas. Desta forma, o entendimento das proteínas expressas nas células do infiltrado inflamatório intratumoral pode esclarecer o papel que cada proteína desempenha no processo de iniciação, promoção e progressão dos carcinomas. Este trabalho auxilia na melhor compreensão do microambiente tumoral, da relação de seus expressos com o status de inflamação, abrindo perspectivas para a composição de um painel de proteínas que possa ser utilizado na prática clínica para auxílio no prognóstico dos pacientes.

**Palavras-chave:** Microambiente Tumoral. Infiltrado Inflamatório. PAI-1

## ABSTRACT

Oral squamous cell carcinoma is the most frequent type of head and neck squamous cell carcinoma (SCC), having approximately 263 thousand new cases and 128 thousand deaths per year worldwide and it is considered the eighth most frequent type of cancer in the world. Some tumor prognostic markers have been identified, however studies about the inflammatory infiltrate are still scarce in the literature. In the oral squamous cell carcinoma infiltrate, HIF-1a expression has been described as related to patient prognosis, showing that inflammatory cells present in the tumor microenvironment may not function to protect the patient against cancer. The PAI-1 protein, plasminogen type 1 inhibitor, is transcribed by HIF-1a and acts as inhibitor of extracellular matrix degradation, being involved in tumor metastasis. When expressed in the tumor, PAI-1 is related with a worse prognosis of patients with oral SCC. Aiming to analysis PAI-1 expression in the oral cavity inflammatory infiltrate, we have analyzed PAI-1 expression by immunohistochemistry and categorized expression as negative, weak and strong, depending on the number of positive cells, as well as staining intensity. Results were correlated with patient clinical characteristics and tumor histopathology. Our data show that expression was positive in all samples analyzed. Strong expression was observed in 26 samples (52%) and weak expression as observed in 24 samples (48%). Expression was not significantly associated with smoking habit ( $p=0.21$ ), alcohol consumption ( $p=0.48$ ), tumor size ( $p=0.41$ ), positive lymph nodes ( $p=0.16$ ), lymphatic invasion ( $p=0.16$ ), blood dissemination ( $p=0.34$ ) and perineural invasion ( $p=0.11$ ). Furthermore, there was no significant association with relapse ( $p=0.53$ ), nor with death ( $p=0.94$ ). However, PAI-1 expression was related to the size of inflammatory infiltrate, being weak PAI-1 expression associated with intense infiltration ( $p=0.03$ ). Tumor microenvironment alterations, such as degradation and remodeling of extracellular matrix are related to prognosis in diverse tumor types, but are not yet well understood. Therefore, a better understanding of tumor infiltrate protein expression may help us comprehend the role of each protein in the initiation, promotion and progression of cancer. This work help us understand the tumor microenvironment and the relation of expressed proteins with inflammation status, helping in the design of a protein expression panel for clinical practice use and prognosis of patients.

**Key words:** Tumoral Microenvironment. Inflammatory Infiltrate. PAI-1



## LISTA DE FIGURAS

- Figura 1.** Mecanismo de ação do ativador uroquinase (uPA). O complexo formado por uPA/uPAR encontrado na membrana celular, converte o plasminogênio em plasmina, que pode atuar degradando a matriz extracelular ou ativando outras proteínas. Modificado de DASS *et al.*, 2008..... 20
- Figura 2.** Mecanismo de regulação do sistema fibrinolítico por PAI-1. PAI-1 se liga ao complexo formado por uPA/uPAR. Este complexo é então inativado ligando-se a proteína LR-1 e em seguida todas as proteínas são internalizadas sendo que PAI-1 e uPA são levadas a degradação proteossomal e uPAR e LPR-1 retornam para a membrana. Modificado de DASS *et al.*, 2008..... 21
- .....
- Figura 3.** Fotomicrografia de carcinoma epidermoide oral em humano. **A** – Célula inflamatória mononucleada em infiltrado inflamatório intratumoral com expressão fraca da proteína PAI-1 (seta). **B** – Célula inflamatória mononucleada em infiltrado inflamatório intratumoral com expressão forte da proteína PAI-1 (cabeça de seta). Em asterisco (\*) células tumorais. Técnica de imuno-histoquímica. Coloração DAB. Objetiva de 40X. Barra = 29µM..... 32

## LISTA DE TABELAS

<b>Tabela 1.</b> Características epidemiológicas dos pacientes diagnosticados com CEC oral.....	24
<b>Tabela 2.</b> Características clínicas dos pacientes diagnosticados com CEC oral.....	25
<b>Tabela 3.</b> Características histopatológicas dos pacientes diagnosticados com CEC oral.....	26
<b>Tabela 4.</b> Características de tratamento e prognóstico dos pacientes diagnosticados com CEC Oral.....	27
<b>Tabela 5.</b> Características clinicopatológicas e sua relação com a expressão de PAI-1 nas células mononucleadas do infiltrado inflamatório intratumoral de carcinoma epidermoide de cavidade oral.....	33

## LISTA DE SIGLAS

CEC oral – Carcinoma Epidermoide de Cavidade Oral

CECP – Carcinoma Epidermoide de Cabeça e Pescoço

HIF-1 $\alpha$  – Fator Induzível por Hipóxia 1 alpha (do inglês *Hypoxia-inducible factor 1 alpha*)

HPV – Papilomavirus humano (do inglês *Human Papillomavirus*)

INCA – Instituto Nacional de Câncer

LRP-1 – Proteína 1 relacionada ao Receptor de Lipoproteína de Baixa Densidade (do inglês *Low-density lipoprotein receptor-related protein*)

MMPs – Metaloproteinases de Matriz (do inglês *Matrix Metalloproteinases*)

OMS – Organização Mundial de Saúde

PAI-1 – Inibidor do Plasminogênio Ativador 1 (do inglês *Plasminogen activator inhibitor 1*)

uPA – Ativador Uroquinase (do inglês *Urokinase-type activator*)

uPAR – Receptor de Uroquinase (do inglês *Urokinase receptor*)

## SUMÁRIO

<b>1 INTRODUÇÃO</b> .....	<b>13</b>
<b>1.1 Aspectos Gerais e epidemiologia do Carcinoma Epidermoide de Cabeça e Pescoço</b> .....	<b>13</b>
<b>1.2 Microambiente Tumoral</b> .....	<b>16</b>
<b>1.3 Metástase e PAI-1</b> .....	<b>18</b>
<b>2. OBJETIVOS</b> .....	<b>22</b>
<b>2.1 Objetivo Geral</b> .....	<b>22</b>
<b>2.2 Objetivos Específicos</b> .....	<b>22</b>
<b>3. MATERIAL E MÉTODOS</b> .....	<b>23</b>
<b>3.1 Aspectos Éticos</b> .....	<b>23</b>
<b>3.2 Casuística</b> .....	<b>23</b>
<b>3.3 Imuno-histoquímica</b> .....	<b>27</b>
<b>3.3.1 Confeção das Lâminas</b> .....	<b>27</b>
<b>3.3.2 Reação de Imuno-histoquímica</b> .....	<b>28</b>
<b>3.3.3 Análise semi-quantitativa</b> .....	<b>30</b>
<b>3.3.4 Análise Estatística</b> .....	<b>31</b>
<b>4. RESULTADOS</b> .....	<b>32</b>
<b>5. DISCUSSÃO</b> .....	<b>34</b>
<b>6. REFERÊNCIAS</b> .....	<b>39</b>
<b>APÊNDICE</b> .....	<b>48</b>

## 1 INTRODUÇÃO

### 1.1 Aspectos Gerais e epidemiologia do Carcinoma Epidermoide de Cabeça e Pescoço

O carcinoma epidermoide de cabeça e pescoço (CECP) é uma neoplasia que acomete 600 mil novos indivíduos por ano. De acordo com a Organização Mundial de Saúde (OMS), no ano de 2012 o CECP provocou 8,2 milhões de mortes e é um dos principais fatores de morbimortalidade representando 10% dos tumores malignos em nível mundial (ALVARENGA *et al.*, 2008). Estima-se que em 2030 o número de óbitos suba para 13,2 milhões e, 60% destes casos ocorrerão em países em desenvolvimento (WHO, 2002; OMS, 2007; JEMAL *et al.*, 2012; INCA, 2014).

O carcinoma epidermoide de cavidade oral (CEC oral) é o tipo mais frequentes de carcinoma epidermoide de cabeça e pescoço, sendo registrados cerca de 263 mil novos casos e 128 mil mortes por ano, em escala mundial (JEMAL *et al.*, 2012). Este tipo de tumor, que é considerado o oitavo tipo mais frequente no mundo, acomete mais frequentemente indivíduos do sexo masculino. No entanto, nos últimos anos houve um aumento na incidência de casos de câncer entre mulheres, o que deve refletir uma mudança de hábitos nestes indivíduos pelo aumento do uso de álcool e tabaco. No Brasil, dados do INCA (2014) mostram que o risco estimado é de 11,54 novos casos a cada 100 mil homens e 3,92 a cada 100 mil mulheres. Para o estado do Espírito Santo a estimativa foi de 400 novos casos de câncer oral e 170 casos de câncer de laringe.

Dados da literatura mostram que existe uma relação positiva entre o uso de tabaco e álcool e o aparecimento de tumores na cavidade oral (ALVARENGA *et al.*, 2008). O tabaco apresenta mais de 7.000 substâncias químicas, muitas das quais são mutagênicas e carcinogênicas e, indivíduos tabagistas apresentam um risco aumentado em 5 a 25 vezes de desenvolvimento de tumores de cavidade oral mantendo relação direta com a quantidade consumida. O tabaco é responsável por

42% das mortes por este tipo de tumor (SINGH *et al.*, 2011; JEMAL *et al.*, 2012; VILAR E MARTINS, 2012; FRESQUEZ *et al.*, 2013).

O álcool por sua vez, é responsável por 16% dos óbitos por tumores de cavidade oral e funciona como um potencializador dos efeitos danosos do tabaco, além de ocasionar deficiências nutricionais e supressão imunológica (SINGH *et al.*, 2011; JEMA *et al.*, 2012). Este risco é potencializado em até 30 vezes quando o uso de tabaco e álcool são associados. Em pacientes com tumores já diagnosticados, a persistência do tabagismo e do etilismo diminui o índice de cura do paciente e aumenta a ocorrência de um segundo tumor (GILLISON, 2007; INCA, 2011).

A etiologia do câncer de cavidade oral é multifatorial e, além do tabagismo e etilismo outros fatores são relacionados ao surgimento desta neoplasia. Problemas sociais e econômicos como baixa renda e escolaridade, deficiências nutricionais, má higiene bucal, fatores ocupacionais, além de infecções virais, são os principais fatores associados ao surgimento de tumores de cavidade oral. Além disso, a predisposição e suscetibilidade genéticas são fatores intrínsecos individuais de risco (ALVARENGA *et al.*, 2008; FERREIRA E ROCHA, 2010; VILAR E MARTINS, 2012).

Os tumores de cavidade oral são classificados clinicamente de acordo o sistema de estadiamento clínico de tumores (TNM) que visa estabelecer os prognósticos, ajudar na avaliação dos resultados de tratamento e auxiliar na escolha terapêutica mais adequada (LOURENÇO *et al.*, 2007; SOBIN *et al.*, 2009). Este sistema avalia três categorias distintas da caracterização tumoral: T – caracterização dos tumores de acordo a extensão anatômica no sítio primário levando em consideração tamanho, localização ou ambos; N – ausência ou presença e o grau de comprometimento de metástases em linfonodos regionais; M - ausência ou presença de metástase à distância (UICC, 2009).

O sistema TNM tem ainda uma classificação clínica para o pré-tratamento (cTNM) na qual são realizados exame físico, diagnóstico por imagem, endoscopia e biópsia e, em caso de submissão cirúrgica, determina-se o estágio patológico (pTNM) por meio de uma avaliação histopatológica do tumor e dos linfonodos regionais coletados no procedimento cirúrgico (PATEL E SHAH, 2005; UICC, 2009).

O estadiamento clínico do tumor, portanto é realizado pela correlação de dados destes três parâmetros e dependendo das características observadas em cada um

deles é possível gerar uma classificação do tumor em quatro estádios diferentes (I, II, III e IV). Para carcinomas de cabeça e pescoço o diagnóstico de 60 a 70% dos casos ocorre em estágios avançados da doença (estádio III e IV) que apresentam uma taxa de sobrevida média de 10 a 40% em 5 anos. Os casos diagnosticados nos estágios iniciais (estádios I e II) correspondem a 30-40% e, a taxa de sobrevida destes pacientes aumenta para 60 a 90% após o tratamento. Desta forma, o exame histopatológico é essencial para selecionar e avaliar a terapia adjuvante pós-operatória e para estimar o prognóstico do paciente (LOURENÇO *et al.*, 2006bbb; SANO E MYERS, 2007; JEMAL *et al.*, 2012).

A análise histopatológica é realizada através da observação da invasividade do tumor, identificação do infiltrado inflamatório e células inflamatórias nos tecidos, presença de invasão perineural, linfática e sanguínea, presença de êmbolos tumorais, tipo de crescimento tumoral, presença de necrose, além da observação da interface entre as células tumorais e o tecido adjacente (LOURENÇO *et al.*, 2007; SANO E MYERS, 2007).

O tratamento de tumores é multimodal, podendo ser aplicada a cirurgia, radioterapia e quimioterapia. Diversas pesquisas têm sido realizadas a fim de aperfeiçoar os resultados destes tratamentos, porém, a escolha do melhor método não depende somente das características observadas pela análise histopatológica. Faz-se necessário também uma análise molecular ou histoquímica para uma melhor avaliação dos mecanismos envolvidos no processo de progressão, invasão e metástase tumoral. Este conhecimento permite entender melhor como o tumor se comporta frente ao tratamento administrado permitindo uma melhor resposta e um prognóstico mais preciso ao paciente (DELANEY *et al.*, 2005; CHAWAPUN, 2006). Desta forma, muitos grupos de pesquisa têm se dedicado a estudos que visem a validação de marcadores moleculares como a análise da expressão de proteínas específicas que são de grande importância para o prognóstico e tratamento (DUTRA *et al.*, 2012; SANTOS *et al.*, 2013; MENDES *et al.*, 2014).

Atualmente, pesquisas também relacionam o microambiente tumoral, através do estudo de células e interações do sistema imune e o tumor na participação da progressão tumoral, na angiogênese, metástase e proliferação celular (ONUCHIC E CHAMMAS, 2010). Estes estudos permitem uma melhor compreensão do desenvolvimento tumoral, da atuação de genes que são candidatos a marcadores

moleculares tumorais e melhores condições para resposta ao tratamento (MENDES *et al.*, 2014; PETERLE *et al.*, 2015).

## 1.2 Microambiente Tumoral

O microambiente tumoral é definido como o conjunto de todas as condições fisiológicas e metabólicas do tumor. Em sua grande maioria, apresenta características como baixa concentração de glicose, altas concentrações de lactato, pH baixo e baixas concentrações de oxigênio, o que leva a hipóxia tumoral (SEMENZA, 2012). A hipóxia é uma condição na qual o fornecimento de oxigênio atinge valores inferiores a 7%, sendo responsável pela ativação de mecanismos necessários para suprir as necessidades de aporte de oxigênio e nutrientes. Esta condição é causada pela estrutura anormal da organização tecidual e pela baixa capacidade de transporte de oxigênio dentro do tumor (TADDEI *et al.*, 2013).

O microambiente tumoral pode ser constituído por diversos tipos celulares como fibroblastos, células epiteliais, células do sistema imune inato e adaptativo, células formadoras do sistema linfático e sanguíneo e também por um microambiente composto principalmente pela matriz extracelular, elementos neurais sustentados por uma rede vascular, fatores solúveis como citocinas e quimiocinas bem como tipos de células mesenquimais especializadas para cada microambiente tecidual (PARK *et al.*, 2000; BLANKENSTEIN, 2005; VISSER, 2006).

O sistema imunológico é composto tanto por células de defesa do organismo como por outros tipos celulares que atuam como mediadores interagindo entre si e com as demais células do microambiente tumoral em um sistema que garante a defesa e manutenção da homeostase impedindo a absorção de agentes exógenos, infecciosos e partículas virais, além de modular processos fisiológicos em descontrolado (VISSER *et al.*, 2006).

A relação entre sistema imune e câncer foi primeiro relatada por Rudolph Virchow na década de 1860 quando observou a presença de células inflamatórias no tecido neoplásico (MACARTHUR *et al.*, 2004). Desde então, diversos estudos têm



demonstrado a relação do infiltrado inflamatório com a progressão tumoral, porém, com resultados controversos em alguns tipos de tumor. Paul Ehrlich, em 1909, foi um dos primeiros a propor o que o sistema imune teria um papel importante no desenvolvimento tumoral. Diversos autores também relatam que a ativação de efetores imunes, como linfócitos, macrófagos e granulócitos atuam na resposta imunológica antitumoral inibindo o desenvolvimento do tumor (CHEN *et al.*, 2007; CHEN *et al.*, 2007\*; LANZA *et al.*, 2009; CHOW *et al.*, 2012; PYLAYEVA-GUPTA *et al.*, 2012).

Outros pesquisadores, porém, acreditam que componentes do infiltrado inflamatório e a presença de inflamação podem favorecer o crescimento e a disseminação tumoral pela promoção da angiogênese e destruição do tecido, bem como pela produção de fatores de crescimento, citocinas, quimiocinas e cininas (WILSON E BALKWILL, 2002; BISACCHI *et al.*, 2003; DiDONATO *et al.*, 2012; QUAIL E JOYCE, 2013).

O sistema imune possui um mecanismo denominado vigilância imunológica, na qual tumores em desenvolvimento podem ser reconhecidos e eliminados por meio dos diversos antígenos tumorais, como proteínas modificadas, produtos de oncogenes ou de genes supressores de tumor, ou em grande parte, proteínas que são expressas em excesso ou de forma aberrante, podendo assim evitar o surgimento de tumores clinicamente aparentes, mesmo na ausência de intervenção terapêutica (ABBAS, LICHTMAN E PILLAI, 2007; ONUCHIC E CHAMMAS, 2010; CHOW *et al.*, 2012).

Atualmente, estudos têm demonstrado que cerca de 25% dos tumores estão associados com inflamação sustentada por infecções ou condições inflamatórias de origem diversa (BALKWILL E MANTIVANI, 2012). E, mesmo que os tumores não estejam diretamente relacionados com a inflamação, são caracterizados pela presença de células e mediadores da inflamação (BRENNECKE *et al.*, 2015).

A matriz extracelular, um dos componentes do microambiente tumoral, é constituída por proteínas fibrosas como o colágeno e elastina, glicoproteínas alongadas como a fibronectina e laminina, glicosaminoglicanas, proteoglicanas além de mediadores de inflamação como quimiocinas, citocinas e fatores de crescimento. A degradação desta matriz, mediada por enzimas proteolíticas conhecidas como metaloproteinases, está diretamente relacionada com angiogênese, invasão e

metástase tumoral (PEREIRA *et al.*, 2005; FANJUL-FERNÁNDEZ *et al.*, 2013). Porém, estudos nesta área ainda são restritos a análise da relação do infiltrado inflamatório, seus componentes tumorais e os inibidores de metaloproteinases, como a PAI-1 (inibidor do plasminogênio ativador 1) podem levar à descoberta de novos marcadores prognósticos (MACARTHUR *et al.*, 2004; MANTOVANI *et al.*, 2008; MOHAMMED *et al.*, 2012; TOUGERON *et al.*, 2013).

### **1.3 Metástase e PAI-1**

A metástase é um processo complexo que envolve múltiplas etapas ainda pouco esclarecidas. O conhecimento acerca dos mecanismos envolvidos no processo metastático é fundamental para o delineamento do tratamento do paciente, bem como no controle do câncer, isto porque a presença de metástase está relacionada a um pior prognóstico (ALBERTS *et al.*, 2010; GAO *et al.*, 2010; JING *et al.*, 2012).

O processo metastático envolve mudanças citofisiológicas incluindo alterações na adesão celular que leva a um desprendimento de células neoplásicas do tumor primário, a proteólise dos tecidos incluindo a membrana basal, matriz extracelular e vasos adjacentes, o que leva a migração e invasão para outros tecidos e o estabelecimento de uma nova colônia em novos sítios tumorais (DANERI-NAVARRO *et al.*, 1998; ALBERTS *et al.*, 2010; FERREIRA E ROCHA, 2010; GAO *et al.*, 2010; SCHOOTBRUGGE *et al.*, 2013).

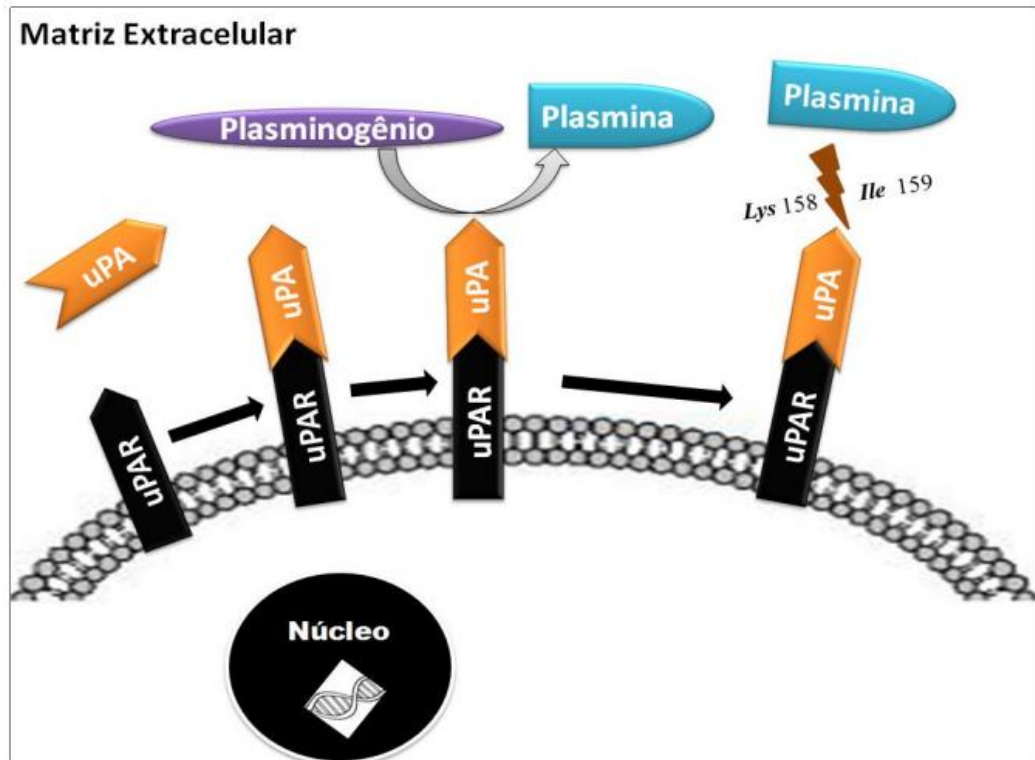
Assim, o processo de degradação da matriz extracelular, realizado pelas proteinases como as metaloproteinases de matriz (MMPs), proteases de cisteína e proteases de serina do sistema ativador do plasminogênio desempenham um papel crítico na invasão tumoral e metástase podendo ser um bom marcador de prevenção e inibição da metástase (CURINO *et al.*, 2004; BJORKLUND E KOIVUNEN , 2005; HSEU *et al.*, 2009; GAO *et al.*, 2010; KESSENBROCK *et al.*, 2010; JING *et al.*, 2012).

A fibrinólise é um dos principais mecanismos do processo metastático que consiste na conversão do plasminogênio inativo em sua forma proteolítica ativa (plasmina).

Esta conversão é realizada por duas proteases de serina que são o ativador tissular do plasminogênio (tPA) e o ativador uroquinase (uPA). Estas duas proteases apresentam estrutura semelhante, mas, apresentam funções biológicas distintas onde o tPA está relacionado com os mecanismos de fibrinólise e trombólise atuando na formação da plasmina, e uPA está diretamente associado à degradação da matriz extracelular ou indiretamente ativando proteases. Desta forma, a conversão do plasminogênio mediada pelo uPA está diretamente relacionada à proliferação, migração, invasão e formação de metástases e apoptose (DANERI-NAVARRO et al., 1998; CARROLL E BINDER, 1999; SIDENIUS E BLASI, 2003; BAKER et al., 2007; GIACOIA et al., 2014).

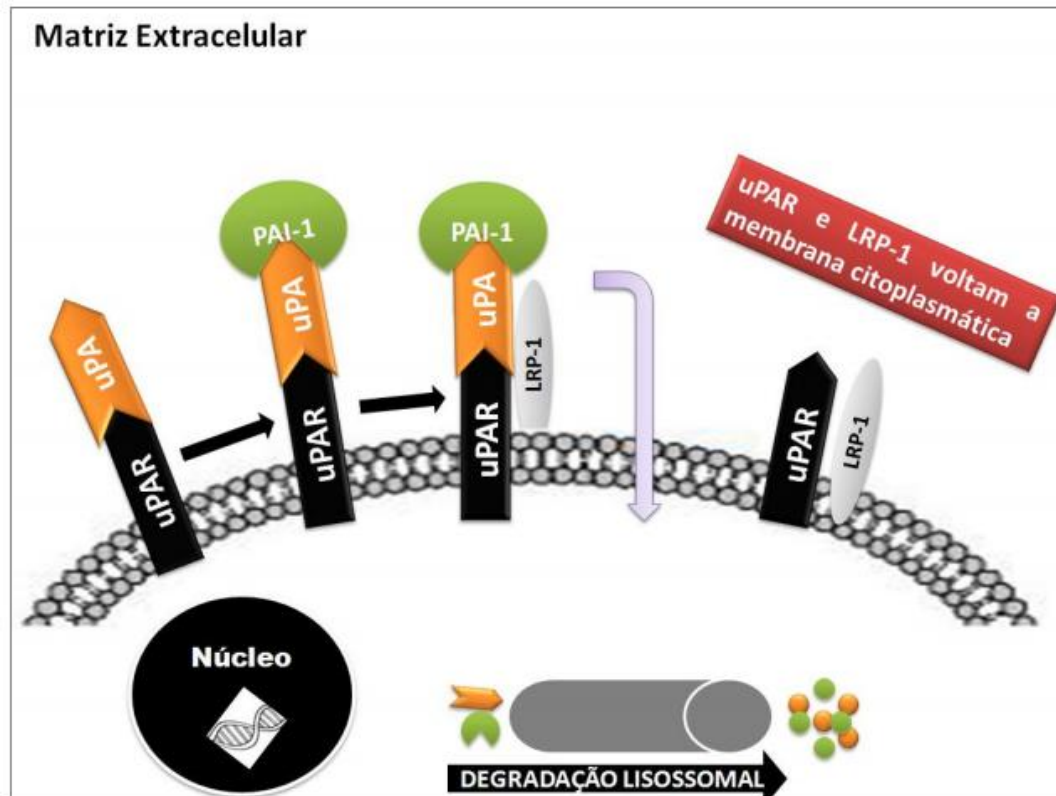
Este sistema é regulado por dois inibidores endógenos, os inibidores do plasminogênio ativador 1 e 2 (PAI-1, PAI-2). Estas proteínas pertencem à superfamília das Serpinas que, para se tornarem ativas sofrem uma clivagem da ligação peptídica central reativa (P1-P1) que leva a um rearranjo conformacional (BINDER E MIHALY, 2008; HOTTZ et al., 2010). PAI-1 está localizado no cromossomo 7q21.3-q22 e codifica um polipeptídeo de 48 kDa. Ele é sintetizado por uma variedade de células, incluindo células vasculares endoteliais, adipócitos, macrófagos, cardiomiócitos e fibroblastos e, apresenta uma meia-vida ativado e latente é de 32 e 7 minutos, respectivamente (REILLY et al., 1991).

O mecanismo de ação deste sistema fibrinolítico ocorre, na superfície da membrana plasmática, pela ligação de uPA ao seu receptor uPAR (receptor de uroquinase). Neste momento, o zimogênio é convertido em plasmina ativa que pode degradar a matriz extracelular ou ainda ativar outras proteínas como as metaloproteinases, fatores de crescimento e fatores angiogênicos favorecendo o desenvolvimento e progressão tumoral. A plasmina recém produzida modifica o receptor uPAR através da clivagem de uma ligação peptídica entre lisina e interleucina que resulta em um *feedback* positivo potencializando a sua ativação (Figura 1) (GAO et al., 2010; KIM et al., 2013).



**Figura 1.** Mecanismo de ação do ativador uroquinase (uPA). O complexo formado por uPA/uPAR encontrado na membrana celular, converte o plasminogênio em plasmina, que pode atuar degradando a matriz extracelular ou ativando outras proteínas. Modificado de DASS *et al.*, 2008.

Este sistema é regulado pela ligação de PAI-1 ao complexo uPA/uPAR inativando-o. Esta inativação permite a ligação da proteína LRP-1 (Proteína-1 relacionada ao Receptor de Lipoproteína de Baixa Densidade) que promove a internalização destas proteínas que são levadas à degradação lisossomal (Figura 2). No entanto, uPAR e PAI-1 não são degradadas e sim recicladas e reencaminhadas à membrana plasmática (BINDER E MIHALY, 2008; DASS *et al.*, 2008; GAO *et al.*, 2010; KIM *et al.*, 2013).



**Figura 2.** Mecanismo de regulação do sistema fibrinolítico por PAI-1. PAI-1 se liga ao complexo formado por uPA/uPAR. Este complexo é então inativado ligando-se a proteína LRP-1 e em seguida todas as proteínas são internalizadas sendo que PAI-1 e uPA são levadas a degradação proteossomal e uPAR e LRP-1 retornam para a membrana. Modificado de DASS *et al.*, 2008.

O estudo da superexpressão de PAI-1 em tumores sólidos já é bem elucidada sendo relacionada a um pior prognóstico para o paciente, porém, sua expressão em infiltrado inflamatório ainda é pouco esclarecido (BAKER *et al.*, 2007; IACOVIELLO *et al.*, 2013).

Desta forma, novos estudos são necessários para melhor entender como a expressão alterada de PAI-1 pode afetar mecanismos de tumorigênese e ainda tentar elucidar os mecanismos que ocasionam estas alterações de expressão bem como auxiliar em uma melhor avaliação da evolução clínica do paciente ou mesmo na conduta terapêutica a ser tomada.

## **2. OBJETIVOS**

### **2.1 Objetivo Geral**

Analisar pela técnica de imuno-histoquímica, a expressão da proteína PAI-1 no infiltrado inflamatório intratumoral de pacientes com carcinoma epidermoide de cavidade oral e sua relação com características clinicopatológicas e prognósticas.

### **2.2 Objetivos Específicos**

- ❖ Analisar as características clinicopatológicas dos pacientes diagnosticados com CEC oral e correlacionar com a expressão da proteína PAI-1 no infiltrado inflamatório intratumoral;
- ❖ Relacionar a expressão de PAI-1 com características prognósticas no infiltrado inflamatório intratumoral de pacientes com carcinoma epidermoide de cavidade oral;

### **3. MATERIAL E MÉTODOS**

#### **3.1 Aspectos Éticos**

O presente estudo foi aprovado pelo Comitê de Ética em Pesquisa do Hospital Heliópolis, São Paulo, sob o registro 818, referente ao projeto “Análise da expressão gênica em indivíduos com carcinoma epidermoide de cabeça e pescoço e células em cultura: relação com o tabagismo” (Apêndice A).

#### **3.2 Casuística**

A população em estudo foi composta de 50 pacientes com carcinoma epidermoide de cavidade oral oriundos do banco de amostras do Head and Neck Genome Project (GENCAPO), um grupo multi-institucional e multidisciplinar, que desde 2001 coleta rotineiramente dados clínicos e epidemiológicos, além de amostras tumorais e de sangue de pacientes diagnosticados com CECP, provenientes das seguintes instituições: Instituto Arnaldo Vieira de Carvalho de São Paulo, Hospital Heliópolis de São Paulo, Hospital das Clínicas da Faculdade de Medicina da Universidade de São Paulo, entre outros.

Todos os pacientes selecionados foram operados e tiveram um acompanhamento clínico de pelo menos 48 meses após a cirurgia. Foram excluídos deste grupo, pacientes submetidos à quimioterapia, os que apresentaram metástases à distância ao diagnóstico, pacientes com linfonodos cervicais não removidos, aqueles com margens cirúrgicas positivas e carcinomas de lábio.

As características clínicas e histopatológicas foram obtidas através de exames anatomopatológicos sendo que, todos os tumores foram classificados de acordo com os critérios de Estadiamento de Tumores Malignos (TNM) por meio de uma análise realizada por patologistas do GENCAPO (UICC, 2009) e revisados por nosso grupo de pesquisa.

Além disto, ocorreu a caracterização dos pacientes de acordo com gênero, faixa etária e características do tratamento. Desta forma, observou-se que do total de 50 indivíduos incluídos neste estudo, 14 (28%) foram do sexo masculino e 36 indivíduos (72%) do sexo feminino. Em relação uso de álcool, observa-se que 17 indivíduos (34%) são etilistas e 33 (66%) não fazem uso desta substância. Além disso, o hábito tabagista também foi observado onde, 19 indivíduos (38%) são tabagistas e 31 (62%) não fumam a pelo menos um ano completo ou nunca fumou. Em relação à idade, 15 (30%) apresentam sessenta anos ou menos e 35 (70%) têm mais de sessenta anos. A média da faixa etária é de 64,23 anos, com um desvio padrão de  $\pm 13,93$  (Tabela 1).

**Tabela 1.** Características epidemiológicas dos pacientes diagnosticados com CEC oral.

Características epidemiológicas	Casos	
	No.	(%)
<b>Gênero</b>		
Feminino	36	72
Masculino	14	28
<b>Faixa etária, anos</b>		
média 64,23 / desvio padrão $\pm 13,93$		
≤ 60 anos	17	30
> 60 anos	35	70
<b>Hábito tabagista</b>		
Não	31	62
Sim	21	34
<b>Hábito etilista</b>		
Não	33	66
Sim	19	34
<b>Total</b>	<b>50</b>	<b>100,0</b>

As características clínicas dos pacientes diagnosticados com CEC oral e que compõem esta casuística estão descritas na Tabela 2. Em relação ao sítio tumoral de acometimento, observou-se que 13 (26%) dos casos possuíam o assoalho da boca como sítio, 10 (20%) apresentavam a gengiva, 21 (42%) dos casos eram na área retromolar, 1 (2%) caso era no palato mole, 2 (4%) casos na orofaringe e 1 (2%) em partes não especificadas da boca. Há quatro classificações para o estadiamento dos tumores e neste trabalho, 16 (30,8%) pacientes se enquadram no



estádio I, 13 (25%) no estágio II, 6 (11,5%) no estágio III e 17 (32,7%) no estágio IV. A classificação histopatológica pós-cirúrgica, designada pTNM, diferencia quatro classes para o tamanho do tumor (pT1, pT2, pT3, pT4). Neste trabalho, 29 (55,8%) pacientes foram classificados como pT1, 13 (26%) pT2, 17 (34%) como pT3 e 17 (32,7%) como pT4. Além disso, 19 (36,5%) pacientes apresentaram linfonodos acometidos.

**Tabela 2.** Características clínicas dos pacientes diagnosticados com CEC oral.

Características clínicas	Casos	
	No.	(%)
<b>Sítio</b>		
Assoalho da Boca	13	26,0
Gengiva	10	20,0
Língua	21	42,0
Área Retromolar	2	4,0
Palato Mole	1	2,0
Orofaringe	2	4,0
Outras Partes Não especificadas da boca	1	2,0
<b>Estadiamento<sup>‡</sup></b>		
Estádio I	13	26,0
Estádio II	17	34,0
Estádio III	4	8,0
Estádio IV	16	32,0
<b>Tamanho do tumor (pT)<sup>‡</sup></b>		
pT1	13	26,0
pT2	17	34,0
pT3	4	8,0
pT4	16	32,0
<b>Linfonodos (pN)<sup>‡</sup></b>		
Negativo	33	66,0
Positivo	17	34,0
<b>Metástase à distância (pM)</b>		
Negativo	50	100,0
<b>Total</b>	<b>50</b>	<b>100,0</b>

<sup>‡</sup>: TNM 7ª edição.

Em relação às características histopatológicas, 25 (50,0%) pacientes apresentaram tumores bem diferenciados e 25 (50%) moderadamente. Para a invasão linfática, 11 (22%) foram positivos para a invasão e 32 (64%) não. Já para a invasão perineural, 20 (40%) casos mostraram positividade e 27 (54%) não (Tabela 3).

Por fim, em relação ao tratamento, 22 (44%) foram submetidos à cirurgia e radioterapia e 28 (56%) foram submetidos apenas à cirurgia. Para a recidiva geral, 32 (64%) não apresentaram e 17 (34%) foram positivos para esta variável. Ainda em relação à recidiva, 7 (14%) apresentaram recidiva local e 43 (86%) não. Dos pacientes selecionados nesta casuística, 31 (62%) vieram a óbito e 19 (38%) não (Tabela 4).

**Tabela 3.** Características histopatológicas dos pacientes diagnosticados com CEC oral.

Características histopatológicas	Casos	
	No.	(%)
<b>Grau de diferenciação</b>		
Bem	25	50,0
Moderadamente	25	50,0
Pouco	0	0,0
<b>Invasão linfática</b>		
Ausente	32	64,0
Presente	11	22,0
Não avaliado	7	14,0
<b>Invasão perineural</b>		
Ausente	27	54,0
Presente	20	40,0
Não avaliado	3	6,0
<b>Total</b>	<b>50</b>	<b>100,0</b>

Todos indivíduos que aceitaram participar deste estudo assinaram o termo de consentimento do Comitê de Ética consentindo na participação da pesquisa e responderam a um questionário composto por perguntas demográficas, bem como questões relativas ao histórico médico, tabagismo e consumo de álcool.

**Tabela 4.** Características de tratamento e prognóstico dos pacientes diagnosticados com CEC Oral.

Características do tratamento e prognóstico	Casos	
	No.	(%)
<b>Cirurgia</b>		
Sim	50	100,0
<b>Radioterapia</b>		
Não	28	56,0
Sim	22	44,0
<b>Quimioterapia</b>		
Não	50	100,0
<b>Recorrência da Doença</b>		
Não	32	64,0
Sim	17	34,0
Não avaliado	1	2,0
<b>Recidiva local</b>		
Não	43	86,0
Sim	7	14,0
<b>Óbito</b>		
Não	19	38,0
Sim	31	62,0
<b>Total</b>	<b>52</b>	<b>100,0</b>

### 3.3 Imuno-histoquímica

Toda a reação de imuno-histoquímica foi realizada seguindo o protocolo padrão, descrita em 3.3.2, segundo orientação do fabricante, com adaptações.

#### 3.3.1 Confeção das Lâminas

Para a confecção das lâminas contendo amostras de CEC oral, os blocos foram seccionados realizando cortes de 3 µm de espessura que foram fixados em lâminas previamente silanizadas em etapas de imersão em organosilano 20% e etanol. Em seguida, as lâminas contendo os cortes secaram em estufa a 60°C por no mínimo 24 horas. Como controle positivo foram utilizados blocos de carcinoma hepatocelular

humano. A escolha do tecido utilizado para controle positivo baseou-se nas indicações presentes na bula do anticorpo utilizado na reação de imunohistoquímica. Todas estas etapas foram realizadas em parceria com o Departamento de Patologia da Faculdade de Medicina de São José do Rio Preto e com o Laboratório de Patologia Cirúrgica da Faculdade de Odontologia/USP.

### **3.3.2 Reação de Imuno-histoquímica**

Para análise das células imunorreativas à proteína PAI-1, os cortes histológicos selecionados passaram inicialmente pela Solução de Recuperação Antigênica 3x1 PMB1-250 [Tampão Citrato, pH 6,0 (Spring Bioscience®, Califórnia, EUA)] previamente aquecida, que faz a desparafinização e a recuperação antigênica simultaneamente, em banho-maria, a 98°C, por 47 minutos. As lâminas foram então retiradas do banho-maria e deixadas para resfriarem por 10 minutos em temperatura ambiente.

A etapa seguinte consiste na lavagem em tampão tris-(hidroximetil)-aminometano (TRIS), pH 7,6, por 5 minutos sendo que posteriormente as lâminas foram incubadas em Solução de Peróxido de Hidrogênio, reagente do Kit SPD-125 (Spring Bioscience®, Califórnia, EUA), para o bloqueio da peroxidase endógena, por 15 minutos. Em seguida, as lâminas foram lavadas com 3 banhos em tampão de lavagem e o excesso ao redor dos cortes foi secado com papel filtro e os mesmos foram circulados com caneta hidrofóbica Super PAP Pen (Kiyota®, Japão, JP).

Depois disso, foi aplicado o Bloqueio de Proteínas Ultra V, reagente do Kit SPD-125 (Spring Bioscience®, Califórnia, EUA) e as lâminas foram incubadas por 10 minutos, em câmara úmida, temperatura ambiente. O excesso do reagente foi escorrido e em seguida o anticorpo primário diluído foi aplicado em quantidade suficiente para cobrir os cortes. As lâminas foram incubadas no escuro, em câmara úmida, temperatura ambiente, por 90 minutos.

Os anticorpos primários foram padronizados em cortes histológicos de carcinoma Hepatocelular por ser um tecido no qual a expressão de PAI-1 já é sabidamente

positiva e a melhor diluição 1/100. Todas as diluições foram realizadas de acordo com as orientações do fabricante, utilizando o Diluente de Anticorpo ADS-125 (Spring Bioscience®, Califórnia, EUA). O anticorpo utilizado foi o Anti-PAI1 antibody–mouse monoclonal [1D5] (ab125687)/Abcam®, Cambridge, EUA.

Decorridos os 90 minutos, as lâminas foram submetidas à uma bateria de 3 lavagens em TRIS pH 7,6 por 5 minutos cada sendo que, após este procedimento ocorreu a secagem ao redor dos cortes. O passo seguinte foi a aplicação do Complemento, reagente do Kit SPD-125 (Spring Bioscience®, Califórnia, EUA), em quantidade suficiente para cobrir os cortes e, as lâminas foram incubadas, em câmara úmida, por 10 minutos à temperatura ambiente. O excesso do reagente foi escorrido e em seguida foi aplicado o Conjugado HRP, que também é reagente do Kit SPD-125 (Spring Bioscience®, Califórnia, EUA). As lâminas foram novamente incubadas em câmara úmida por 15 minutos à temperatura ambiente.

O passo seguinte foi a lavagem das lâminas em TRIS pH 7,6 por quatro vezes, permanecendo no tampão 5 minutos em cada lavagem. O material foi secado ao redor dos cortes e foi aplicado o Substrato Cromógeno DAB Plus diluído 1/50 em Tampão Diluente de DAB, reagentes do Kit SPD-125 (Spring Bioscience®, Califórnia, EUA). As lâminas foram então incubadas em câmara úmida, temperatura ambiente, por 10 minutos. Procedeu-se em seguida a lavagem das lâminas em água destilada por 5 minutos e a operação foi repetida por 3 vezes. Como contra-corante foi utilizada Hematoxilina de Harris e as lâminas permaneceram nesta solução por 5 minutos.

Após este procedimento, as lâminas foram lavadas em água corrente por também, 5 minutos. E, por fim, sucedeu-se hidratação e clareamento pré-montagem das lâminas nas seguintes etapas:

- 1) Álcool 70% - só passagem;
- 2) Álcool 75% - só passagem;
- 3) Álcool 80% - só passagem;
- 4) Álcool 85% - 3 minutos;
- 5) Álcool 90% - 3 minutos;
- 6) Álcool 95% - 3 minutos;
- 7) Álcool 100% I - 3 minutos;
- 8) Álcool 100% II - 3 minutos;
- 9) Álcool 100% III - 3 minutos;
- 10) Álcool + Xilol - só passagem;
- 11) Xilol 1- 3 minutos;
- 12) Xilol 2 – até a montagem das lâminas.

As lâminas foram montadas em meio não aquoso: DPX [p-xylene-bis(N-pyridinium bromide)] (Sigma-Aldrich®, Saint-Louis, EUA).

### 3.3.3 Análise semi-quantitativa

A análise das lâminas ocorreu por meio de microscopia óptica (Zeiss®, Alemanha), sob os aumentos de 100, 200 e 400 vezes e, a expressão da proteína foi avaliada de forma semiquantitativa utilizando dois padrões de análise, a intensidade de coloração e o percentual de células marcadas. Assim, scores foram atribuídos a cada tipo de classificação.

Para a análise de intensidade de coloração foram atribuídos os seguintes valores, 0 (marcação nula), 1 (marcação fraca dentre as células inflamatórias), 2 (marcação moderada dentre as células inflamatórias) e 3 (marcação forte dentre as células inflamatórias). Para percentual de células marcadas foram fixados os scores de 0 (campos onde não havia células imunorreativas), 1 (1-25% de células imunorreativas), 2 (25-50% de células imunorreativas) e 3 (>50% de células imunorreativas).

Finalizou-se com a multiplicação dos scores para cada campo, seguindo a metodologia de análise de Soini *et al.* (2000), modificada por Campos *et al.* (2009). O resultado da multiplicação foi utilizado para categorizar as expressões citoplasmáticas da proteína estudada em:

- ❖ Marcação negativa = 0;
- ❖ Marcação positiva fraca = 1-3;
- ❖ Marcação positiva forte = >3.

Desta forma, foi considerada marcação fraca, quando as multiplicações entre o número de células marcadas vezes a intensidade da marcação foi menor ou igual a 3. Foi considerada marcação forte, quando a multiplicação resultou em número maior que 3.

Estes resultados de expressão fraca e forte foram comparados com cada uma das características clinicopatológicas, tamanho do tumor (pT), acometimento de linfonodos (pN), grau de diferenciação tumoral, presença ou ausência de invasão linfática e peritumoral e tamanho do infiltrado inflamatório. Além disso, estas expressões fraca e forte de PAI-1 foram comparadas com características relacionadas ao tratamento e prognóstico como submissão à cirurgia e radioterapia, presença de recidivas e óbito.

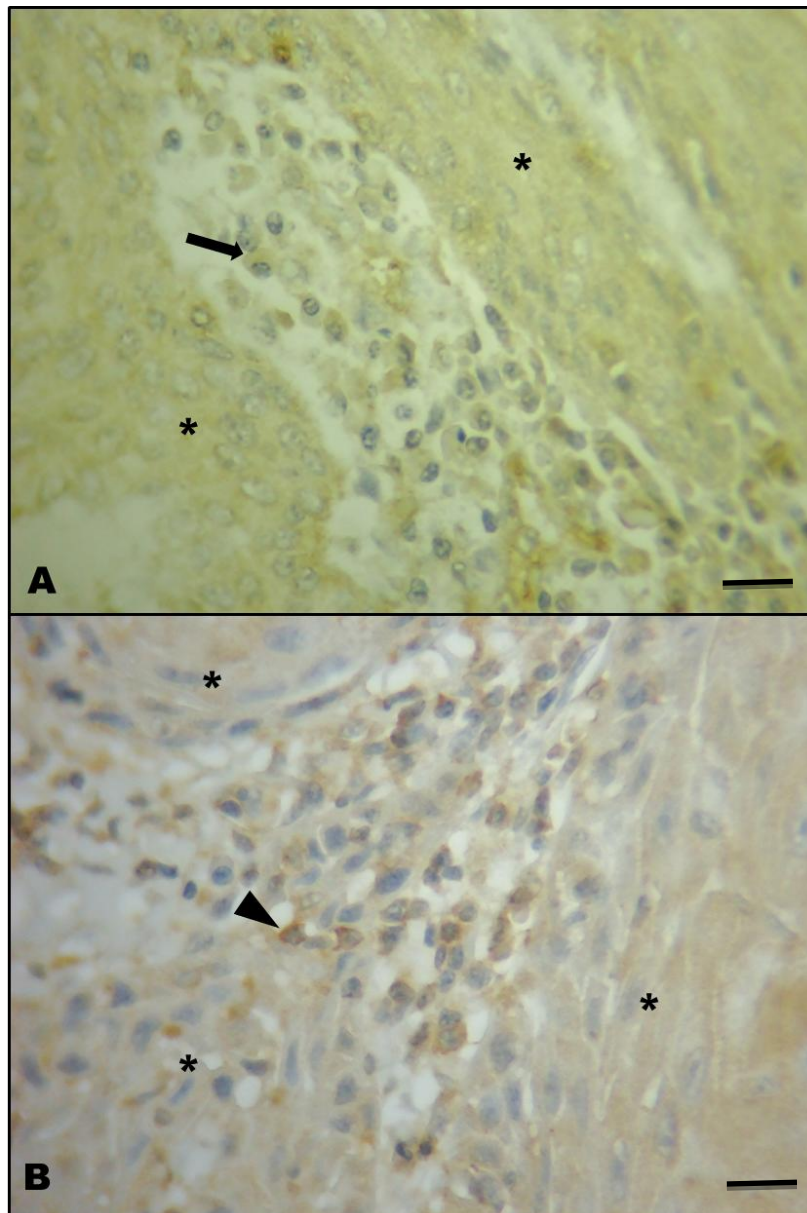
As fotos das marcações de PAI-1 foram tiradas através do Microscópio Olympus AX70 (Olympus®, Japão, JP).

### **3.3.4 Análise Estatística**

A análise de associação dos dados obtidos foi realizada utilizando-se os testes não-paramétricos do Qui-quadrado, Exato de Fisher e Teste G. Para todos os testes o nível de significância foi de 5% e os cálculos obtidos no programa BioEstat 5.0®.

#### 4. RESULTADOS

A expressão de PAI-1 foi observada no infiltrado inflamatório linfocitário intratumoral em 50 casos analisados. A expressão categorizada como forte foi observada em 26 (52%) amostras e a fraca em 24 (48%) amostras (Figura 3 a e b).



**Figura 3.** Fotomicrografia de carcinoma epidermoide oral em humano. **A** – Célula inflamatória mononucleada em infiltrado inflamatório intratumoral com expressão fraca da proteína PAI-1 (seta). **B** – Célula inflamatória mononucleada em infiltrado inflamatório intratumoral com expressão forte da proteína PAI-1 (cabeça de seta). Em asterisco (\*) células tumorais. Técnica de imuno-histoquímica. Coloração DAB. Objetiva de 40X. Barra = 29µM

A expressão de PAI-1 nas células inflamatórias intratumorais não mostrou dependência do hábito tabagista ( $p=0,21$ ) e etilista ( $p=0,48$ ), bem como não mostrou



relação com o tamanho do tumor ( $p=0,41$ ), linfonodos acometidos (0,16), invasão linfática ( $p=0,16$ ), invasão sanguínea ( $p=0,34$ ) e invasão perineural ( $p=0,11$ ) (Tabela 5).

Os resultados da análise da expressão de PAI-1 em células mononucleadas do infiltrado inflamatório intratumoral, quando comparadas com recidiva ( $p=0,53$ ) e óbito ( $p=0,94$ ) também não mostraram resultados significativos, porém, quando a expressão foi comparada com o tamanho do infiltrado inflamatório observou-se significância estatística ( $p=0,03$ ) (Tabela 5).

**Tabela 5.** Características clinicopatológicas e sua relação com a expressão de PAI-1 nas células mononucleadas do infiltrado inflamatório intratumoral de carcinoma epidermoide de cavidade oral.

Variáveis	Expressão de PAI-1						p
	Frequência		Fraco		Forte		
	No.	(%)	No.	(%)	No.	(%)	
<b>Hábito Tabagista</b>							
Não	31	(62)	7	(14)	12	(24)	0,21
Sim	21	(34)	17	(34)	14	(28)	
<b>Hábito Etilista</b>							
Não	33	(66)	7	(14)	10	(20)	0,48
Sim	19	(34)	17	(34)	16	(32)	
<b>Tamanho do Tumor (pT)*</b>							
pT1, pT2	30	(60)	13	(26)	17	(34)	0,41
pT3, pT4	20	(40)	11	(22)	9	(18)	
<b>Status Linfonodo (pN)*</b>							
Presente	32	(64)	13	(26)	19	(38)	0,16
Ausente	18	(36)	11	(22)	7	(14)	
<b>Invasão Linfática</b>							
Presente	11	(22)	8	(16)	3	(6)	0,16
Ausente	32	(64)	14	(28)	18	(36)	
Não avaliado	7	(14)	-	-	-	-	
<b>Invasão Sanguínea</b>							
Presente	4	(8)	1	(2)	3	(6)	0,34
Ausente	41	(82)	22	(44)	19	(38)	
Não avaliado	5	(10)	-	-	-	-	
<b>Invasão Perineural</b>							
Presente	20	(40)	12	(24)	8	(16)	0,11
Ausente	27	(54)	10	(20)	17	(34)	
Não avaliado	3	(6)	-	-	-	-	
<b>Infiltrado Inflamatório</b>							
Escasso	20	(40)	9	(18)	11	(22)	<b>0,03*</b>
Moderado	22	(44)	8	(16)	14	(28)	
Intenso	8	(16)	7	(14)	1	(2)	
<b>Status de Sobrevida</b>							
Morto	19	(38)	9	(18)	10	(2)	0,94
Vivo	31	(62)	15	(30)	16	(32)	
<b>Recidiva Local</b>							
Sim	17	(34)	9	(18)	8	(16)	0,53
Não	32	(64)	14	(28)	18	(36)	
Não avaliado	1	(2)	-	-	-	-	

<sup>a</sup> TNM 7ª edição.

## 5. DISCUSSÃO

O trabalho de Ioachim e colaboradores (1979) demonstrou, pela primeira vez, a correlação do infiltrado inflamatório e desenvolvimento tumoral. Mais recentemente, uma associação positiva de algumas proteínas expressas em células linfóides do infiltrado inflamatório e prognóstico foi demonstrada para câncer colorretal (GUO *et al.*, 2008; OKADA *et al.*, 2000; ROXBURGH *et al.*, 2009; PRYCZYNICZ *et al.*, 2010; LIPSON *et al.*, 2012), melanoma (BOZDOGAN *et al.*, 2010) e mama (MAHMOUD *et al.*, 2011; LIU *et al.*, 2012; MAHMOUD *et al.*, 2012; GU-TRANTIEN *et al.*, 2013). Entretanto, alguns autores também encontraram relação negativa entre algumas proteínas expressas nestas células do infiltrado inflamatório e um pior prognóstico para câncer de mama (QIAN *et al.*, 2010; CHEN *et al.*, 2013).

Os trabalhos têm relacionado expressão de proteínas com fatores prognósticos em tumores, com vários relatos na literatura, porém poucos trabalhos fazem a correlação com o infiltrado inflamatório. Porém recentemente, Peterle e colaboradores (2015) observaram que a expressão forte do ligante FasL em células linfóides do infiltrado inflamatório de tumores de cavidade oral está relacionado com melhor sobrevida livre de doença e doença local, o que sugere que esta proteína tenha um fator de proteção podendo ser considerado um potencial marcador prognóstico para estes tipos de tumores.

A análise do infiltrado inflamatório também foi objeto de estudo de Mendes e colaboradores (2014), que avaliaram a presença e expressão da HIF-1 $\alpha$  (Fator Induzível por Hipóxia 1  $\alpha$ ) em células linfóides do infiltrado inflamatório peritumoral e intratumoral de tumores de cavidade oral. Os resultados mostraram que a expressão elevada da HIF-1 $\alpha$  em células do infiltrado inflamatório peritumoral foi significativamente relacionada com o pior prognóstico, enquanto que a expressão elevada na região intratumoral foi correlacionada com um melhor prognóstico. Desta forma, os autores correlacionaram a localização da proteína expressa com seu papel no desenvolvimento tumoral. Assim, com a associação destes dois fatores foi possível estabelecer um perfil de risco para a chance de recidiva e óbito e observou-se que a expressão forte de HIF-1 $\alpha$  nos linfócitos peritumorais são relacionados com um pior prognóstico, independente da expressão nas células intratumorais. Quando se considera a expressão fraca de HIF-1 $\alpha$  nos linfócitos peritumorais e forte nos

linfócitos intratumorais observou-se um perfil de baixo risco. O risco intermediário, por sua vez, foi associado com baixa expressão de HIF-1 $\alpha$  tanto em infiltrado inflamatório intratumoral como peritumoral. Assim, avaliar a expressão da HIF-1 $\alpha$  em células linfóides do infiltrado inflamatório intratumoral e peritumoral pode ser um importante marcador prognóstico tumoral.

A PAI-1 é um dos mais de 100 genes transcritos pela HIF-1 $\alpha$  (SALNIKOW E ZHITKOVICH, 2008), o que justifica a necessidade de maiores estudos de sua função no desenvolvimento tumoral, tanto no tumor, como no infiltrado e a sua correlação com a presença de determinadas citocinas produzidas pelo microambiente tumoral (BRYNE, 1998; COSTA *et al.*, 2005). Craen e colaboradores (2012) sugerem que a expressão de PAI-1 é regulada por citocinas inflamatórias. Estes dados foram confirmados por Makrilakis e colaboradores (2014), que observaram a atuação de IL-6 na produção de PAI-1 em tecido adiposo humano.

No presente estudo, a expressão de PAI-1 foi significativamente relacionada com a intensidade do infiltrado inflamatório ( $p=0,03$ ), sendo a expressão forte de PAI-1 relacionada com o infiltrado inflamatório intenso. Já foi observado por Eddy e Giachelli (1995) que as alterações na matriz extracelular (degradação e remodelação) contribuem com a formação do infiltrado inflamatório e que tais alterações são causadas, principalmente, pela maior expressão de PAI-1, observada nas células tumorais. Desta forma, pode-se sugerir que células inflamatórias presentes tanto em sítios tumorais, como no microambiente tumoral nem sempre atuam na defesa antineoplásica e podem estar fortemente relacionadas com a iniciação, promoção e progressão dos carcinomas (BRYNE, 1998; COSTA *et al.*, 2005).

Em relação às características clínicas, foi observado que 60% dos casos analisados são de tumores pequenos e, destes 56,6% estão relacionados a expressão forte de PAI-1. Observou-se ainda que 64% dos casos apresentavam linfonodos acometidos e, que 59,37% destes casos estavam também relacionados com a expressão forte de PAI-1. Estes dados sugerem que a forte expressão de PAI-1 em infiltrado inflamatório intratumoral pode estar relacionada à tumores mais agressivos, possibilidade esta não confirmada pela análise estatística não descritiva em nossas amostras possivelmente pelo tamanho no "n" amostral. No entanto, ao avaliar o tecido tumoral, Harbeck e colaboradores (2004) que observaram que pacientes que

apresentam menores níveis de uPA/PAI-1 nos tumores primários exibem melhores taxas de sobrevivência quando comparados aos que apresentam níveis mais elevados.

Baker e colaboradores (2007) também observaram que as expressões teciduais de UPA, uPAR e PAI-1 são significativamente maiores em amostras de CEC oral do que em tecido normal, afirmando que o aumento da expressão de PAI-1 tem correlação com o avanço do CEC oral, com piores prognósticos.

A proteólise e mais especificamente, o sistema fibrinolítico uPA/uPAR/PAI-1, desempenha um papel fundamental na tumorigênese, na formação de metástases, na progressão e invasão tumoral. Desta forma, é reconhecido, que certos inibidores de proteases endógenas, tais como o PAI-1, promovem a metástase tumoral ao invés de inibi-la e que este fenômeno não é um evento de causa única, estando envolvido em diversos processos da gênese tumoral, como angiogênese e metástase (BAKER *et al.*, 2007).

Binder e Mihaly (2008) atribuem a participação de PAI-1 na progressão tumoral a um mecanismo que envolve a ligação do complexo uPA/PAI-1 ao LRP-1 (Proteína-1 relacionada ao Receptor de Lipoproteína de Baixa Densidade). Sugere-se que após a formação do complexo uPA/PAI-1, o sítio de ligação de PAI-1 ao LRP-1 é exposto o que permite a ligação destas proteínas possibilitando a modulação da sinalização iniciada por uPA, com ativação das cascatas de sinalização, principalmente das vias MAP quinases (Proteínas quinases ativadas por mitógenos) e JAK/STAT [(Proteína Janus Kinase) / (Transdutores de sinais e ativadores de transcrição)], que induzem mudanças na migração e na adesão celular.

A ligação de PAI-1 ao LRP-1 também detém o mecanismo de internalização celular do complexo uPA/uPAR/PAI-1, o que impede a degradação lisossomal das proteínas. Assim, PAI-1 é secretado pelas células tumorais e estimula a angiogênese de forma parácrina, o que garante um aporte de oxigênio e nutrientes suficientes para o crescimento tumoral e de uma maneira autócrina modula a sinalização celular, o que aponta para um aumento da migração e da adesão, refletido pelo aumento da formação de metástases (BINDER E MIHALY, 2008).

Para outros pesquisadores, o papel-chave de PAI-1 na invasão tumoral ocorre pela sua interferência na ligação entre as moléculas vitronectina e integrina que são responsáveis pelos processos de adesão e migração celular. As integrinas são

proteínas de adesão, presentes na membrana celular e competem com a PAI-1 pela ligação ao sítio catalítico da vitronectina, presente na matriz extracelular. Acredita-se que a ligação de PAI-1 ao domínio somatomedina B, da vitronectina, forma um complexo estável que impede a associação das integrinas a essa proteína. Neste contexto, elevados níveis de PAI-1 resultam em uma menor disponibilidade de sítios de ligação entre integrinas e vitronectinas, levando a desestabilização das integrinas e impedindo a sua participação na manutenção da integridade tecidual e na regulação da proliferação, crescimento, diferenciação, migração e metástases (VAIRAKTARIS *et al.*, 2006; BAYER *et al.*, 2012).

Em contrapartida, Wilkins-Port e colaboradores (2009) relataram que a adição de PAI-1 em cultura celular resulta na baixa regulação das metaloproteinases de matriz (MMPs), e confirma a atuação de PAI-1 na conversão de metaloproteinases latentes em formas cataliticamente ativas, o que resulta na diminuição da adesão celular, no aumento da degradação da matriz extracelular e facilita a angiogênese e invasão.

Assim, estudos apontam para a correlação entre os elevados níveis de PAI-1 e piores prognósticos em câncer de cabeça e pescoço (INOUE *et al.*, 2007), carcinoma invasivo da mama (LANG *et al.*, 2013), carcinoma colorretal (HOGAN *et al.*, 2013), em câncer do endométrio e de ovário (TECIMER *et al.*, 2002), em carcinoma de células renais (OHBA *et al.*, 2005), câncer de próstata (JANKUN *et al.*, 2007), gástrico (LUEBKE *et al.*, 2006), do sistema nervoso (HJORTLAND *et al.*, 2003), câncer de pulmão (WERLE *et al.*, 2004), melanoma (ROMER *et al.*, 2001), leucemia (AREF *et al.*, 2003), dentre outros.

Desta forma, com o presente trabalho foi possível analisar e categorizar a expressão da proteína PAI-1 na infiltrado inflamatório intratumoral de carcinoma epidermoide oral, porém sua expressão não esteve relacionada ao prognóstico e características clinicopatológicas.

Contudo, o entendimento das proteínas expressas nas células do infiltrado inflamatório tumoral pode esclarecer o papel que cada proteína desempenha no processo de iniciação, promoção e progressão dos carcinomas. Este trabalho auxilia na melhor compreensão do microambiente tumoral, da relação de seus expressos com o status de inflamação, abrindo perspectivas para a composição de um painel de proteínas que possa ser utilizado na prática clínica para auxílio no prognóstico dos pacientes.

Porém, pelo fato do câncer ser uma doença multifatorial e complexa não é possível determinar seu comportamento e melhor tratamento simplesmente pelo estudo de uma única proteína, ao contrário, a busca de um conjunto de marcadores moleculares ainda se faz necessária e estudos mais aprofundados com proteínas relacionadas à progressão tumoral, angiogênese e metástase devem continuar sendo objetos de pesquisas para se alcançar terapias alvo-específicas gerando um tratamento mais eficaz e menos agressivo ao paciente.

## 6. REFERÊNCIAS

- ABBAS, A. K.; LICHTMAN, A. H.; PILLAI, S. **Imunologia Celular e Molecular**. 6ª edição, São Paulo, Elsevier Editora Ltda. 2007
- ALBERTS, B.; BRAY, D.; LEWIS, J.; RAFF, M.; ROBERTS, K.; WATSON, J.D. **Biologia Molecular da Célula**. New York: Garland. 2010. 1205-1264.
- ALVARENGA, L. M.; TORREGLOSA, R. M.; PAVARINO-BERTELLI, E. C.; RUBACK, M. J. C.; MANIGLIA, J. V.; BERTOLLO-MARIA, G. Avaliação epidemiológica de pacientes com câncer de cabeça e pescoço em um hospital universitário do noroeste do estado de São Paulo. **Revista Brasileira de Otorrinolaringologia**, v. 74, n.1, 2008.
- AREF, S.; EL-SHERBINY, M.; MABED, M.; MENESSY, A.; EL-REFAEI, M. Urokinase plasminogen activator receptor and soluble matrix metalloproteinase -9 in acute myeloid leukemia patients: a possible relation to disease invasion. **Hematology**, v.8, p.385–91, 2003.
- BALKWILL, F.; MANTOVANI, A. Cancer-related inflammation: Common themes and therapeutic opportunities. **Seminars in Cancer Biology**, v. 22, p. 33–40, 2012.
- BAKER, E. A.; LEAPER, D. J.; HAYTER, J. P. ; DICKENSON, A. J. Plasminogen activator system in oral squamous cell carcinoma. **British Journal of Oral and Maxillofacial Surgery**, v.45, p. 623–627, 2007.
- BAYER, C.; KIELOW, A.; SCHILLING, D.; MAFTEI, C.; ZIPS, D.; YAROMINA, A.; BAUMANN, M.; MOLLS, M.; MULTHOFF, G. Monitoring PAI-1 and VEGF Levels in 6 Human Squamous Cell Carcinoma Xenografts During Fractionated Irradiation. **International Journal of Radiation Oncology**, v.84, n.3, p. 409–417, 2012.
- BINDER, B. R.; MIHALY, J. The plasminogen activator inhibitor “paradox” in cancer. **Immunology Letters**, v.118, p.116–124, 2008.
- BISACCHI, D.; BENELLI, R.; VANZETTO, C.; FERRARI, N.; TOSETTI, F.; ALBINI, A. Anti-angiogenesis and angioprevention: mechanisms, problems and perspectives. **Cancer Detect Prev**. v. 27, n. 3, p. 229-238, 2003.
- BJORKLUND, M., KOIVUNEN, E. Gelatinase-mediated migration and invasion of cancer cells. **Biochimica et Biophysica Acta**, v. 1755, p. 37–69, 2005.
- BLANKENSTEIN, T. The role of tumor stroma in the interaction between tumor and immune system. **Cur Opin Immunol**. v. 17, p. 180–186, 2005.
- BRYNE, M. Is the invasive front of oral carcinoma the most important area for prognostication? **Oral Dis**., v.4, p.70-77, 1998.
- BOZDOGAN, N.; BOZDOGAN, O.; PAK, I.; ATASOY, P. FAS, FAS ligand, tumor infiltrating lymphocytes, and macrophages in malignant melanoma: an

immunohistochemical study. **International Journal of Dermatology** v. 49, p. 761-767, 2010.

BRENNECKE, P.; ALLAVENA, P.; LAFACE, I.; MANTOVANI, A.; BOTTAZZI, B. Inflammatory and Innate Immune Cells in Cancer Microenvironment and Progression. **Cancer Immunology**, p. 9-28, 2015.

COSTA, A.L.L.; ARAÚJO-JUNIOR, R.; RAMOS, C. Correlação entre a classificação clínica TNM e as características histopatológicas de malignidade do carcinoma epidermoide oral. **Rev. Bras. Otorrinolaringologia**, v.71, p.181-187, 2005

CARROLL, V. A.; BINDER, B. R. The role of the plasminogen activation system in cancer. **Semin Thromb Hemost**, v. 25, p. 183–197, 1999.

CHAWAPUN, N. Update on clinical radiobiology. **Biomed Imaging Interv J**, v. 2, n. 1, p. 22, 2006.

CHEN, R.; ALVERO, A. B.; SILASI, D.; MOR, G. Inflammation, cancer and chemoresistance: taking advantage of the Toll-like receptor signaling pathway. **Am J Reprod Immunol**. v. 57, p. 93-107, 2007.

\*CHEN, C. J.; KONO, H.; GOLENBOCK, D.; REED, G.; AKIRA, S.; ROCK, K. L. Identification of a key pathway required for the sterile inflammatory response triggered by dying cells. **Nat Med**. v. 13, n. 7, p. 851-856, 2007.

CHEN, W. C.; LAI, Y. H.; CHEN, H. Y.; GUO, W. R.; SU, I. J.; CHEN, A. H. W. Interleukin-17-producing cell infiltration in the breast cancer tumour microenvironment is a poor prognostic factor. **Histopathology**. v. 63, n. 2, p. 225–233, 2013.

CHOW, M. T.; MÖLLERB, A.; SMYTH, M. J. Inflammation and immune surveillance in cancer. **Seminars in Cancer Biology**. v. 22, p. 23–32, 2012.

COSTA, A.L.L.; ARAÚJO-JUNIOR, R.; RAMOS, C. Correlação entre a classificação clínica TNM e as características histopatológicas de malignidade do carcinoma epidermoide oral. **Rev. Bras. Otorrinolaringologia**, v.71, p.181-187, 2005.

CRAEN, B. V.; DECLERCK, P. J.; GILS, A. The Biochemistry, Physiology and Pathological roles of PAI-1 and the requirements for PAI-1 inhibition in vivo. **Thrombosis Research**, v.130, p. 576–585, 2012.

CURINO, A.; PATEL, V.; NIELSEN, B. S.; ISKANDER, A. J.; ENSLEY, J. F.; YOO, G. H.; HOLSINGER, F. C.; MYERS, J. N.; EL-NAGAAR, A.; KELLMAN, R. M.; SHILLITOE, E. J.; MOLINOLO, A. A.; GUTKIND, J. S.; BUGGE, T. H. Detection of plasminogen activators in oral cancer by laser capture microdissection combined with zymography. **Oral Oncology**, v.40, p.1026–1032, 2004.

DANERI-NAVARRO, A.; MACIAS-LOPEZ, G.; OCEGUERA-VILLANUEVA, A.; DEL TORO-ARREOLA, S.; BRAVO-CUELLAR, A.; PEREZ-MONTFORT, R.; ORBACHARBOUYS, S. Urokinase-type plasminogen activator and plasminogen



- Activator Inhibitors (PAI-1 and PAI-2) in Extracts of Invasive Cervical Carcinoma and Precursor Lesions. **European Journal of Cancer**, v. 34, n. 4, p. 566-569, 1998.
- DASS, K.; AHMAD, A.; AZMI, A.S.; SARKAR, S.H; SARKA, F.H. Evolving role of uPA/uPAR system in human cancers. **Cancer Treatment Reviews**, v.34, p.122–136, 2008.
- DELANEY, G.; JACOB, S.; FEATHERSTONE, C.; BARTON, M. The role of radiotherapy in cancer treatment: estimating optimal utilization from a review of evidence-based clinical guidelines. **Cancer**, v. 104, n. 6, p. 1129-37, 2005.
- DIDONATO, J. A.; MERCURIO, F.; KARIN, M. NF- $\kappa$ B and the link between inflammation and cancer. **Immunol. Rev.** v. 246, p.379–400, 2012.
- DUTRA, R. L.; SILVA, A. M. A.; CARVALHO, M. B.; SANTOS, M.; MERCANTE, A. M. C . FGFR4 Profile as a Prognostic Marker in Squamous Cell Carcinoma of the Mouth and Oropharynx. **Plos One**, v. 7, p. e50747, 2012.
- EDDY, A. A.; GIACHELLI, C. M. Renal expression of genes that promote interstitial inflammation and fibrosis in rats with protein-overload proteinuria. **Kidney Int.**, v.47, p.1546-57, 1995.
- FANJUL-FERNÁNDEZ, M.; FOLGUERAS, A. R.; FUEYO, A.; BALBÍN, M.; SUÁREZ, M. F.; FERNÁNDEZ-GARCÍA, M. S.; SHAPIRO, S. D.; FREIJE, J. M. P.; LÓPEZ-OTÍN, C. Matrix Metalloproteinase Mmp-1a Is Dispensable for Normal Growth and Fertility in Mice and Promotes Lung Cancer Progression by Modulating Inflammatory Responses. **The Journal of Biological Chemistry**. v. 288, n. 20, p. 14647–14656, 2013.
- FERREIRA, C.G.; ROCHA, J.C.C. **Oncologia Molecular**. São Paulo: Editora Atheneu. 2010, 664p.
- FRESQUEZ, M. R.; PAPPAS, R. S.; WATSON, C. H. Establishment of Toxic Metal Reference Range in Tobacco from US Cigarettes. **Journal of Analytical Toxicology**, v.1, p. 1–7, 2013.
- GAO, S.; NIELSEN, B.S.; KROGDAHL, A.; SORENSEN, J.A.; TAGESEN, J.; DABELSTEEN, S.; DABELSTEEN, E.; ANDREASEN, P. A Epigenetic alterations of the SERPINE1 gene in oral squamous cell carcinomas and normal oral mucosa. **Genes, Chromosomes and Cancer**, v.49, n.6, p.526-538, 2010.
- GIACOIA, E.G.; MIYAKE, M.; LAWTON, A. PAI-1 Leads to G1-phase Cell Cycle Progression through Cyclin D3/CDK4/6 Up-regulation. **Molecular Cancer Research**, 2014.
- GILLISON, M. L. Current topics in the epidemiology of oral cavity and oropharyngeal cancers. **Head Neck**. v. 29, n. 8, p. 779-92, 2007.
- GU-TRANTIEN, C.; LOI, S.; GARAUD, S.; EQUETER,C.; LIBIN, M.; WIND, A.; RAVOET, M.; LE BUANEC, H.; SIBILLE, C.; MANFOUO-FOUTSOP, G.; VEYS, I.

HAIBE-KAINS, B.; SINGHAL, S. K.; MICHIELS, M.; ROTHÉ, F.; SALGADO, S.; DUVILLIER, D.; IGNATIADIS, M.; DESMEDT, C.; BRON, D.; LARSIMONT, D.; PICCART, M.; SOTIRIOU, C. S.; WILLARD-GALLO, K. CD4+ follicular helper T cell infiltration predicts breast cancer survival. **The Journal of Clinical Investigation** v. 123, n. 7, 2013.

GUO, X.; FAN, Y.; LANG, R.; GU, F.; CHEN, L.; CUI, L.; PRINGLE, G. A.; ZHANG, X.; FU, L. Tumor infiltrating lymphocytes differ in invasive micropapillary carcinoma and medullary carcinoma of breast. **Modern Pathology**, v. 21, p. 1101–1107, 2008.

HARBECK, N.; KATES, R.E.; GAUGER, K.; WILLEMS, A.; KIECHLE, M.; MAGDOLEN, V.; SCHMITT, M. Urokinase-type plasminogen activator (uPA) and its inhibitor PAI-1: novel tumor-derived factors with a high prognostic and predictive impact in breast cancer. **Thromb. Haemost.**, v.91, p.450–6, 2004.

HJORTLAND, G.O.; BJORNLAND, K.; PETTERSEN, S.; GARMAN-VIK, S.S.; EMILSEN, E.; NESLAND, J.M. Modulation of glioma cell invasion and motility by adenoviral gene transfer of PAI-1. **Clin. Exp. Metastasis**, v.20, p.301–9, 2003

HOGAN, N. M.; MYLES, R.; JOYCE, J.; MURPHY, M.; FRANK, P.; BARRY, B.; O'BRIEN, T.; KERINA, M. J.; DWYER, R. M. Impact of Mesenchymal Stem Cell secreted PAI-1 on colon cancer cell migration and proliferation. **Biochemical and Biophysical Research Communications**, v. 435, n. 4, p. 574–579, 2013.

HOTTZ, E. M. A.; CLAPAUCH, S. H.; SIQUEIRA, M. A. S.; FIGUEREDO, C. M. S.; FISCHER, R. G.; The Role of Plasminogen Activator Inhibitor on the Relationship between Periodontitis and Cardiovascular Disease – Literature Review. **Revista Periodontia**, v.20, n.1, p.14-21, 2010.

HSEU, Y.C.; CHEN, C.S.; WANG, S.Y. Alpinia priceirrhizome extracts induce cell cycle arrest in human squamous carcinoma KB cells and suppress tumor growth in nude mice. **Evidence Based Complementary and Alternative medicine**, v. 2011, p.11, 2009.

IACOVIELLO, L.; AGNOLI, C.; CURTIS, A.; ASTELNUOVO, A.; GIURDANELLA, M.C.; KROGH, V.; MATTIELLO, A.; MATULLO, G.; SACERDOTE, C.; TUMINO, R.; VINEIS, P.; GAETANO, G.; PANICO, S.; DONATI, M.B. Type 1 plasminogen activator inhibitor as a common risk factor for cancer and ischaemic vascular disease: the EPICOR study. **BMJ Open**, v.3, 2013.

INCA. **Estimativa 2012: Incidência de câncer no Brasil**. Rio de Janeiro: Ministério da Saúde, 2011.

INCA. **Estimativa 2014: Incidência de câncer no Brasil**. Rio de Janeiro: Ministério da Saúde, 2014.

INOUE, Y.; SUGIURA, T.; MATSUKI, R.; ISHII, K.; SEKI, K.; SHIRASUNA, K. Expression of Urokinase-type Plasminogen Activator (uPA), uPA Receptor and Plasminogen Activator Inhibitor-1 in Oral Squamous Cell Carcinoma. **Oral Science International**, 2007.

IOACHIM, H. L. The stroma reaction of tumors: An expression of immune surveillance. **J. Cell. Biochem Suppl.** v. 57, p. 465–475, 1979.

JANKUN, J.; ALEEM, A.M.; SPECHT, Z.; KECK, R.W.; LYSIAK -SZYDLOWSKA, W.; SELMAN, S.H. PAI-1 induces cell detachment, downregulates nucleophosmin (B23) and fortilin (TCTP) in LnCAP prostate cancer cells. **Int. J. Mol. Med.**, 2007.

JEMAL, A.; BRAY, F.; CENTER, M. M.; FERLAY, J.; WARD, E.; FORMAN, D. Global Cancer statistics, 2012. **CA Cancer J Clin**, v. 61, n. 2, p. 69-90, 2012.

JING, Y.; KOVACS, K.; KURISSETTY, V.; JIANG, Z.; TSINOREMAS, N.; MERCHAN, J. R. Role of Plasminogen Activator Inhibitor-1 in Urokinase's Paradoxical In Vivo Tumor Suppressing or Promoting Effects. **Molecular Cancer Research**, v.10, n.10, 2012.

KESSENBROCK, K.; PLAKS, V.; WERB, Z. Matrix metalloproteinases: regulators of the tumor microenvironment. *Cell*, v. 141, p. 52–67, 2010.

KIM, E.R.; YANG, M. H.; LIM, Y. J.; LEE, J.H.; CHANG, D. K.; KIM, Y.; SON, H.J.; KIM, J. J.; RHEE, J. C.; KIM, J. Y. Association between Plasma Levels of Plasminogen Activator Inhibitor-1 and Colorectal Neoplasms. **Gut and Liver**, v.7, n.5, p.519-523, 2013.

LANG, D.S.; HEILENKÖTTER, H.; SCHUMM, W.; BEHRENS, O.; SIMON, S.; VOLLMER, E.; GOLDMANN, T. Optimized immunohistochemistry in combination with image analysis: A reliable alternative to quantitative ELISA determination of uPA and PAI-1 for routine risk group discrimination in breast cancer. **The Breast**. v. 22, n. 5, p. 736–743, 2013

LANZA, L.L.; WANG, L.; SIMON, T. A.; IRISH, W. D. Epidemiologic critic literature on post-transplant neoplasms in solid organ transplantation. **Clinical Transplantation**, v.23, n.5, p.582-588. 2009.

LIPSON, E. J.; SHARFMAN, W. H.; DRAKE, C. G.; WOLLNER, I.; TAUBE, J. M.; ANDERS, R. A.; XU, H.; YAO, S.; PONS, A.; CHEN, L.; PARDOLL, D. M.; BRAHMER, J. L.; TOPALIAN, S. L. Durable Cancer Regression Off-Treatment and Effective Reinduction Therapy with an Anti-PD-1 Antibody. **Clin Cancer Res**, v. 19(2) January 15, 2013

LIU, S.; LACHAPELLE, J.; LEUNG, S.; GAO, D.; FOULKES, W. D.; NIELSEN, T. O. CD8+ lymphocyte infiltration is an independent favorable prognostic indicator in basal-like breast cancer. **Breast Cancer Research**, v. 14, p. 1-14, 2012.

LOURENÇO, S. Q. C.; SCHUELER, A. F.; CAMISASCA, D. R.; LINDENBLATT, R. C.; BERNARDO, V. G. Histological Classifications of Oral Squamous Cell Carcinoma: a Review of the Proposed Systems. **Revista Brasileira de Cancerologia**, v.53, n.3, p.325-333, 2007.

LUEBKE, T.; BALDUS, S.E.; SPIEKER, D.; GRASS, G.; BOLLSCHWEILER, E.; SCHNEIDER, P.M. Is the urokinase-type plasminogen activator system a reliable prognostic factor in gastric cancer? **Int. J. Biol. Markers**, v.21, p.162–9, 2006.

MACARTHUR, M.; HOLD, G. L.; EL-OMAR, E. M. Inflammation and cancer II. Role of chronic inflammation and cytokine gene polymorphisms in pathogenesis of gastrointestinal malignancy. **Am J Physiol Gastrointest Liver Physiol**, v. 286, p. 515-520, 2004.

MACHADO, A. C. P.; TAVARES, P. G.; ANBINDER, A. L.; QUIRINO, M. R. S. Perfil epidemiológico, tratamento e sobrevida de pacientes com câncer bucal em Taubaté e região. **Ver. Biociências**. v. 9, n. 4, p. 1-6, 2003.

MAHMOUD, S. M. A.; PAISH, E. C.; POWE, F. G.; MACMILLAN, R. D.; GRAINGE, M. J.; LEE, A. H. S.; ELLIS I. O.; GREEN, A. R. Tumor-Infiltrating CD8+ Lymphocytes Predict Clinical Outcome in Breast Cancer. **American Society of Clinical Oncology**. v. 29, n. 15, p. 1949-1955, 2011.

MAHMOUD, S. M. A.; LEE, A. H. S.; PAISH, E. C.; MACMILLAN, R. D.; ELLIS, I. O.; GREEN, A. R. The prognostic significance of B lymphocytes in invasive carcinoma of the breast. **Breast Cancer Res Treat**, v. 132, p. 545–553, 2012.

MAKRILAKIS, K.; FRAGIADAKI, K.; SMITH, J.; SFIKAKIS, P. P.; KITAS, G. D. Interrelated reduction of chemerin and plasminogen activator inhibitor-1 serum levels in rheumatoid arthritis after interleukin-6 receptor blockade. **Clinical Rheumatology**, v.33, 2014.

MANTOVANI, A.; ALLAVENA, P., SICA, A., BALKWILL, F. Cancer-related inflammation. **Nature**, v. 454, p. 436-444, 2008.

MENDES, S. O.; SANTOS, M.; PETERLE, G. T.; MAIA, L. L.; CARVALHO, M. B.; TAJARA, E.H.; LOURO, I. D.; TRIVILIN, L. O.; CONFORTI, A. M. A. S. HIF-1alpha Expression Profile in Intratumoral and Peritumoral Inflammatory Cells as a Prognostic Marker for Squamous Cell Carcinoma of the Oral Cavity. **Plos One**, v. 9, p. e84923-e84923, 2014.

MOHAMMED, Z. M. A.; GOING, J. J.; EDWARDS, J. McMILLAN, D. C. The role of the inflammatory cell infiltrate in predicting recurrence and survival in patients with primary operable breast cancer. **Cancer Treatment Reviews**, v. 38, p. 943-955, 2012.

OKADA, K.; KOMUTA, K.; HASHIMOTO, S.; MATSUZAKI, S. KANEMATSU, T.; KOJI, T. Frequency of Apoptosis of Tumor-infiltrating Lymphocytes Induced by Fas Counterattack in Human Colorectal Carcinoma and Its Correlation with Prognosis. **Clin Cancer Res**. v. 6, p. 3560-3564, 2000.

OMS. **Classificação estatística internacional de doenças e problemas relacionados à saúde**. São Paulo: Editora da Universidade de São Paulo, 2007.

ONUCHIC, A. C.; CHAMMAS, R. Cancer and the tumor microenvironment. *Rev Med.* v. 89, n. 1, p. 21-31, 2010.

PARK, C.; BISSELL, M.; BARCELLOS-HOFF M. The influence of the microenvironment on the malignant phenotype. **Mol Med Today.** v. 6, p. 324-29, 2000.

PATEL, S. G.; SHAH, J. P. TNM staging of cancers of the head and neck: striving for an uniformity among diversity. **CA Cancer J Clin.** v. 55, p. 242-58, 2005.

PEREIRA, A. L. A.; VERAS, S. S. L.; SILVEIRA, E. J. D.; SEABRA, F. R. G.; PINTO, L. P.; SOUZA, L. B.; FREITAS, R. A. The role of extracellular proteins matrix and the metalloproteinases in head and neck carcinomas: an update review. **Rev Bras Otorrinolaringol.** v. 71, n.1, p. 81-6, 2005.

PETERLE, G.T.; SANTOS, M.; MENDES, S.O.; CARVALHO-NETO, P.B.; MAIA, L.L.; STUR, E.; AGOSTINI, L.P.; COUTO, C.V.M.S.; TRIVILIN, L.O.; NUNES, F.D.; CARVALHO, M.B.; TAJARA, E.H.; LOURO, I.D.; SILVA-CONFORTI, A.M.A. Fas ligand expression in inflammatory infiltrate lymphoid cells as a prognostic marker in oral squamous cell carcinoma. **Genetics and molecular Research.** 2015. *No prelo.*

PETERSEN, P. E. Strengthening the prevention of oral cancer: the WHO perspective. **Community Dentistry and Oral Edidemiology,** v. 33, p. 397–399. 2005.

PRYCZYNICZ, A.; GUZIŃSKA-USTYMOWICZ, K.; KEMONA, A. Fas/FasL expression in colorectal cancer: An immunohistochemical study. **Folia histochemica** v. 48, p. 425-429, 2010.

PYLAYEVA-GUPTA, Y.; LEE, K. E.; HAJDU, C. H.; MILLER, G.; BAR-SAGI, D. Oncogenic Kras-Induced GM-CSF Production Promotes the Development of Pancreatic Neoplasia. **Cancer Cell,** v. 21, n. 6, p. 836-847, 2012.

QIAN, B. Z.; LI, J.; ZHANG, H.; KITAMURA, T.; ZHANG, J.; CAMPION, L. R.; KAISER, E. A.; SNYDER, L. A.; POLLARD, J. W. CCL2 recruits inflammatory monocytes to facilitate breast-tumour metastasis. **Nature.** v. 47 5, 2011.

QUAIL, D. E.; JOYCE, J. A. Microenvironmental regulation of tumor progression and metastasis. **Nature Medicine,** v. 19, n. 11, p. 1423-1437, 2013

REILLY, C. F.; FUJITA, T.; MAYER, E. J.; SIEGFRIED, M. E. Both circulating and clot-bound plasminogen activator inhibitor-1 inhibit endogenous fibrinolysis in the rat. **Arterioscler Thromb,** v. 11, p. 1276–1286, 1991.

ROMER, J.; PYKE, C.; LUND, L.R.; RALFKIAER, E.; DANO, K. Cancer cell expression of urokinase-type plasminogen activator receptor mRNA in squamous cell carcinomas of the skin. **J. Invest. Dermatol.,** v.116, p.353–8, 2001.

SALNIKOW, K.; ZHITKOVICH, A. Genetic and epigenetic mechanisms in metal

carcinogenesis and cocarcinogenesis nickel, arsenic and chromium. **Chem. Res. Toxicol.**, v.21, p.28-44, 2008.

ROXBURGH, C. S. D.; SALMONDB, J. M.; HORGANA, P. G.; OIENB, K. A.; MCMILLANA, D. C. Tumour inflammatory infiltrate predicts survival following curative resection for node-negative colorectal cancer. **European Journal Of Cancer**. v. 45, p. 2138 – 2145, 2009.

SANO, D.; MYERS, J. N. Metastasis of squamous cell carcinoma of the oral tongue. **Cancer and Metastasis Reviews**. v. 26, p. 645-662, 2007.

SANTOS, M.; STUR, E.; MAIA, L. L.; PGNATON, L.; PETERLE, G. T; MENDES, S.; TAJARA, E. H.; CARVALHO, M. B.; LOURO, I. D.; CONFORTI, A. M. A. S. Genetic Variability of Inflammatory Genes in the Brazilian Population. **Genetic Testing and Molecular Biomarkers** (Online), 2013.

SCHOOTBRUGGE, C.; BUSSINK, J.; SPAN, P.; SWEEP, F.C.G.J.; GRÉNMAN, R.; STEGEMAN, H.; PRUIJN, G.J.M.; KAANDERS, J.H.A.M.; BOELENS, W.  $\alpha$ Bcrystallin stimulates VEGF secretion and tumor cell migration and correlates with enhanced distant metastasis in head and neck squamous cell carcinoma. **BMC Cancer**, v.13, 2013.

SEMENZA, G. L. Hypoxia-Inducible Factors in Physiology and Medicine. **Cell**, v. 148, n.3, p.399-408, 2012.

SIDENIUS, N.; BLASI, F. The urokinase plasminogen activator system in cancer: recent advances and implication for prognosis and therapy. **Cancer Metastasis Ver**, v. 22, p. 205–222, 2003.

SINGH, S.; PILLAI, S.; CHELLAPPAN, S. Nicotinic acetylcholine receptor signaling in tumor growth and metastasis. **Journal of Oncology**, v.30, 2011.

SOBIN, L. H.; GOSPODAROWICZ, M. K.; WITTEKIND, C.H. TNM Classification of malignant tumours. **International Union against Cancer**, 7<sup>a</sup> ed., 2009.

TADDEI, M. L.; GIANNONI, E.; COMITO, G.; CHIARUGI, P. Microenvironment and tumor cell plasticity: an easy way out. **Cancer Lett**, v. 341, n. 1, p. 80-96, 2013.

TECIMER, C.; DOERING, D.L.; GOLDSMITH, J.; MEYER, J.S.; ABDULHAY, G.; WITTLIFF, J.L. Clinical Relevance of Urokinase-Type Plasminogen Activator, Its Receptor, and Its Inhibitor Type 1 in Endometrial Cancer. **Gynecologic Oncology**, v.80, p.48–55, 2001

TOUGERON, D.; MABY, P.; ELIE, N. Regulatory T Lymphocytes are associated with Less aggressive histologic features in Microsatellite-unstable colorectal cancers. **PLoS ONE**, v. 8, n. 4, 2013.

UICC. **TNM: Classification of Malignant Tumours**. USA: Wiley- Blackwell, 2009.

VAIRAKTARIS, E.; YAPIJAKIS, C.; SEREFOGLOU, Z.; VYLLIOTIS, A.; RIES, J.;

NKENKE, E.; WILTFANG, J.; DERKA, S.; VASSILIOU, S.; SPRINGER, I.; KESSLER, P.; NEUKAM, F. W. Plasminogen activator inhibitor-1 polymorphism is associated with increased risk for oral cancer. **Oral Oncology**, v.42, p.888-892, 2006.

VISSER, K.E.; EICHTEN, A.; COUSSENS, L. M. Paradoxical roles of the immune system during cancer development. **Nature**. v. 6, p. 24-37, 2006.

VILAR, C. M. C.; MARTINS, I. M. Câncer de cabeça e pescoço. *In*: VIEIRA, S. C.; LUSTOSA, A. M. L.; BARBOSA, C. N. B.; TEIXEIRA, J. M. R.; BRITO, L. X. E.; SOARES, L. F. M.; FERREIRA, M. A. T. (Org.). **Oncologia Básica**. 1ed. Teresina: Fundação Quixote, 2012, v.1, p. 09-21, 2012.

WERLE, B.; KOTZSCH, M.; LAH, T.T.; KOS, J.; GABRIJELCIC-GEIGER, D.; SPIESS, E. Cathepsin B, plasminogen activator-inhibitor (PAI-1) and plasminogen activator-receptor (uPAR) are prognostic factors for patients with non - small cell lung cancer. **Anticancer Res.**, v.24, p.4147–61, 2004.

WILKINS-PORT, C. E.; YE, Q.; MAZURKIEWICZ, J. E.; HIGGINS, P. J. TGF-beta1 + EGFinitiated invasive potential in transformed human keratinocytes is coupled to a plasmin/MMP-10/MMP-1-dependent collagen remodeling axis: role for PAI-1. **Cell**, v.69, p.4081–4091, 2009.

WILSON, J.; BALKWILL, F. The role of cytokines in the epithelial cancer microenvironment. **Semin Cancer Biol.**, v. 12, n. 2, p. 113-20, 2002.

World Health Organization. **National cancer control programmes: policies and anagerial guidelines**. 2nd ed. Geneva: World Health Organization; 2002. 180 p.

## APÊNDICE



UGA I – UNIDADE DE GESTÃO ASSISTENCIAL – HOSPITAL HELIÓPOLIS  
COMITÊ DE ÉTICA EM PESQUISA

São Paulo, 13 de Setembro de 2011.

Ao Prezado (a)

Dr. Marcos Brasilino de Carvalho

Dra. Adriana Madeira Alvares da Silva

APROVAÇÃO

Referente: *“Análise da expressão gênica em indivíduos com carcinoma epidermoide de cabeça e pescoço e células em cultura: relação com o tabagismo”.*

Registro CEP: 818

Vimos por meio desta, declarar que o Comitê de Ética em Pesquisa do Hospital Heliópolis **avaliou e aprovou** em reunião plenária ocorrida em 13/09/2011 o estudo supracitado, tendo como autores Dr. Marcos Brasilino de Carvalho e Dra. Adriana Madeira Alvares da Silva e como relator o Dra. Viviane AP. Moreira Lessa.

OBS: O Comitê de Ética em Pesquisa do Hospital Heliópolis segue a Resolução 196/96 CNS/MS e as demais normas e legislações pertinentes a Pesquisa Clínica em nosso país, bem como a Conferência Internacional de Harmonização de Boas Práticas Clínicas (ICH-GCP).

**NOTA:** O Comitê de Ética em Pesquisa do Hospital Heliópolis solicita a apresentação obrigatória dos relatórios Semestrais (13/03/2012); Anuais (13/09/2012) e Finais, bem como notificação de eventos adversos, eventuais Emendas ou modificações no protocolo para apreciação do CEP.

Estamos à disposição para quaisquer esclarecimentos.

Atenciosamente,

  
Dr. Odilon Victor Porto Denardin.  
Coordenador do CEP Heliópolis

HOSPITAL HELIÓPOLIS  
Comitê de Ética em Pesquisa  
Coordenador CEP  
Dr. Odilon Victor Porto Denardin

Rua Cônego Xavier, 276 – 10º Andar - Sacomã – São Paulo – CEP 04231-030.  
Fone: 2215-1001 / 2274-7600 ramal 409 / Fax: 2062-6764  
E-mail: cep\_heliopolis@yahoo.com.br

**Apêndice A.** Aprovação do Comitê de Ética em Pesquisa do Hospital Heliópolis referente ao trabalho “Análise da expressão gênica em indivíduos com carcinoma epidermoide de cabeça e pescoço e células em cultura: relação com o tabagismo”.