

UNIVERSIDADE FEDERAL DO ESPÍRITO SANTO
CENTRO DE CIÊNCIAS AGRÁRIAS E ENGENHARIAS – CCAE
PROGRAMA DE PÓS-GRADUAÇÃO EM CIÊNCIAS VETERINÁRIAS

FERNANDA DE PAULA ROLDI VIEIRA

EFEITOS *in vitro* E CARACTERIZAÇÃO QUÍMICA DOS ÓLEOS ESSENCIAIS DE
Cinnamomum verum, *Syzygium aromaticum*, *Origanum vulgare*, *Thymus*
vulgaris E SEUS COMPONENTES MAJORITÁRIOS SOBRE *Fasciola hepatica*

ALEGRE-ES

2017

FERNANDA DE PAULA ROLDI VIEIRA

**EFEITOS *in vitro* E CARACTERIZAÇÃO QUÍMICA DOS ÓLEOS ESSENCIAIS DE
Cinnamomum verum, *Syzygium aromaticum*, *Origanum vulgare*, *Thymus
vulgaris* E SEUS COMPONENTES MAJORITÁRIOS SOBRE *Fasciola hepatica***

Dissertação apresentada ao Programa de Pós-Graduação em Ciências Veterinárias do Centro de Ciências Agrárias e Engenharias da Universidade Federal do Espírito Santo, como requisito parcial para obtenção do Título de Mestre em Ciências Veterinárias, linha de pesquisa em diagnóstico e terapêutica das enfermidades clínico-cirúrgicas.

Orientadora: Profa. Dra. Isabella Vilhena Freire Martins

Co-orientador: Prof. Dr. Adilson Vidal Costa

ALEGRE-ES

2017

Dados Internacionais de Catalogação-na-publicação (CIP)
(Biblioteca Setorial Sul, Universidade Federal do Espírito Santo, ES, Brasil)
Bibliotecário: Felício Gomes Corteletti – CRB-6 ES-000646/O

V657e Vieira, Fernanda de Paula Roldi 1990-
Efeitos in vitro e caracterização química dos óleos essenciais de
Cinnamomum verum, Syzygium aromaticum, Origanum vulgare,
Thymus vulgaris e seus componentes majoritários sobre Fasciola
hepatica / Fernanda de Paula Roldi Vieira. – 2017.
67 f. : il.

Orientador: Isabella Vilhena Freire Martins.

Coorientador: Adilson Vidal Costa.

Dissertação (Mestrado em Ciências Veterinárias) – Universidade
Federal do Espírito Santo, Centro de Ciências Agrárias e Engenharias.

1. Parasitologia. 2. Helminologia. 3. Fasciola hepática. 4. Óleos
vegetais. I. Martins, Isabella Vilhena Freire. II. Costa, Adilson Vidal. III.
Universidade Federal do Espírito Santo. Centro de Ciências Agrárias e
Engenharias. IV. Título.

CDU: 619


FERNANDA DE PAULA ROLDI VIEIRA

**EFEITOS *in vitro* E CARACTERIZAÇÃO QUÍMICA DOS ÓLEOS ESSENCIAIS DE
Cinnamomum verum, *Syzygium aromaticum*, *Origanum vulgare*, *Thymus
vulgaris* E SEUS COMPONENTES MAJORITÁRIOS SOBRE *Fasciola hepática***


Dissertação apresentada ao Programa de Pós-Graduação em Ciências Veterinárias do Centro de Ciências Agrárias e Engenharias da Universidade Federal do Espírito Santo, como requisito parcial para obtenção do Título de Mestre em Ciências Veterinárias, linha de pesquisa em Diagnóstico e Terapêutica das Enfermidades Clínico-Cirúrgicas.

Aprovado em 19 de dezembro de 2017.


COMISSÃO EXAMINADORA



Profa. Dra. Isabella Vilhena Freire Martins
Universidade Federal do Espírito Santo
Orientadora



Prof. Dr. Adilson Vidal Costa
Universidade Federal do Espírito Santo
Co-orientador



Profa. Dra. Jankerle Neves Boeloni
Universidade Federal do Espírito Santo
Examinadora



Profa. Dra. Milena Batista Carneiro
Universidade Federal do Rio de Janeiro
Examinadora

AGRADECIMENTOS

A Deus, cujo amor infalível tem revelado, dia após dia, o seu cuidado para comigo, agradeço por sua infinita graça que me surpreende desde os pequenos detalhes. Por sua intervenção poderosa, por seu amor redentor, por seu cuidado paternal, pela fé que me fortalece, pelas provisões que me levam a confiar no Teu sustento, pelos livramentos que me guardam e pelas respostas de cada uma das minhas orações eu te agradeço, pois se não fosse pelo Senhor, eu jamais teria chegado até aqui.

À minha família por todo o apoio emocional, espiritual e material, mas especialmente à minha mãe, Célia Regina de Paula, por ser a maior incentivadora e apoiadora de cada uma das minhas vitórias. Ao meu amor, Davi Antônio Sodré Rocha, por toda a compreensão, paciência, companheirismo e apoio. O seu amor me faz forte, me faz feliz e me faz lutar. Obrigada por tudo!

À minha orientadora, Dra. Isabella Vilhena Freire Martins, por escolher e confiar a mim o desenvolvimento deste projeto e por dedicar seu tempo, esforços e ensinamentos afim de tornar possível a execução deste trabalho. Ao meu co-orientador, Dr. Adilson Vidal Costa, por acreditar neste trabalho e aceitar me conduzir durante a sua execução, sempre trazendo valiosas contribuições e ensinamentos que foram imprescindíveis para o êxito deste projeto.

Aos amigos de perto e de longe, por todo o aporte emocional e espiritual que me mantiveram sã e certa do cuidado de Deus, especialmente Marcelle Temporim Novaes, pelos ensinamentos que me permitiram caminhar e desenvolver como pesquisadora e também pelo apoio que sua amizade me trouxe durante os meses em que compartilhamos o laboratório e a vida, tornando a caminhada mais leve e alegre.

A Luis Moreira Araújo Júnior pela valiosa contribuição com os cálculos estatísticos, cujo auxílio foi, certamente, enviado por Deus como um presente em momento oportuno.

Ao corpo docente, estagiários e funcionários do Hospital Veterinário da UFES – Alegre, sobretudo aos Laboratórios de Parasitologia e Patologia por toda a parceria, ensinamentos e amizades construídas.

Às funcionárias do programa de pós-graduação e às técnicas dos laboratórios do CCENS – UFES por todo auxílio prestado.

Aos funcionários dos matadouros-frigoríficos, especialmente Gisele Bittencourt e Jovana Sater, cujo apoio foi essencial para o desenvolvimento deste estudo.

Ao Laboratório de Ultraestrutura Celular Carlos Alberto Reddins (LUCCAR) e seus funcionários que tão prontamente abriram as portas para realizarmos a microscopia eletrônica de varredura e tanto nos auxiliaram no decorrer de sua execução.

À Fundação de Amparo à Pesquisa e Inovação do Espírito Santo (FAPES) pelo suporte financeiro que permitiu o desenvolvimento deste estudo.

A todos que contribuíram direta ou indiretamente com meu crescimento profissional ou pessoal, seja com sua amizade ou ensinamentos, muito obrigada!

“Não temas, por que eu sou contigo; não te assombres, porque eu sou o teu Deus; eu te esforço, e te ajudo, e te sustento com a minha destra fiel”.

(Isaiás, cap. 41, v. 10)

RESUMO

VIEIRA, FERNANDA DE PAULA ROLDI. **EFEITOS *in vitro* E CARACTERIZAÇÃO QUÍMICA DOS ÓLEOS ESSENCIAIS DE *Cinnamomum verum*, *Syzygium aromaticum*, *Origanum vulgare*, *Thymus vulgaris* E SEUS COMPONENTES MAJORITÁRIOS SOBRE *Fasciola hepatica*.** 2017. 67p. Dissertação (Mestrado em Ciências Veterinárias) – Centro de Ciências Agrárias e Engenharias – CCAE, Universidade Federal do Espírito Santo, Alegre, ES, 2017.

O difícil controle da fasciolose tem impulsionado pesquisadores em todo o mundo a buscarem alternativas a fim de impedir a disseminação desta enfermidade. Sendo assim, objetivou-se com este estudo avaliar a ação *in vitro* dos óleos essenciais de *Cinnamomum verum*, *Syzygium aromaticum*, *Origanum vulgare*, *Thymus vulgaris* e dos componentes eugenol, carvacrol e timol sobre a motilidade e a superfície tegumentar de *Fasciola hepatica*. Os trematódeos foram obtidos em matadouros-frigoríficos da região sul do estado do Espírito Santo e, em laboratório, incubados em soluções contendo os compostos acima referidos nas concentrações de 0,025% (m v⁻¹), 0,05% (m v⁻¹) e 0,1% (m v⁻¹), tendo sua motilidade registrada nos momentos 3 h, 12 h, 15 h e 24 h após a incubação. A análise cromatográfica dos óleos essenciais revelou o eugenol como composto majoritário de *C. verum* e *S. aromaticum*, enquanto que *O. vulgare* e *T. vulgaris* apresentaram o carvacrol como principal constituinte. As imagens obtidas com a microscopia eletrônica de varredura dos espécimes após 24 h de incubação revelaram a presença de alterações tegumentares significativas como a formação de bolhas, perda dos espinhos e descamação extensiva com exposição de lâmina basal. O maior número de alterações, sendo estas também mais severas, ocorreram na concentração de 0,1% (m v⁻¹) em todos os tratamentos, porém nos óleos essenciais de *O. vulgare* e *T. vulgaris* e componentes carvacrol e timol, lesões severas ocorreram também em menores concentrações. Conclui-se que os óleos essenciais e componentes majoritários apresentaram efeito dose-dependente *in vitro* sobre a motilidade e superfície tegumentar de *F. hepatica*, sendo a dose de 0,1% (m v⁻¹) a melhor independente do tratamento. Dentre os compostos testados, os óleos essenciais de *O. vulgare* e *T. vulgaris* e os componentes carvacrol e timol apresentaram os melhores resultados em menor concentração e tempo.

Palavras-chave: Controle. Fasciolose. Produtos naturais.

ABSTRACT

VIEIRA, FERNANDA DE PAULA ROLDI. ***In vitro* EFFECTS AND CHEMICAL CHARACTERIZATION OF ESSENTIAL OILS FROM *Cinnamomum verum*, *Syzygium aromaticum*, *Origanum vulgare*, *Thymus vulgaris* AND ITS MAIN COMPOUNDS AGAINST *Fasciola hepatica***. 2017. 67p. Dissertação (Mestrado em Ciências Veterinárias) – Centro de Ciências Agrárias e Engenharias, Universidade Federal do Espírito Santo, Alegre, ES, 2017.

The harsh control of fascioliasis has pushing researchers around the world to seek alternatives to prevent the spread of this disease. The objective of this study was to evaluate the *in vitro* action of the essential oils of *Cinnamomum verum*, *Syzygium aromaticum*, *Origanum vulgare* and *Thymus vulgaris*, and the eugenol, carvacrol and thymol components on the motility and integument surface of *Fasciola hepatica*. The trematodes were obtained in slaughterhouses of the southern region of the state of Espírito Santo and incubated in solutions containing 0.025% (m v⁻¹), 0.05% (m v⁻¹) and 0.1% (m v⁻¹), and their motility was recorded at 3 h, 12 h, 15 h and 24 h after incubation. The chromatographic analysis of the essential oils revealed eugenol as the major compound of *C. verum* and *S. aromaticum*, whereas *O. vulgare* and *T. vulgaris* presented carvacrol as the main constituent. The images obtained by scanning electron microscopy of the specimens after 24 h incubation revealed the presence of significant tegumentary changes such as blebbing, spine loss and extensive desquamation with basal lamina exposure. The highest number of alterations, which were also more severe, occurred in the concentration of 0.1% (m v⁻¹) in all treatments, but in the essential oils of *O. vulgare* and *T. vulgaris* and components carvacrol and thymol, lesions also occurred at lower concentrations. It is concluded that the essential oils and major components showed a dose-dependent effect *in vitro* on the motile and integument surface of *F. hepatica*, the dose of 0.1% (m v⁻¹) being the best independent of the treatment. Among the compounds tested, the essential oils of *O. vulgare* and *T. vulgaris* and the components carvacrol and thymol showed the best results in lower concentration and time.

Keywords: Control. Fasciolosis. Natural products.

LISTA DE FIGURAS

Figura		Página
Figura 1 –	Desenho esquemático de um corte transversal de <i>F. hepatica</i> . a – espinhos; b – cutícula; c – camada muscular circular; d – camada muscular longitudinal; e – camada muscular diagonal; f – células mesenquimais; g – mesênquima.....	17
Figura 2 –	Exemplar de <i>F. hepatica</i> corado em carmim, aumento de 4X. OS – ventosa oral; G – intestino; Gb – alça intestinal; Ph – faringe; (*) poro genital; SV – vesícula seminal; A – ventosa acetabular; T – testículos ramificados; V – folículos vitelínicos; Vd – ductos vitelínicos; Vr – reservatório vitelínico; M – complexo de glândulas de Mehli; O – ovário; Od – oviduto; Ot – oótipo; U – útero.....	17
Figura 3 –	Fórmula estrutural do composto eugenol.....	28
Figura 4 –	Fórmula estrutural do composto carvacrol.....	29
Figura 5 –	Fórmula estrutural do composto timol.....	30
Figura 6 –	Exemplar de <i>F. hepatica</i> imerso em solução de RPMI.....	34
Figura 7 –	Exemplar de <i>F. hepatica</i> não tratado (A ₁ , A ₂ , A ₃); Exemplar de <i>F. hepatica</i> após 24 horas de incubação em controle negativo (B ₁ , B ₂ , B ₃); Exemplar de <i>F. hepatica</i> exposto ao sulfóxido de albendazol a 0,5% (v v ⁻¹) durante 24 horas (C ₁ , C ₂ , C ₃). As estruturas assinaladas referem-se à ventosa oral (VO), poro genital (PG), ventosa acetabular (VA) e ao tegumento recoberto por espinhos (seta)	46

Figura 8 – Exemplares de *F. hepatica* expostos aos tratamentos CAN 0,025% (m v⁻¹) (A₁, A₂, A₃); CAN 0,05% (m v⁻¹) (B₁, B₂, B₃); CAN 0,1% (m v⁻¹) (C₁, C₂, C₃); CRA 0,025% (m v⁻¹) (D₁, D₂, D₃); CRA 0,05% (m v⁻¹) (E₁, E₂, E₃); CRA 0,1% (m v⁻¹) (F₁, F₂, F₃); EUG 0,025% (m v⁻¹) (G₁, G₂, G₃); EUG 0,05% (m v⁻¹) (H₁, H₂, H₃); e EUG 0,1% (m v⁻¹) (I₁, I₂, I₃) durante 24 horas. Nas imagens acima é possível visualizar aumento de volume (av), cavitações (ca), descamação (de), enrugamento (en), redução no tamanho dos espinhos (rt), sulcos (su), e uma pequena bolha (bo), além da notória ausência de tegumento registrada em C, F e I.....

47

Figura 9 – Exemplares de *F. hepatica* expostos aos tratamentos ORE 0,025% (m v⁻¹) (A₁, A₂, A₃); ORE 0,05% (m v⁻¹) (B₁, B₂, B₃); ORE 0,1% (m v⁻¹) (C₁, C₂, C₃); TOM 0,025% (m v⁻¹) (D₁, D₂, D₃); TOM 0,05% (m v⁻¹) (E₁, E₂, E₃); TOM 0,1% (m v⁻¹) (F₁, F₂, F₃); CAR 0,025% (m v⁻¹) (G₁, G₂, G₃); CAR 0,05% (m v⁻¹) (H₁, H₂, H₃); CAR 0,1% (m v⁻¹) (I₁, I₂, I₃); TIM 0,025% (m v⁻¹) (J₁, J₂, J₃); TIM 0,05% (m v⁻¹) (K₁, K₂, K₃); e TIM 0,1% (m v⁻¹) (L₁, L₂, L₃) durante 24 horas. Nas imagens acima é possível visualizar cavitações (ca), descamação (de), enrugamento (en), redução no tamanho (rt) e quantidade (rq) aparente dos espinhos, sulcos (su), rupturas (ru) bolhas (bo), além da extensiva ausência de tegumento registrada em B, C, E, F, G, H, I e J.....

50

LISTA DE TABELAS

Tabela	Página
Tabela 1 – Alterações encontradas a partir das imagens obtidas em MEV.....	37
Tabela 2 – Constituintes químicos dos óleos essenciais de <i>C. verum</i> (CAN), <i>S. aromaticum</i> (CRA), <i>O. vulgare</i> (ORE) e <i>T. vulgaris</i> (TOM), em porcentagem, e seus respectivos índices de Kovats calculado ($IK_{calc.}$) e tabelado ($IK_{tab.}$).....	38
Tabela 3 – Análise dos óleos essenciais de <i>Cinnamomum verum</i> (CAN), <i>Syzygium aromaticum</i> (CRA), <i>Origanum vulgare</i> (ORE) e <i>Thymus vulgaris</i> (TOM) e dos compostos carvacrol (CAR), eugenol (EUG) e timol (TIM) nas concentrações de 0,025% ($m\ v^{-1}$); 0,05% ($m\ v^{-1}$) e 0,1% ($m\ v^{-1}$) sobre a inibição da motilidade de <i>F. hepatica</i> em relação aos controles positivo (CP) e negativo (CN).....	41
Tabela 4 – Eficácia, em porcentagem, dos tratamentos com óleos essenciais e seus majoritários, sobre <i>F. hepatica</i> , nas diferentes concentrações e tempos de exposição.....	44
Tabela 5 – Alterações observadas nos espécimes de <i>F. hepatica</i> analisados após 24 horas de exposição aos tratamentos com óleos essenciais e componentes majoritários nas concentrações de 0,025% ($m\ v^{-1}$), 0,05% ($m\ v^{-1}$) e 0,1% ($m\ v^{-1}$).....	52

SUMÁRIO

1. INTRODUÇÃO	14
2. REVISÃO DE LITERATURA	16
2.1 Taxonomia, morfologia e biologia de <i>Fasciola hepatica</i>	16
2.2 Epidemiologia e aspectos econômicos da fasciolose.....	20
2.3 Controle da fasciolose	21
2.3.1 Tratamento químico	22
2.4 Alternativas no controle da fasciolose	24
2.4.1 Óleos essenciais	24
2.4.1.1 Uso de óleos essenciais no controle anti-helmíntico.....	26
2.4.1.1.1 <i>Cinnamomum verum</i>	27
2.4.1.1.2 <i>Syzygium aromaticum</i>	28
2.4.1.1.3 <i>Origanum vulgare</i>	29
2.4.1.1.4 <i>Thymus vulgaris</i>	30
3. MATERIAL E MÉTODOS	32
3.1 Obtenção dos óleos essenciais e componentes majoritários.....	32
3.2 Caracterização química dos compostos voláteis.....	32
3.3 Obtenção das amostras de <i>F. hepatica</i>	33
3.4 Teste <i>in vitro</i> de inibição de motilidade	33
3.5 Conservação dos espécimes	35
3.6 Microscopia Eletrônica de Varredura (MEV)	35
3.7 Análise estatística	37
4. RESULTADOS E DISCUSSÃO	38
4.1 Composição química dos óleos essenciais	38
4.2 Atividade <i>in vitro</i> dos óleos essenciais e componentes majoritários sobre a motilidade de <i>F. hepatica</i>	41

4.3 Análise em Microscópio Eletrônico de Varredura (MEV).....	45
5. CONCLUSÕES	55
6. REFERÊNCIAS	56
APÊNDICE	66

1. INTRODUÇÃO

A fasciolose é uma enfermidade de distribuição mundial que gera grandes perdas econômicas para a bovinocultura devido a um quadro sistêmico que causa emagrecimento, perda na produção de leite, menor rendimento de carcaça e condenação de fígados durante o abate, além do risco de infecção humana, por se tratar de uma zoonose (JACOBS et al., 2015).

Também chamada de distomatose hepática, a fasciolose é provocada pelos trematódeos do gênero *Fasciola* sp., os quais parasitam os ductos biliares de mamíferos, inclusive do ser humano. Esta doença vem sendo relatada em ovinos desde o século XIII, na Europa (FROYD, 1969), e devido à exportação de animais através dos continentes, acabou por se fazer presente praticamente em todo o mundo, uma vez que os fatores ideais para o seu desenvolvimento são comuns a diversos ecossistemas. Além das localidades consideradas endêmicas para a doença, a ocorrência de *Fasciola hepatica* já fora relatada em quatro das cinco regiões brasileiras e representa um desafio para produtores rurais, médicos veterinários e para a saúde pública (OLIVEIRA, 2007; BENNEMA et al., 2014).

As atuais tentativas de controle da doença envolvem ações que visam diminuir a população de hospedeiros intermediários e pelo uso de fármacos antiparasitários. Este controle, no entanto, tem sido extremamente dificultado devido à impossibilidade no uso de moluscidas e pela crescente resistência parasitária encontrada entre as populações de *Fasciola* spp., a qual é, em grande parte, resultante da má utilização dos fármacos anti-helmínticos (BOWMAN, 2014; LUQUE, 2014; KELLEY et al., 2016). Diante do desafio de controlar efetivamente as doenças parasitárias nos rebanhos bovinos e ovinos de todo o mundo, um grande número de pesquisadores tem voltado seus esforços para a busca de novas alternativas de controle parasitário.

Muitas dessas perspectivas atuais de estudo têm se voltado para o uso de plantas medicinais, especialmente em nosso país, que é riquíssimo em biodiversidade de vegetais com propriedades conhecidas e desconhecidas, as quais podem ser testadas e avaliadas como alternativa aos medicamentos já utilizados. Os óleos essenciais são compostos lipofílicos e aromáticos derivados de plantas, os quais apresentam uma composição variada de substâncias reconhecidamente bioativas. Com base nesta informação, diversos pesquisadores têm investigado os efeitos destes compostos sobre microrganismos e organismos pluricelulares, encontrando

resultados promissores destas substâncias como antimicrobianos, repelentes de insetos e antiparasitários (BUCKLE, 2003).

Sendo assim, este trabalho teve como objetivo testar, *in vitro*, a ação dos óleos essenciais de *Cinnamomum verum*, *Syzygium aromaticum*, *Origanum vulgare*, *Thymus vulgaris* e os componentes majoritários carvacrol, eugenol e timol sobre a motilidade e superfície tegumentar de helmintos adultos da espécie *Fasciola hepatica*.

2. REVISÃO DE LITERATURA

2.1 Taxonomia, morfologia e biologia de *Fasciola hepatica*

A espécie *Fasciola hepatica* pertence ao reino Animalia, filo Platyhelminthes, classe Trematoda, subclasse Digenea e família Fasciolidae (BOWMAN, 2014). Macroscopicamente, o parasito adulto mede aproximadamente três centímetros de comprimento por um centímetro de largura. Seu corpo é achatado no sentido dorsoventral, de aspecto foliáceo e coloração pardo-acinzentada. Sua extremidade anterior apresenta uma estrutura cônica denominada cone cefálico, onde está inserida a ventosa oral (TAYLOR; COOP; WALL, 2016). Esta espécie apresenta duas ventosas, oral e acetabular, respectivamente situadas na extremidade anterior (cone cefálico) e região anteroventral do corpo, cujas funções envolvem principalmente a fixação e nutrição do parasito (TRAVASSOS, 1950; TAYLOR; COOP; WALL, 2016).

Os trematódeos do gênero *Fasciola* spp. são revestidos por um tegumento metabolicamente ativo (JACOBS et al., 2015) com capacidade absorptiva e recoberto por pequenos espinhos em toda a sua extensão (TAYLOR; COOP; WALL, 2016; TRAVASSOS, 1950). Segundo Fairweather, Threadgold e Hanna (1999), os espinhos auxiliam na fixação do parasito no ducto biliar, promovendo proteção, facilitando a locomoção e atuando na nutrição. Conforme esquematizado na figura 1, imediatamente abaixo ao tegumento encontra-se a membrana basal e inferiormente posicionada a esta, uma camada muscular subdividida em feixes circulares, longitudinais e oblíquos (KUMAR et al., 2003).

O interior do parasito é preenchido por parênquima, o qual é constituído por uma rede de tecido conjuntivo onde se encontram seus órgãos reprodutivos, sistema digestivo e excretor (TRAVASSOS, 1950; LUQUE, 2014).

O aparelho digestivo é incompleto, composto por ventosa oral, boca, faringe, esôfago e ceco. A excreção se dá por meio de células-flama que promovem a difusão dos metabólitos através de poros excretores (TRAVASSOS, 1950; LUQUE, 2014).

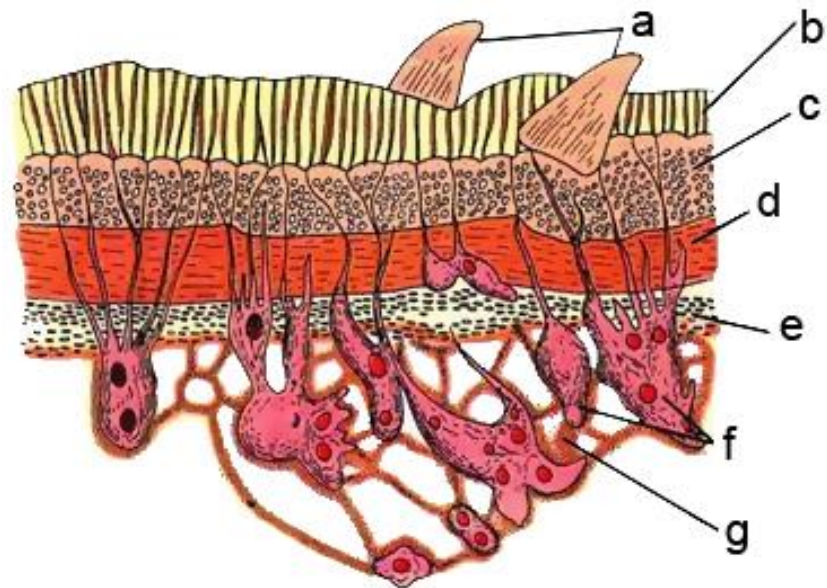


Figura 1 – Desenho esquemático de um corte transversal de *F. hepatica*. a – espinhos; b – cutícula; c – camada muscular circular; d – camada muscular longitudinal; e – camada muscular diagonal; f – células mesenquimais; g – mesênquima. Fonte: Adaptado de JORDAN; VERMA, 2001.

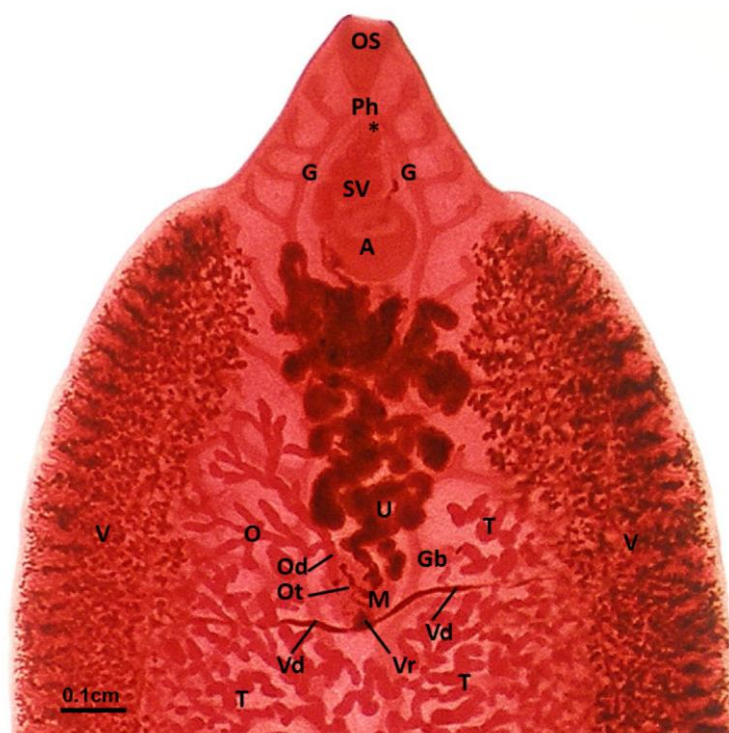


Figura 2 – Exemplar de *F. hepatica* corado em carmim, aumento de 4X. OS – ventosa oral; G – intestino; Gb – alça intestinal; Ph – faringe; (*) poro genital; SV – vesícula seminal; A – ventosa acetabular; T – testículos ramificados; V – folículos vitelínicos; Vd – ductos vitelínicos; Vr – reservatório vitelínico; M – complexo de glândulas de Mehli; O – ovário; Od – oviduto; Ot – oótipo; U – útero. Fonte: HANNA, 2015.

Por serem hermafroditas, os helmintos pertencentes a esta espécie apresentam aparelho reprodutor constituído por ovário, útero, testículos e glândulas vitelínicas. Adicionalmente, possuem uma abertura genital situada na face ventral, entre as ventosas oral e acetabular, onde está inserido o órgão copulador denominado cirro e por onde a ovoejeção é realizada (TRAVASSOS, 1950; LUQUE, 2014). Os dois testículos são bastante ramificados e estão posicionados na metade posterior do corpo, enquanto na metade anterior os canais deferentes unem-se para formar a vesícula seminal, a qual se encontra no interior da bolsa do cirro e se abre no poro genital. O ovário encontra-se posicionado anteriormente aos testículos, do lado esquerdo do parasito. Os folículos vitelínicos, por sua vez, distribuem-se ao longo das zonas laterais e se fundem na extremidade posterior do helminto, formando o reservatório vitelínico. O útero está situado entre a ventosa acetabular e os testículos e possui alças dispostas de forma enovelada onde estão armazenados os ovos, os quais são liberados através de uma abertura ligada ao poro genital (HANNA, 2015). Algumas das estruturas aqui descritas podem ser visualizadas na figura 2.

Os moluscos da família Lymnaeidae atuam como hospedeiros intermediários do trematódeo *F. hepatica* (MARTINS; PEREIRA; LIMA, 2007) e segundo Bennema et al. (2014) as espécies relacionadas com a propagação da doença no Brasil são *Pseudosuccinea columella*, *Galba viatrix*, *Galba cubensis* e *Galba truncatula*.

O ciclo biológico deste parasito é heteroxênico e se inicia quando os ovos eliminados nas fezes do hospedeiro entram em contato com lagos e riachos, levando aproximadamente duas semanas para desenvolverem os miracídios e estes, quando eclodem dos ovos, migram e penetram ativamente nas partes moles do hospedeiro intermediário. No interior do molusco infectado, em um período de tempo que leva entre seis e sete semanas, os miracídios tornam-se esporocistos e em seguida rédias, que se transformam em cercárias. As cercárias que saem do molusco para a água fixam-se nas vegetações aquáticas, encistando como metacercárias, que são a forma infectante para os mamíferos. Após a ingestão das metacercárias pelo hospedeiro definitivo estas se desencistam no intestino delgado, migram através da parede intestinal, cruzam o peritônio e penetram na cápsula hepática, podendo permanecer por até quatro meses em migração pelo parênquima hepático até se alojarem nos ductos biliares, aonde vão se instalar e amadurecer, liberando ovos em seis a oito semanas (MARTINS; PEREIRA; LIMA, 2007; BOWMAN, 2014; JACOBS et al., 2015) e podendo cada indivíduo eliminar até 10 mil ovos diariamente (FORTES, 1997).

O período pré-patente é de 10 a 12 semanas (MARTINS; PEREIRA; LIMA, 2007) e o ciclo evolutivo inteiro de *F. hepatica* dura entre 17 e 18 semanas, sendo um dos mais longos dentre os parasitas de ruminantes (URQUHART, 1998; BOWMAN, 2014).

A patogenia desta enfermidade está relacionada à migração do parasito pelo parênquima hepático, a qual provoca hemorragias e áreas de necrose. Além disso, a migração e permanência nos ductos biliares ocasiona extensas áreas de erosão e necrose na mucosa ductal associada a reações inflamatórias que resultam em colangite, fibrose e calcificação dos ductos biliares (URQUHART, 1998; JACOBS et al., 2015).

A forma aguda da fasciolose acomete principalmente ovinos e está associada a uma ingestão massiva de metacercárias, levando a um quadro severo de apatia, fraqueza, hiporexia ou anorexia, mucosas pálidas, edema conjuntival e dor à palpação abdominal que muitas vezes culmina com a morte do animal (BOWMAN, 2014; JACOBS et al., 2015; TAYLOR; COOP; WALL, 2016). A doença crônica, por sua vez, está associada à ingestão de quantidades menores de metacercárias e ocorre mais comumente em bovinos, gerando emagrecimento, fraqueza progressiva, anemia, edema subcutâneo, mucosas pálidas, diarreia crônica em bovinos e queda na produção leiteira (BOWMAN, 2014; JACOBS et al., 2015; TAYLOR; COOP; WALL, 2016).

Diante da suspeita de fasciolose o método diagnóstico mais comumente utilizado em animais é o coproparasitológico, pelo qual é possível detectar a presença dos ovos de *Fasciola* spp. (LUQUE, 2014). A literatura também cita métodos de detecção de anticorpos séricos como ELISA e hemaglutinação (URQUHART, 1998; RADOSTITS et al., 2002; LUQUE, 2014), sendo o método ELISA considerado o mais eficaz, uma vez que consegue detectar a presença do parasito de duas a seis semanas após a infecção (LUQUE, 2014), além de apresentar 100% de sensibilidade (SIMÕES et al., 2017). Com relação ao diagnóstico *post mortem* a presença de trematódeos, sendo esses jovens ou adultos, é suficiente para o fechamento do diagnóstico (RADOSTITS et al., 2002).

2.2 Epidemiologia e aspectos econômicos da fasciolose

A fasciolose hepática é considerada uma enfermidade cosmopolita (RADOSTITS et al., 2002), uma vez que as condições para o desenvolvimento de seu ciclo biológico são facilmente encontradas em regiões de clima temperado ou tropical (JACOBS et al., 2015), ou seja, mais de dois terços do planeta.

Os fatores ideais para a sua ocorrência envolvem a presença do hospedeiro intermediário, umidade adequada e temperatura acima de 15°C (URQUHART, 1998). Por serem fatores comuns a diversos ecossistemas, isso facilita a disseminação da enfermidade, cuja presença tem sido relatada nos continentes africano (MALONE et al., 1998), europeu (CAMINADE et al., 2015), asiático (JEYATHILAKAN et al., 2011), americano (BOWMAN, 2014) e também na Oceania (ELLIOTT et al., 2015).

No Brasil a ocorrência da fasciolose se concentra nas regiões sul e sudeste. Segundo dados de Bennema et al. (2014), a presença de *F. hepatica* foi constatada em 1032 municípios distribuídos em 11 estados, sendo estes o Rio Grande do Sul, Santa Catarina, Paraná, São Paulo, Rio de Janeiro, Minas Gerais, Espírito Santo, Mato Grosso, Mato Grosso do Sul, Goiás e Pará. Os autores deste estudo observaram que *F. hepatica* é mais densamente presente no Rio grande do Sul e em Santa Catarina, seguidos de São Paulo e Paraná. Além disso, uma maior prevalência (>20%) pode ser vista no Rio Grande do Sul e ao longo da costa de Santa Catarina e Paraná.

No Espírito Santo, de acordo com dados coletados por Freitas et al. (2014), a região sul do estado tem maior ocorrência e prevalência de *F. hepatica*, embora o norte do estado também seja favorável à manutenção da doença. De maneira geral, estima-se que aproximadamente 52,24% da área do estado apresentem regiões consideradas favoráveis para o desenvolvimento e a sobrevivência de *F. hepatica*.

Dentre as doenças parasitárias que acometem os bovinos a fasciolose é uma das que apresentam maior importância econômica, ocasionando grandes prejuízos à pecuária devido à condenação de fígados nos matadouros, além da queda na produção leiteira, perda de peso dos animais, queda na fertilidade, atraso no crescimento e, em alguns casos, até mortalidade (QUEIROZ et al., 2002).

Um estudo realizado por Vieira et al. (2011), que considerou os dados coletados de um matadouro-frigorífico com Serviço de Inspeção Estadual (SIE) durante os anos de 2008 a 2010 demonstrou que, no período analisado, a fasciolose hepática foi a principal causa de condenação de fígados, perfazendo um total de 62,15%.

Tendo em vista que o fígado é uma víscera nobre de alto valor comercial e grandemente apreciada por seus consumidores, a infecção por *F. hepatica* representa uma importante perda para os abatedouros, que deixam de lucrar com a comercialização dos fígados acometidos (VIEIRA et al., 2011). Além disso, as carcaças bovinas são comercializadas de acordo com seu peso, portanto, animais magros resultarão em menor valor comercial. A baixa produtividade leiteira resultará em pouco ou nenhum retorno financeiro ao investimento dos produtores e a queda da fertilidade resultará em menor taxa de prenhez, retardando os ganhos que o aumento do rebanho traria para a propriedade.

Bernardo et al. (2011), em um estudo que utilizou dados provenientes de um abatedouro no Sul do Espírito Santo nos anos de 2006 a 2009 estimou que o prejuízo com a condenação de fígados acometidos por *F. hepatica* possa ter chegado aos 132 mil dólares, no entanto, quando são consideradas as perdas como um todo e não apenas aquelas obtidas durante o abate, fica evidente que este valor é muito superior e praticamente impossível de ser estimado.

2.3 Controle da fasciolose

O controle convencional desta enfermidade se baseia no uso rotineiro de anti-helmínticos associado a medidas de controle ao hospedeiro intermediário. Os autores concordam que o combate ao hospedeiro intermediário constitui uma importante prática de controle à fasciolose, no entanto, o uso de moluscidas é controverso e encontra grande resistência por parte de ecologistas devido ao importante papel biológico desempenhado pelos moluscos. Algumas das alternativas de controle utilizadas consistem na drenagem de campos alagadiços e na rotação de pastagens (BECK, 1992; FORTES, 1997; URQUHART, 1998; BOWMAN, 2014; LUQUE, 2014), entretanto, estas são medidas economicamente inviáveis, tornando-se impraticáveis devido ao seu alto custo de execução (ALVES; MARTINS, 2013). Atualmente, as pesquisas estão voltadas para o controle biológico dos caramujos transmissores por meio de inimigos naturais do caramujo hospedeiro e das fases larvais do trematódeo (BECK, 1992; ROBERTS; COPEMAN, 2006). A exemplo disso pode-se citar o estudo desenvolvido por Tunholi et al. (2017), os quais obtiveram 66,66% de mortalidade após a exposição de *Pseudosuccinea columela* a larvas do nematoide *Heterorhabditis*

baujardi, verificando também a ocorrência de castração parasitária, que tem grande relevância para o controle do hospedeiro intermediário.

A vermifugação periódica também constitui uma importante estratégia para o controle da fasciolose e deve ser feita de maneira integrada às outras medidas, embora o uso exclusivo da medicação anti-helmíntica possa produzir resultados satisfatórios em períodos de seca, onde as condições são adversas aos ovos e caramujos (BOWMAN, 2014).

2.3.1 Tratamento químico

Dentre os diversos fármacos disponíveis para o tratamento da fasciolose, os benzimidazóis como albendazol e triclabendazol são os de primeira escolha para o tratamento desta parasitose (BARROS; STASI, 2012).

Segundo Fairweather (2005), o triclabendazol é o fármaco de primeira escolha por apresentar ação específica sobre *F. hepatica*, além de atuar sobre os estágios imaturos do trematódeo. A dose comumente utilizada em ovinos é de 10 mg/Kg e em bovinos, 12 mg/Kg (RADOSTITS et al., 2002). Embora seja considerado o principal anti-helmíntico para o controle da fasciolose, o Brasil não dispõe deste produto em seu mercado (SINDAN, 2017). Além disso, são crescentes os relatos de resistência de *F. hepatica* ao triclabendazol, os quais foram descritos recentemente em países como Holanda (GAASENBEEK et al., 2001), Espanha (ÁLVAREZ-SÁNCHEZ et al., 2006), Argentina (OLAECHEA et al., 2011), Reino Unido (GORDON et al., 2012), Peru (ORTIZ et al., 2013), Austrália (ELLIOTT et al., 2015), Irlanda (HANNA et al., 2015) e também no Brasil, após um surto de *F. hepatica* em criação de ovinos e caprinos no Paraná (OLIVEIRA et al., 2008).

O albendazol é um anti-helmíntico de amplo espectro que também atua sobre trematódeos, porém, em dose maior do que a comumente utilizada para nematoides e cestoides (RADOSTITS et al., 2002). Segundo Radostits et al. (2002) e Bowman (2014), a dose recomendada é de 7,5 mg/Kg em ovinos e 10 mg/Kg em bovinos, contudo, já existem relatos da ineficácia do albendazol na redução da contagem de ovos por grama de fezes de ovinos (ÁLVAREZ-SÁNCHEZ et al., 2006) e bovinos (LEÃO et al., 2012). Além disso, este princípio ativo não possui ação sobre fases

imaturas do parasito, demonstrando valores de eficácia satisfatórios somente em *F. hepatica* com mais de 12 semanas (FAIRWEATHER; BORAY, 1999).

O clorsulon também possui ação fasciolicida e pode ser administrado na dose de 2 mg/Kg juntamente com ivermectina para combater trematódeos adultos e imaturos (RADOSTITS et al., 2002; BOWMAN, 2014). A eficácia do clorsulon como fasciolicida vem sendo testada em diversos estudos, porém seus resultados têm sido divergentes. Enquanto Leão et al. (2012) obtiveram 100% de eficácia no controle da fasciolose com clorsulon na dose de 2mg/Kg, Malone, Ramsey e Loyacano (1984) obtiveram somente 62,5% de eficácia com mesma dose. Os estudos de Richards et al. (1990) e Ibarra-Velarde et al. (2001) demonstraram melhor ação deste fármaco como adulticida do que contra parasitos imaturos.

O grupo das salicilanilidas possui boa ação trematodocida, porém apresenta algumas restrições uma vez que sua administração resulta em eliminação de resíduos destes fármacos no leite, impedindo o seu uso no tratamento de gado leiteiro (IEZZI et al., 2014; JACOBS et al. 2015). O closantel é utilizado em ovinos na dose de 10 mg/Kg, podendo eliminar boa parte dos trematódeos com mais de quatro semanas e retardar, por até 12 semanas, a eliminação de ovos nas fezes dos animais contaminados (RADOSTITS et al., 2002). O estudo de Maes et al. (1990) demonstrou que o closantel possui ação limitada contra estágios imaturos, mas que em termos epidemiológicos, sua potência pode ser comparada à do triclabendazol.

Ainda dentro do grupo de salicilanilidas, o nitroxinil é um fármaco de administração subcutânea com boa eficiência contra trematódeos adultos, porém, a sua dose deve ser aumentada em 50% para que seja possível controlar a doença na fase adulta. A dose terapêutica comumente utilizada é de 10 mg/Kg (URQUHART, 1998; RADOSTITS et al., 2002). Já a oxiclozanida é de uso exclusivo em bovinos e atua somente sobre trematódeos adultos (RADOSTITS et al., 2002). Os estudos têm demonstrado que a melhor eficácia de nitroxinil ocorre somente em helmintos com mais de dez semanas e oxiclozanida somente após as doze semanas, reiterando a afirmação de que estes fármacos possuem pouca ação sobre fases jovens de *F. hepatica* (FAIRWEATHER; BORAY, 1999).

Além disso, diversos estudos comprovam que mesmo os fármacos considerados mais eficazes contra *Fasciola* spp. já apresentam eficácia reduzida diante de algumas cepas deste helminto (BOWMAN, 2014), trazendo com isto a

necessidade de buscar novas alternativas de combate e controle desta enfermidade (JEYATHILAKAN et al., 2011).

2.4 Alternativas no controle da fasciolose

Shalaby (2013) sugere que os esquemas de controle modernos não devam contar com o uso exclusivo de anti-helmínticos, mas empregar outras receitas mais complexas e sustentáveis, incluindo raças resistentes aos parasitas, nutrição, manejo de pastagens, o controle biológico com inimigos naturais disponíveis no meio ambiente, tais como os fungos nematófagos, vacinas antiparasitárias e plantas medicinais com atividade anti-helmíntica. Todos estes, no entanto, carecem de maiores estudos para serem implementados com segurança e eficácia (ALVES; MARTINS, 2013; LUQUE, 2014).

As tendências atuais de estudo têm dado grande importância às pesquisas com substâncias derivadas de produtos naturais (SHALABY, 2013), como extratos e óleos essenciais provenientes de plantas, pois estas oferecem uma alternativa viável economicamente e ecologicamente segura ao controle da doença (MORAIS, 2009).

Vale ressaltar, no entanto, que embora existam diversas possibilidades para o controle da fasciolose em bovinos, nenhuma delas tem alta eficácia isoladamente, sendo necessário estabelecer um programa de controle integrado a fim de se combater a disseminação da doença de maneira eficaz (ALVES; MARTINS, 2013).

2.4.1 Óleos essenciais

O metabolismo primário das plantas produz elementos essenciais para o seu crescimento, desenvolvimento e manutenção, sendo constituído por carboidratos, proteínas, lipídios e ácidos nucléicos. O metabolismo secundário, por sua vez, é responsável pelas relações entre o indivíduo e o ambiente, promovendo papel essencial para sua adaptação e sobrevivência (GARCÍA; CARRIL, 2009).

Os óleos essenciais são exemplos de substâncias provenientes deste metabolismo secundário e podem ser definidos como sendo resultantes de uma mistura complexa de substâncias voláteis, lipofílicas, líquidas e odoríferas. Sua

constituição química variada pode apresentar hidrocarbonetos terpênicos, álcoois simples e terpênicos, aldeídos, cetonas, fenóis, éteres, ésteres, óxidos, peróxidos, furanos, ácidos orgânicos, lactonas, cumarinas e até enxofre, os quais se dispõem em diferentes concentrações, porém quase sempre com predominância de um composto, denominado componente majoritário (SIMÕES; SPITZER, 2001).

As plantas acumulam estes elementos em regiões anatômicas específicas como flores, folhas, cascas (caule), raízes ou frutos e as angiospermas dicotiledôneas são o grupo com maior presença de óleos essenciais, principalmente as famílias Asteraceae, Apiaceae, Lamiaceae, Lauraceae, Myrtaceae, Myristicaceae, Piperaceae e Rutaceae (SIMÕES; SPITZER, 2001; TISSERAND; YOUNG, 2013). Algumas das plantas conhecidas por um alto teor de óleos essenciais são, por exemplo, o orégano (*Origanum* spp.), o coentro (*Coriandrum sativum*), o eucalipto (*Eucalyptus* spp.), a artemísia (*Artemisia* spp.), a cânfora (*Cinnamomum camphora*), a hortelã-pimenta (*Mentha piperita*), entre outras (HRCKOVA; VELEBNY, 2012).

Dentre os diversos métodos de extração pelos quais os óleos essenciais podem ser obtidos o método de destilação por arraste a vapor é o mais empregado atualmente e consiste em atravessar vapor pelo material vegetal (TISSERAND; YOUNG, 2013), o que leva os componentes voláteis da planta a serem vaporizados e conseqüentemente condensados, produzindo uma mistura imiscível de uma fase oleosa e uma fase aquosa (SILVEIRA et al., 2012).

A composição química dos óleos voláteis depende de fatores como a época da colheita, do solo e das condições climáticas em que se deu o plantio (SIMÕES; SPITZER, 2001; MASTRO et al., 2017), além da possível variação entre exemplares de uma mesma espécie (MANCINI et al., 2015). Sendo assim, para assegurar a qualidade dos óleos obtidos, é possível submetê-los a testes a fim de determinar sua pureza e composição. Dentre estes, a análise cromatográfica tem sido amplamente utilizada por permitir a obtenção de várias informações em um curto espaço de tempo, apresentando baixo custo de operação e podendo ser realizada com ínfima quantidade de amostra (SIMÕES; SPITZER, 2001), além de permitir a identificação, caracterização e quantificação dos compostos bioativos presentes no material analisado (SASIDHARAN et al., 2011).

Os óleos aromáticos têm sido utilizados há milhares de anos como incensos, perfumes e cosméticos e também em aplicações médicas e culinárias. Por um longo período da história as plantas medicinais representaram o principal método

terapêutico das enfermidades, porém, com o advento da revolução científica dos últimos séculos, a qual permitiu a identificação e caracterização de compostos bem como a possibilidade de síntese e isolamento de substâncias, a indústria farmacêutica moderna passou a priorizar o desenvolvimento de fármacos sintéticos. Isto acarretou em um abandono gradativo da medicina tradicional, até que em meados do século XX os óleos essenciais vinham sendo empregados quase que exclusivamente em perfumes, cosméticos e produtos alimentícios (LAWLESS, 2013).

Recentemente, com a propagação dos ideais de sustentabilidade e preservação ambiental, observa-se uma onda crescente de valorização dos compostos naturais nos diversos setores da sociedade, inclusive no setor médico e farmacêutico (PEREIRA; PINHEIRO, 2013). Aliado a isto, a crescente resistência aos fármacos anti-helmínticos existentes (FURTADO; BELLO; RABELO, 2016) tem levado a uma busca por novos compostos bioativos, impulsionando os pesquisadores a resgatarem os conhecimentos etnobotânicos perpetuados por gerações (SHALABY, 2013) como alternativa no controle parasitário.

2.4.1.1 Uso de óleos essenciais no controle anti-helmíntico

Estudos têm demonstrado que os óleos essenciais ou alguns dos seus constituintes são eficazes contra uma grande variedade de organismos, incluindo bactérias, fungos, vírus, protozoários e metazoários (HRCKOVA; VELEBNY, 2012). No contexto médico-veterinário, diversas plantas têm sido pesquisadas quanto aos seus efeitos anti-helmínticos (SHALABY, 2013).

Macedo et al. (2009) avaliaram a atividade ovicida e larvicida *in vitro* do óleo essencial de *Eucalyptus globulus* (Eucalipto-comum) sobre larvas e ovos do helminto nematódeo *Haemonchus contortus* e obtiveram um percentual médio de eficácia superior a 98% na concentração de 21,75 mg/ml para ovos e na concentração de 43,5 mg/ml para as larvas, o que é considerado altamente eficaz pela Associação Mundial para o Avanço da Parasitologia Veterinária (WAAVP) (WOOD et al., 1995).

Nakhare e Garg (1991), ao testarem a atividade do óleo essencial de *Artemisia pallens* (Davana) sobre nematoides e cestoides, obtiveram resultados superiores de mortalidade quando comparados aos do princípio ativo Piperazina, fármaco

amplamente comercializado e aplicado na terapêutica das infecções por nematoides gastrintestinais.

De maneira semelhante, os estudos envolvendo os efeitos *in vitro* de óleos essenciais sobre *Fasciola* spp. tem ganhado força e destaque no meio científico. O estudo de Singh et al. (2009) obteve resultados promissores ao avaliar a atividade de *Allium sativum* (Alho) e *Piper longum* (Pimenta-longa) sobre a atividade muscular de *Fasciola gigantica*, bem como Jeyathilakan et al. (2010), que testaram a atividade de anti-helmíntica dos óleos essenciais de *Cymbopogon nardus* (Citronela) e *Azadirachta indica* (Neem) sobre *F. gigantica* e concluíram que o óleo de *C. nardus* apresentou efeito trematodicida semelhante ao do fármaco oxiclozanida, afetando tegumento, ceco e útero dos parasitos. Massoud et al. (2012), tal como os autores supracitados, investigaram a ação do óleo volátil de *Commiphora myrrha* (Mirra) sobre a superfície tegumentar de *F. gigantica*, observando um efeito anti-helmíntico dose-dependente sobre os parasitos.

Diante dos resultados obtidos nos estudos prévios, é possível crer que a medicina tradicional ofereça um futuro promissor para o controle de helmintos que tem demonstrado resistência a fármacos sintéticos, inclusive *F. hepatica* (SHALABY, 2013).

2.4.1.1.1 *Cinnamomum verum*

Popularmente conhecida como canela, *Cinnamomum verum* (= *Cinnamomum zeylanicum*) é uma árvore perene pertencente à família Lauraceae, nativa do Sri Lanka e cultivada em diversos países tropicais, dentre eles, o Brasil (SMIDERLE; SOUZA, 2016).

Desde a antiguidade *C. verum* vem sendo empregada como especiaria e planta medicinal. Atualmente, seu óleo essencial tem sido amplamente utilizado pelas indústrias farmacêuticas, alimentícias e na produção de cosméticos (KRISHNAMOORTHY; REMA, 2003).

Dentre seus principais constituintes, destacam-se o cinamaldeído, principal componente encontrado no óleo essencial da casca, e o eugenol, composto majoritário do óleo essencial obtido das folhas (SINGH et al., 2007).

Estudos *in vitro* e *in vivo* de diferentes partes do mundo sugerem que a canela possua efeitos anti-inflamatórios, antimicrobianos, antioxidantes, antitumorais, cardiovasculares, colesterolizantes e imunomoduladores (GRUENWALD; FREDER; ARMBRUESTER, 2010), no entanto, em medicina veterinária, a maior parte dos estudos concentra-se nas propriedades anti-inflamatórias e antimicrobianas desta planta, sendo raros os estudos investigando os efeitos anti-helmínticos da mesma (WILLIAMS et al., 2015).

2.4.1.1.2 *Syzygium aromaticum*

Conhecida vulgarmente como craveiro da Índia, *Syzygium aromaticum* (= *Eugenia caryophyllus*) é uma valiosa especiaria que durante séculos vem sendo utilizada como conservante de alimentos e para fins medicinais. É nativa da Indonésia, mas atualmente é cultivada em diversas partes do mundo, incluindo o Brasil (CORTÉS-ROJAS; SOUZA; OLIVEIRA, 2014).

A árvore pertencente à família Myrtaceae tem característica perene e mede entre 8-10 m de altura. Seu produto comercial, o cravo ou cravo-da-Índia, consiste no botão floral desidratado (LORENZI; MATOS, 2002), o qual tem ampla aplicação culinária, cosmética e medicinal, sobretudo por constituir uma rica fonte de compostos fenólicos como eugenol (figura 3) e acetato de eugenol, (CORTÉS-ROJAS; SOUZA; OLIVEIRA, 2014) e sesquiterpenos como humuleno e cariofileno (FERREIRA, 2016).

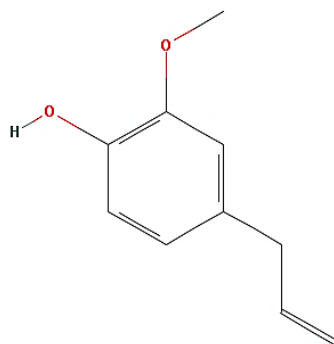


Figura 3 – Fórmula estrutural do composto eugenol. Fonte: PUBCHEM, 2017.

Em medicina veterinária, o óleo essencial de *S. aromaticum* tem demonstrado potencial antibacteriano, antiviral (MEENAKSHI et al., 2010) antifúngico (JEUNG; CHOI, 2007) e acaricida (FICHI et al., 2007; ELLSE; WALL, 2014).

Dhanraj e Veerakumari (2014) obtiveram aproximadamente 86% de inibição *in vitro* da motilidade de *Cotylophoron cotylophorum*, um trematódeo de ruminantes, ao utilizarem diferentes concentrações de extratos de *S. aromaticum* obtidos através de solventes distintos. De maneira semelhante Kumar e Singh (2014) demonstraram que o extrato etanólico de *S. aromaticum*, juntamente com outras duas plantas, demonstraram potencial anti-helmíntico contra *Fasciola gigantica*. Contudo, poucos são os estudos envolvendo a atividade anti-helmíntica do óleo essencial de cravo, sobretudo em *F. hepatica*, sobre o qual não se encontrou literatura relacionada.

2.4.1.1.3 *Origanum vulgare*

Pertencente à família Lamiaceae, a especiaria comumente conhecida por orégano é uma planta subarbustiva e perene que apresenta entre 30-60 cm de altura. Suas origens se deram na região mediterrânea, porém hoje se encontra difundida em diversos locais do mundo (BAŞER; ARSLAN, 2016), sendo cultivada também no Brasil (CORRÊA et al., 2009).

Além de grandemente apreciado na culinária, estudos diversos demonstram o uso medicinal de *Origanum vulgare*, especialmente de seu óleo essencial (BAŞER; ARSLAN, 2016), o qual apresenta diversos compostos bioativos, dentre os quais destacam-se o carvacrol (figura 4), o timol, o γ -terpineno e o p-cimeno (SIVROPOULOU et al., 1996).

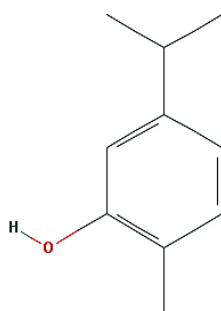


Figura 4 – Fórmula estrutural do composto carvacrol. Fonte: PUBCHEM, 2017.

As propriedades antifúngicas e antibacterianas do orégano vêm sendo amplamente exploradas, inclusive em medicina veterinária (RUSENOVA; PARVANOV, 2009). Sua atividade anti-helmíntica, no entanto, persiste pouco investigada. No estudo de Pensel et al. (2014) o óleo essencial de *Origanum vulgare* mostrou potencial anti-helmíntico contra *Echinococcus granulosus*, porém, nenhum estudo relacionado à fasciolose fora encontrado na literatura.

2.4.1.1.4 *Thymus vulgaris*

Vulgarmente conhecido por tomilho ou timo (AL-YAHYAI; LUPTON, 2016), *Thymus vulgaris* é uma especiaria amplamente utilizada na culinária e na medicina tradicional (BASCH et al., 2004), conhecida por conter agentes antimicrobianos e diferentes substâncias ativas como timol (figura 5), carvacrol, p-cimeno e terpineno (NABAVI et al., 2015).

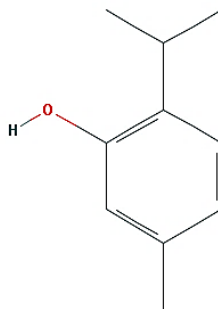


Figura 5 – Fórmula estrutural do composto timol. Fonte: PUBCHEM, 2017.

Originária do mediterrâneo (PANDA, 2006) e cultivada em diversas partes do mundo (OZCAN; CHALCHAT, 2004), inclusive o Brasil (JAKIEMIU et al., 2010), esta planta consiste em um subarbusto perene de folhas pequenas e aromáticas pertencente à família Lamiaceae (PANDA, 2006), cujo óleo essencial tem sido utilizado na indústria cosmética, farmacêutica e alimentícia (LAWRENCE; TUCKER, 2002).

Em parasitologia veterinária, a atividade anti-helmíntica do óleo essencial de *Thymus vulgaris* foi descrita sobre *Echinococcus granulosus* no estudo de Pensel et al. (2014). Além disso, Ibarra-Moreno, Ibarra-Velarde e Ávila-Acevedo (2012)

obtiveram atividade fasciolicida acima de 97% com o extrato hexanólico de tomilho na concentração de 500 mg/L, no entanto não foram encontradas aplicações terapêuticas do óleo essencial sobre *F. hepatica*.

3. MATERIAL E MÉTODOS

3.1 Obtenção dos óleos essenciais e componentes majoritários

Os produtos utilizados neste experimento foram obtidos comercialmente. O óleo essencial das folhas de *Cinnamomum verum* foi adquirido da Destilaria Bauru LTDA, enquanto os óleos essenciais do botão de *Syzygium aromaticum* e das folhas *Origanum vulgare* e *Thymus vulgaris* foram obtidos da empresa Quinari[®], e conforme descrição dos fabricantes, os óleos essenciais foram extraídos por meio de destilação por arraste a vapor. Os componentes majoritários carvacrol, eugenol, e timol apresentando grau de pureza >98% foram obtidos das empresas Sigma-Aldrich[®], Vetec Química Fina LTDA e Neon Comercial, respectivamente.

3.2 Caracterização química dos compostos voláteis

A identificação dos componentes voláteis das amostras foi conduzida por cromatografia gasosa acoplada ao espectrômetro de massas modelo QP-PLUS-2010 (SHIMADZU[®]). A coluna cromatográfica utilizada foi do tipo capilar de sílica fundida com a fase estacionária Rtx-5MS, com 30 m de comprimento e 0,025 mm de diâmetro interno, utilizando hélio como gás de arraste. A temperatura do injetor foi de 220°C e do detector 300°C. A temperatura inicial da coluna foi de 60°C, sendo programada para ter acréscimos de 3°C a cada minuto até atingir a temperatura máxima de 240°C (PINHEIRO et al., 2015).

A identificação dos componentes das amostras analisadas foi realizada pela comparação de seus espectros de massas com os dados de referência a partir da base de dados do equipamento NIST/EPA/NIH 08 Mass Spectral Library e pelos índices de Kovats (ADAMS, 2007). Para a determinação dos índices de Kovats, foi injetada no cromatógrafo uma mistura de alcanos lineares (C₉ a C₂₆) e os cálculos foram realizados utilizando-se a equação a seguir (LUBECK; SUTTON, 1983),

$$IK = 100Z + 100 \frac{\log t'_R X - \log t'_R Z}{\log t'_R (Z + 1) - \log t'_R Z}$$

Em que: X, é o composto de interesse; Z, é o número de átomos de carbono do hidrocarboneto com tempo de retenção imediatamente anterior ao tempo de retenção de X; t'_{RX} , é o tempo de retenção ajustado de X; t'_{RZ} , é o tempo de retenção ajustado de Z; t'_{RZ+1} , é o tempo de retenção ajustado do hidrocarboneto com tempo de retenção imediatamente posterior ao tempo de retenção de X.

Para a quantificação dos componentes, os óleos essenciais foram analisados em cromatógrafo a gás equipado com detector por ionização de chama. A coluna cromatográfica utilizada foi do tipo capilar com fase estacionária Rtx-5MS, de 30 m de comprimento e 0,25 mm de diâmetro interno, utilizando nitrogênio como carreador do gás e o programa de temperatura foi o mesmo reportado previamente pela análise em CG-MS. As temperaturas do injetor e do detector foram de 240°C e 250°C, respectivamente (PINHEIRO et al., 2015).

3.3 Obtenção das amostras de *F. hepatica*

Os exemplares foram obtidos em matadouros-frigoríficos do sul do estado do Espírito Santo, sendo coletados diretamente dos ductos biliares de animais recém-abatidos cuja presença dos parasitos fora detectada à inspeção. Durante a coleta, os helmintos vivos foram inseridos em frasco de vidro contendo alíquotas do sangue que acompanha o tecido hepático a fim de preservar a viabilidade dos mesmos. A escolha do meio resultou de testes prévios com transporte em meio de cultura Roswell Park Memorial Institute (RPMI) Medium 1640 (Gibco® by life technologies™), em que a utilização do sangue do próprio animal demonstrou maior tempo de manutenção e melhor relação custo-benefício.

3.4 Teste *in vitro* de inibição de motilidade

Após a coleta, as amostras foram encaminhadas para o laboratório de produção farmacêutica do Centro de Ciências Exatas, Naturais e da Saúde (CCENS) da Universidade Federal do Espírito Santo (UFES), onde foram lavados em solução fisiológica para remoção de resíduos e transferidos para placas de Petri contendo o

meio de cultura RPMI 1640 até o momento do teste *in vitro* (JEYATHILAKAN et al., 2010), o qual ocorrerá no mesmo dia da coleta.

Os óleos essenciais e componentes majoritários foram testados nas concentrações 0,025% (m v⁻¹), 0,05% (m v⁻¹) e 0,1% (m v⁻¹). Como controle positivo utilizou-se sulfóxido de albendazol a 0,5% (v v⁻¹) (Agebendazol® 15% (v v⁻¹), Suspensão Injetável Agener União), e como controle negativo a associação dos solventes Dimetilsulfóxido (DMSO) 0,25% (v v⁻¹) (Dinâmica Química Contemporânea LTDA) e Tween 80 0,25% (v v⁻¹) (Dinâmica Química Contemporânea LTDA). O meio de cultura escolhido para preparação das soluções e manutenção dos parasitos foi o RPMI 1640 medium (Gibco® by life technologies™), como proposto por Jeyathilakan et al. (2010).

Para a execução dos testes foram selecionados os parasitos com maior viabilidade. Os exemplares foram distribuídos individualmente em placas de Petri de vidro de tamanho 80x15mm onde foram adicionados 10 ml da solução-teste, volume este que foi o suficiente para cobrir por completo cada amostra (figura 6). Cada grupo experimental continha três exemplares, em triplicata, totalizando nove parasitos por unidade experimental.

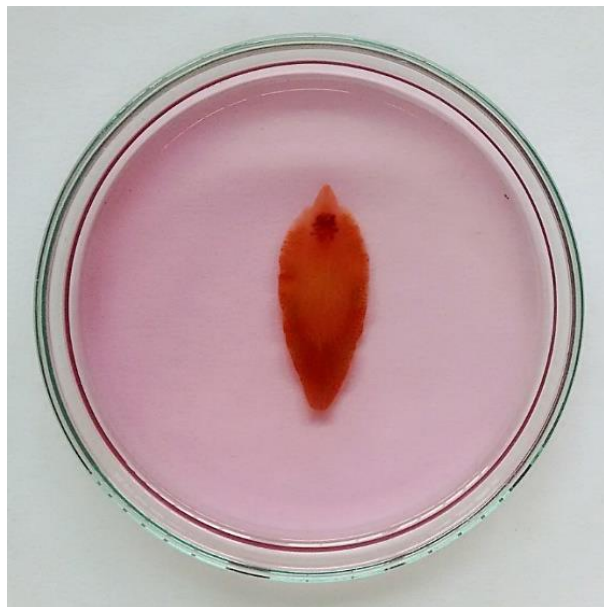

Figura 6 – Exemplar de *F. hepatica* imerso em solução de RPMI. Fonte: produção do autor (2017).

O estudo *in vitro* se baseou, com adaptações, no teste de Jeyathilakan et al. (2010), que observaram a motilidade de *F. gigantica* nos intervalos de 3 h, 12 h e 15

h após a incubação. Para este estudo, convencionou-se a observação da motilidade nos momentos 3 h, 12 h, 15 h e 24 h após a imersão nos respectivos tratamentos.

Sendo assim, nos momentos de avaliação, cada espécime recebeu estímulo mecânico delicado com auxílio de uma pinça anatômica de ponta fina para a promoção de resposta motora, a qual fora registrada com o valor 0 (zero) representando ausência e 1 (um) caracterizando a presença de movimentos no momento da avaliação.

3.5 Conservação dos espécimes

Ao término do experimento quatro espécimes de cada grupo experimental foram lavados em solução fisiológica e fixados em solução de formaldeído a 10% (v v⁻¹) para análise em microscópio eletrônico de varredura (MEV).

A fim de atestar a confiabilidade do controle negativo como parâmetro de comparação para as alterações verificadas em MEV e verificar se houve interferência dos solventes utilizados sobre a morfologia tegumentar dos helmintos testados realizou-se a MEV de um espécime que não recebeu nenhum tipo de tratamento senão a imersão direta deste, ainda vivo, em formaldeído a 10% (v v⁻¹), denominado "C0".

3.6 Microscopia Eletrônica de Varredura (MEV)

Esta etapa do experimento foi executada no Laboratório de Ultraestrutura Celular Carlos Alberto Reddins (LUCCAR), localizado no Centro de Ciências da Saúde da Universidade Federal do Espírito Santo (CCS-UFES).

As amostras fixadas em formaldeído a 10% (v v⁻¹) foram seccionadas no seu terço anterior e lavadas em tampão cacodilato de sódio a 0,1 mol L⁻¹ (pH 7,2-7,4) por três vezes durante 30 minutos cada. Em seguida, as amostras foram imersas em solução contendo tetróxido de ósmio 1%, cacodilato 0,1 mol L⁻¹ e ferrocianeto de potássio 1,25%, sendo posteriormente acondicionadas em ambiente escuro durante 60 minutos, em temperatura ambiente. Em seguida as amostras foram lavadas em

cacodilato de sódio a $0,1 \text{ mol L}^{-1}$ durante 30 minutos e com água destilada em duas lavagens de 30 minutos cada.

Após a lavagem das amostras, estas foram desidratadas progressivamente em banhos de etanol à temperatura ambiente nas concentrações de 30% (v v⁻¹), 50% (v v⁻¹), 70% (v v⁻¹), 90% (v v⁻¹) e 100% (v v⁻¹), sendo cada lavagem executada durante 30 minutos e a concentração de 100% repetidas três vezes.

Após a desidratação os espécimes foram submetidos à secagem com dióxido de carbono (CO₂) no ponto crítico, fixados nos stubs com fita adesiva dupla face e metalizados com ouro.

Para a etapa de secagem com CO₂ no ponto crítico utilizou-se o aparelho Autosamdri[®]-815, series A, com porta-amostras de quatro e doze cavidades cilíndricas. Após a secagem, as amostras foram fixadas individualmente em stubs metálicos e submetidas à etapa de metalização. Para tal, foi utilizado o metalizador Denton Vacuum[®] Desk V, o qual vaporizou partículas de ouro sobre as amostras e estas, por fim, puderam ser visualizadas em microscópio eletrônico de varredura para obtenção das imagens.

As imagens foram obtidas a partir de microscópio eletrônico de varredura (MEV) JEOL[®] modelo JSM-6610LV configurado para emitir um feixe de elétrons a 20kV. As regiões eleitas para a visualização foram face ventral do cone cefálico na magnificação de 70X, ventosa oral na magnificação de 200X e tegumento da região anterior ventral nas magnificações de 100X e 600X.

As alterações observadas foram classificadas com base nos achados descritos por Keiser e Morson (2008) e Chang e Flores (2016), os quais se encontram resumidos na tabela 1. Nesta tabela foram acrescentadas as alterações denominadas “rt” e “rq” sendo estas correspondentes, respectivamente, à retração ou redução no tamanho dos espinhos em comparação com o controle negativo, e à redução na quantidade de espinhos visíveis, haja vista que tais alterações foram percebidas neste estudo e considerou-se importante notificar sua presença juntamente às demais alterações.

TABELA 1 – Alterações encontradas a partir das imagens obtidas em MEV.

Alteração	Sigla	Descrição
Aumento de volume	av	Edema, turgidez ou aumento de volume de uma região ou órgão.
Bolhas	bo	Protuberâncias esféricas e volumosas em formato de bolha.
Cavitação	ca	Ausência de espinhos ou presença de cavidades aonde antes havia espinhos.
Descamação	de	Descamação ou descolamento da superfície.
Enrugamento	en	Aspecto irregular, semelhante ao de enrugamento, em uma superfície que antes encontrava-se lisa.
Sulco	su	Formação de um sulco ou fissura na superfície.
Redução (quantidade)	rq	Redução na quantidade de espinhos visíveis em comparação ao controle negativo.
Redução (tamanho)	rt	Retração ou redução no tamanho visível dos espinhos em comparação ao controle negativo.
Ruptura	ru	Quebra ou ruptura de uma região ou órgão.

Fonte: Adaptado de Keiser e Morson (2008) e Chang e Flores (2016).

3.7 Análise estatística

Para proceder com a análise estatística utilizou-se o programa R na versão 3.3.2 (R, 2016). Os resultados do teste *in vitro* para inibição de motilidade foram comparados por meio de cálculo estatístico utilizando delineamento inteiramente casualizado (DIC), com parcelas subdivididas, sendo o fator 1 os produtos com suas respectivas concentrações e o fator 2 o tempo correspondente ao momento da análise. Realizou-se análise de variância e as médias foram comparadas pelo teste de Tukey, sendo estas consideradas significativas se $p < 0,05$.

Para determinação da eficácia dos produtos testados utilizou-se a fórmula: $\text{eficácia (\%)} = (\text{média do grupo controle} - \text{média do grupo tratado} / \text{média do grupo controle}) \times 100$, a qual resulta no percentual de eficácia do grupo tratado em comparação com o grupo controle, tal como definem Wood et al. (1995).

4. RESULTADOS E DISCUSSÃO

4.1 Composição química dos óleos essenciais

Foram identificados um total de 37 compostos nas espécies estudadas, dentre os quais somente um, presente nos óleos de *C. verum* e *T. vulgaris*, permaneceu desconhecido (Tabela 2).

TABELA 2 – Constituintes químicos dos óleos essenciais de *C. verum* (CAN), *S. aromaticum* (CRA), *O. vulgare* (ORE) e *T. vulgaris* (TOM), em porcentagem, e seus respectivos índices de Kovats calculado (IK_{calc.}) e tabelado (IK_{tab.}).

Constituintes	Índice de Kovats		Óleos essenciais (%)			
	IK _{calc.}	IK _{tab.}	CAN	CRA	ORE	TOM
Acetato de bornila	1283	1285	–	–	–	1,73
Acetato de cinamila	1442	1440	1,94	–	–	–
Acetileugenol	1525	1524	3,59	–	–	–
1,8-cineol	1028	1035	–	–	–	2,07
α-copaeno	1371	1376	0,58	–	–	–
α-felandreno	999	1005	0,79	–	–	1,37
α-humuleno	1448	1454	0,53	1,89	–	–
α-pineno	940	939	0,74	–	1,52	4,53
α-terpineol	1186	1189	0,26	–	–	0,77
α-terpinoleno	1085	1088	–	–	–	1,15
α-tujeno	926	931	–	–	0,62	–
β-careno	1012	1011	–	–	0,91	–
β-felandreno	1026	1031	0,58	–	–	–
β-mirceno	990	991	–	–	1,45	1,81
β-pineno	977	980	0,21	–	0,35	0,60
Benzoato de benzila	1760	1762	3,48	–	–	–
Borneol	1163	1165	–	–	–	2,88
Canfeno	953	953	0,23	–	0,35	3,16
Cânfora	1141	1143	–	–	–	0,61
Carvacrol	1300	1298	–	–	67,67	23,93
Cinamaldeído	1267	1266	1,05	–	–	–
δ-2-careno	1005	1001	–	–	–	0,36
δ-3-careno	1012	1011	–	–	–	0,42
Éter metil timol	1241	1235	–	–	0,21	–
Eugenol	1361	1356	77,95	87,66	–	–
γ-terpineno	1058	1062	–	–	7,45	0,71
Isoborneol	1153	1156	–	–	–	1,58
Limoneno	1026	1031	–	–	–	3,01
Linalol	1097	1098	2,30	–	2,42	4,68
Longifoleno	1397	1402	–	–	–	0,33
o-cimeno	1022	1022	0,74	–	11,60	22,57
Óxido de cariofileno	1577	1581	0,58	0,46	0,25	–
Safrol	1283	1285	1,02	–	–	–
Timol	1291	1290	–	–	3,91	20,23
Trans-cariofileno	1413	1418	3,16	9,99	1,30	–
Terpin-4-ol	1173	1177	–	–	–	1,28
Não identificado	2732	–	0,27	–	–	0,23
Total (%)			100	100	100	100

Legenda: CAN – óleo essencial de *Cinnamomum verum*; CRA – óleo essencial de *Syzygium aromaticum*; ORE – óleo essencial de *Origanum vulgare*; TOM – óleo essencial de *Thymus vulgaris*.

A análise do óleo essencial das folhas de *C. verum* revelou alto teor do composto eugenol (77,95%), sendo este considerado o componente majoritário. Os valores obtidos neste estudo corroboram com Schmidt et al. (2006), Singh et al. (2007) e Li et al. (2016), que também obtiveram o eugenol como componente majoritário após a análise dos óleos essenciais extraídos das folhas de *C. verum* provenientes do Sri Lanka (74,9%), da Índia (87,3%) e da China (89,98 – 93,69%), respectivamente.

O óleo essencial de *S. aromaticum* também apresentou eugenol como componente majoritário, representando 87,66% de sua composição. De maneira semelhante, os estudos de Razafimamonjison et al. (2014), Fayemiwo et al. (2014) e Tahir et al. (2015) obtiveram eugenol como composto majoritário após análise cromatográfica dos óleos voláteis de *S. aromaticum* provenientes da Indonésia e de Madagascar (77,50% e 79,87%), Nigéria (80,5%) e Paquistão (18,7%).

Em *O. vulgare* o componente identificado em maior percentual foi o carvacrol, representando 67,67% do óleo essencial analisado. Este resultado condiz com os achados de Teixeira et al. (2013), Govindarajan et al. (2016) e Szczepanik et al. (2017), os quais obtiveram o carvacrol como composto majoritário dos óleos essenciais desta mesma espécie, cultivada em Portugal (14,5%), Índia (38,30%) e Polônia (84,4%), respectivamente.

Dentre os compostos identificados no óleo essencial de *T. vulgaris*, os componentes carvacrol, o-cimeno e timol apresentaram-se em maior quantidade e com valores próximos (23,93%, 22,57% e 20,23%, respectivamente). No entanto, considera-se o carvacrol como componente majoritário do óleo testado, uma vez que se apresentou em maior percentual frente aos outros compostos. Os teores encontrados nesta análise divergem dos resultados obtidos por autores como Al-Shuneigat et al. (2014), Nikolić et al. (2014) e Nemati et al. (2017), os quais obtiveram o timol como componente majoritário de *T. vulgaris* cultivado na Jordânia (37,05%), Sérvia (49,10%) e no Irã (40,03%). O carvacrol demonstrou-se como segundo componente mais presente nas análises de Nikolić et al. (2014) e Nemati et al. (2017), resultando em 14% e 18,31%, enquanto que no estudo de Al-Shuneigat et al. (2014) resultou em apenas 8,45% da composição deste óleo essencial.

Os autores concordam que a possível explicação para a variabilidade química verificada entre os óleos essenciais de uma mesma espécie vegetal esteja nas diferentes localizações geográficas, condições climáticas e tipos de solo onde se

deram os cultivos das plantas (RAZAFIMAMONJISON et al., 2014; MANCINI et al., 2015; AKONO et al., 2016; MASTRO et al., 2017).

Além da influência climática, geográfica e pedológica, outras possibilidades podem explicar as diversidades encontradas. Li et al. (2016) verificaram que a quantidade de eugenol presente nos óleos essenciais de *C. verum* foi maior em folhas coletadas com um e dois anos de idade do que em folhas coletadas aos quatro anos de idade, indicando que o teor deste componente decresceu conforme a idade da planta foi avançando. De maneira semelhante, o estado de maturação dos botões foi um fator influenciador na quantidade de eugenol presente nos óleos essenciais de *S. aromaticum*. Segundo Kasai, Shirao e Ikegami-Kawai (2016) verificou-se maior teor de eugenol em botões cuja maturação se encontrava em estágio mais avançado do que em botões ainda imaturos. Os mesmos autores observaram que as composições dos óleos voláteis também variaram entre os botões secos quando comparados aos botões frescos.

Para a espécie *O. vulgare*, Nurzyńska-Wierdak et al. (2009) afirmam que o estágio de desenvolvimento em que se deu a colheita pode afetar a composição química dos óleos voláteis presentes na planta. Além disso, autores como Martino et al. (2009), Mastro et al. (2017) e Szczepanik et al. (2017) relatam a existência de quimiotipos distintos dentro da espécie *O. vulgare*, o que levaria determinadas plantas a produzirem maiores teores de carvacrol e timol, enquanto outras resultariam em maior prevalência de timol e α -terpineol, havendo também um terceiro quimiotipo com predominância de linalol e acetato de linalina, o que justificaria as grandes variações encontradas nas composições dos óleos essenciais desta mesma espécie. De modo semelhante, Mancini et al. (2015) sugerem a existência de quimiotipos de *T. vulgaris* com tendência à maior produção de timol e carvacrol, chamadas quimiotipos fenólicos, enquanto os quimiotipos não-fenólicos teriam maior tendência à produção de compostos como o geraniol, α -terpineol e linalol, por exemplo, o que poderia explicar a variabilidade verificada nos valores obtidos neste estudo em relação aos demais.

4.2 Atividade *in vitro* dos óleos essenciais e componentes majoritários sobre a motilidade de *F. hepatica*

Nesta etapa avaliou-se a atividade de cada óleo essencial e composto majoritário, em cada concentração testada, ao longo do tempo, em relação aos controles negativo e positivo. Os resultados obtidos com o ensaio biológico estão descritos na tabela 3.

TABELA 3 – Análise dos óleos essenciais de *Cinnamomum verum* (CAN), *Syzygium aromaticum* (CRA), *Origanum vulgare* (ORE) e *Thymus vulgaris* (TOM) e dos compostos carvacrol (CAR), eugenol (EUG) e timol (TIM) nas concentrações de 0,025% (m v⁻¹); 0,05% (m v⁻¹) e 0,1% (m v⁻¹) sobre a inibição da motilidade de *F. hepatica* em relação aos controles positivo (CP) e negativo (CN).

Tratamento	3 h			12 h			15 h			24 h		
	0,025 ^a	0,05 ^a	0,1 ^a	0,025 ^a	0,05 ^a	0,1 ^a	0,025 ^a	0,05 ^a	0,1 ^a	0,025 ^a	0,05 ^a	0,1 ^a
CAN	0*	0*	0*	0*	0*	9*	0*	0*	9*	1*	0*	9*
CRA	0*	0*	9*	0*	0*	9*	0*	1*	9*	9*	6*	9*
EUG	0*	0*	9*	0*	0*	9*	0*	0*	9*	2*	5*	9*
ORE	9*	9*	9*	4*	9*	9*	8*	9*	9*	9*	9*	9*
TOM	6*	9*	9*	6*	9*	9*	8*	9*	9*	9*	9*	9*
CAR	6*	9*	9*	6*	9*	9*	9*	9*	9*	9*	9*	9*
TIM	8*	8*	9*	9*	9*	9*	9*	9*	9*	9*	9*	9*
CP	1,6 ^b	1,6 ^b	1,6 ^b	1,4 ^b	1,4 ^b	1,4 ^b	2,4 ^b	2,4 ^b	2,4 ^b	3,8 ^b	3,8 ^b	3,8 ^b
CN	0,4 ^c	0,4 ^c	0,4 ^c	0,4 ^c	0,4 ^c	0,4 ^c	0,4 ^c	0,4 ^c	0,4 ^c	0,4 ^c	0,4 ^c	0,4 ^c

(*) Número de exemplares que apresentaram ausência de motilidade no momento analisado; (a) concentração em % (m v⁻¹); (b) média de exemplares imóveis nos controles positivos; (c) média de exemplares imóveis nos controles negativos.

Conforme se observa na tabela 3, no decorrer dos testes *in vitro* os controles negativos mantiveram sua motilidade e viabilidade, sendo registrada a média de 0,4 exemplares imóveis como resultado obtido entre todos os controles negativos dentro dos tempos de observação.

Às três horas de avaliação somente os tratamentos ORE, TOM, CAR e TIM apresentaram parasitos imóveis na concentração 0,025%. Esta tendência se manteve

na concentração de 0,05%, porém de maneira mais pronunciada, pois foi maior o número de trematódeos imóveis neste tratamento e concentração. Dos parasitos incubados em 0,1%, somente o tratamento CAN não apresentou parasitos imóveis neste momento de avaliação.

Às 12 horas de avaliação a concentração 0,025% apresentou exemplares imóveis somente nos tratamentos ORE, TOM, CAR e TIM. Semelhantemente, todos os exemplares submetidos aos tratamentos ORE, TOM, CAR e TIM demonstraram ausência de motilidade na concentração de 0,05%, enquanto que na concentração de 0,1% todos os trematódeos apresentaram ausência de motilidade, em todos os tratamentos.

Às 15 horas de avaliação somente ORE, TOM, CAR e TIM apresentaram parasitos imóveis nas concentrações de 0,025% e 0,05%, enquanto que na concentração de 0,1% nenhum exemplar apresentou motilidade.

Às 24 horas de avaliação os tratamentos CRA, ORE, TOM, CAR e TIM apresentaram todos os parasitos imóveis na concentração de 0,025%, enquanto que em 0,05%, somente ORE, TOM, CAR e TIM exibiram este comportamento. Tal como nas demais observações, todos os parasitos de todos os tratamentos apresentaram-se imóveis na concentração de 0,1%.

Em relação ao controle positivo, verificou-se que a melhor atividade se deu às 24 horas de observação, no entanto, esta se demonstrou inferior aos tratamentos ORE, TOM, CAR e TIM em todas as concentrações testadas e tempos de observação.

A análise estatística demonstrou haver diferença entre os tratamentos e os controles positivo e negativo ($p < 0,05$). O coeficiente de variação resultou em 10,9%, que segundo Ferreira (1991) é classificado como baixo e significa ótima precisão nos resultados. Os resultados obtidos com o teste Tukey estão demonstrados no APÊNDICE A.

Conforme observado na tabela 3, os melhores resultados no tratamento CAN foram obtidos somente na concentração de 0,1%, com a atividade iniciando apenas a partir de 12 horas de incubação. O tratamento CRA, tal como EUG, demonstraram atividade satisfatória somente na concentração de 0,1%, no entanto, sua atividade foi observada a partir das 3 horas. Acredita-se que a similaridade de resultados obtidos com os tratamentos CAN, CRA e EUG possa ser explicada pelo fato de os óleos essenciais de *C. verum* e *S. aromaticum* apresentarem o eugenol como componente

majoritário, permitindo afirmar que ação verificada nestes tratamentos tenha sofrido influência deste composto.

Os tratamentos ORE, TOM e CAR resultaram em máxima atividade a partir da concentração de 0,05% ainda no primeiro momento de observação (3 h), revelando atividade precoce sobre os helmintos. Nestes tratamentos, a concentração de 0,1% manteve o padrão observado em 0,05%.

Em relação a ORE notou-se que, na menor concentração, alguns exemplares que não demonstraram motilidade na hora três tornaram a apresentar motilidade nas horas doze e quinze, levando a crer que o parasito *F. hepatica* reduza a sua motilidade a fim de prolongar sua sobrevivência, tal como é relatado por Fairweather, Holmes e Threadgold (1984). Também é válido destacar que no tratamento TOM a concentração de 0,025% demonstrou ação crescente ao longo do tempo.

Assim como verificado nos óleos essenciais de CAN e CRA, a similaridade nos resultados de ORE, TOM e CAR corrobora com a hipótese de que os componentes majoritários tenham sido os principais responsáveis pela ação dos óleos essenciais sobre a motilidade de *F. hepatica*, visto que o carvacrol se revelou como composto majoritário dos óleos essenciais de *O. vulgare* e *T. vulgaris*.

O tratamento TIM resultou nos melhores resultados quando em comparação com os demais tratamentos, demonstrando atividade satisfatória na menor concentração testada e ainda na primeira observação e resultando em máxima atividade nas demais observações.

A tabela 4 reúne os resultados obtidos no cálculo de eficácia, o qual levou em consideração a atividade de cada produto e concentração testados em relação ao controle negativo.

TABELA 4 – Eficácia, em porcentagem, dos tratamentos com óleos essenciais e seus majoritários, sobre *F. hepatica*, nas diferentes concentrações e tempos de exposição.

Tratamento	3h			12h			15h			24h		
	0,025*	0,05*	0,1*	0,025*	0,05*	0,1*	0,025*	0,05*	0,1*	0,025*	0,05*	0,1*
CAN	0	0	0	0	0	100	0	0	100	11,11	0	100
CRA	0	0	100	0	0	100	0	11,11	100	100	11,11	100
EUG	0	0	100	0	0	100	0	0	100	22,22	0	100
ORE	100	100	100	44,44	100	100	88,89	100	100	100	100	100
TOM	66,67	100	100	66,67	100	100	88,89	100	100	100	100	100
CAR	66,67	100	100	66,67	100	100	100	100	100	100	100	100
TIM	88,89	88,89	100	100	100	100	100	100	100	100	100	100
CP	17,78	17,78	17,78	15,56	15,56	15,56	26,67	26,67	26,67	48,89	48,89	48,89

(*)= concentração expressa em % (m v⁻¹); CAN – óleo essencial de *Cinnamomum verum*; CAR – carvacrol; CRA – óleo essencial de *Syzygium aromaticum*; EUG – eugenol; ORE – óleo essencial de *Origanum vulgare*; TIM – timol; TOM – óleo essencial de *Thymus vulgaris*; CP – controle positivo.

De maneira geral, os valores obtidos com o cálculo de eficácia (tabela 4) corroboram com o resultado do teste *in vitro* (tabela 3). De acordo com Wood et al. (1995), no guia para avaliação da eficácia de anti-helmínticos em ruminantes da Associação Mundial para o Avanço da Parasitologia Veterinária (WAAVP), um fármaco antiparasitário é considerado efetivo quando apresenta eficácia superior a 90%, sendo considerado altamente efetivo quando atinge valor superior a 98%. Sendo assim, pode-se afirmar que ORE e TOM destacaram-se com a maior atividade dentre óleos essenciais testados, enquanto que dentre os componentes majoritários TIM e CAR resultaram nos melhores valores de eficácia, sendo TIM o tratamento com melhor eficácia em menor tempo (3 h) e concentração (0,025%).

Os resultados demonstrados nas tabelas 3 e 4 também permitem afirmar que o controle positivo com sulfóxido de albendazol a 0,5% demonstrou-se insuficientemente ativo segundo o que determinam Wood et al. (1995), tendo em vista que sua atividade foi inferior a 80%. Relatos de autores em diversas partes do mundo, como Argentina, Espanha, Suécia e Reino Unido (CANEVARI et al., 2014; NOVOBILSKÝ et al., 2016) tem demonstrado a resistência de *F. hepatica* ao albendazol, permitindo sugerir, mediante os achados deste estudo, uma possível resistência anti-helmíntica de *F. hepatica* a este princípio ativo.

A análise conjunta do ensaio *in vitro*, da análise estatística e do cálculo de eficácia permitem afirmar que os compostos testados tiveram ação sobre a motilidade de *F. hepatica*, com esta atividade ocorrendo de maneira diretamente proporcional à dose utilizada e ao tempo de exposição.

Diante de tais resultados, a caracterização química dos óleos essenciais testados permite confirmar que a ação do óleo essencial de *O. vulgare* ocorreu pela presença de seu composto majoritário carvacrol, e que a presença substancial de carvacrol e timol no óleo essencial de *T. vulgaris* possivelmente esteja relacionada à sua ação sobre a motilidade de *F. hepatica*.

Os relatos disponíveis na literatura sobre a utilização dos óleos essenciais de *O. vulgare* e *T. vulgaris* como anti-helmínticos ainda são escassos, e embora os estudos com os óleos essenciais de *O. vulgare* e *T. vulgaris* e os componentes majoritários timol e carvacrol sugiram que tais substâncias possuam potencial anti-helmíntico contra nematoides e cestoides, não foram encontrados registros da sua ação sobre parasitos da espécie *F. hepatica*.

4.3 Análise em Microscópio Eletrônico de Varredura (MEV)

Os controles positivo, negativo e não tratado demonstraram morfologias tegumentares semelhantes, como é possível observar nas imagens 7A, 7B e 7C. A estrutura e a quantidade de espinhos foram preservadas e o revestimento tegumentar permaneceu íntegro ao longo de toda a superfície analisada, indicando que estes tratamentos não tiveram ação sobre o tegumento dos helmintos durante o período de exposição aos compostos. Em relação ao controle negativo, as imagens condizem com as descrições de Saowakon et al. (2009) após a incubação de espécimes de *F. gigantica* em meio de cultura contendo DMSO na concentração de 0,1% (v v⁻¹), observando que tanto o tegumento quanto os espinhos permaneceram intactos após o período de exposição (figura 7 – B₁, B₂, B₃). De maneira semelhante o espécime exposto ao sulfóxido de albendazol a 0,5% (v v⁻¹) não apresentou alterações tegumentares (figura 7 – C₁, C₂, C₃), divergindo do que Buchanan et al. (2003) descreveram após 24 horas de incubação de *F. hepatica* em sulfóxido de albendazol a 10 mg/ml, verificando a presença de alterações como a formação de bolhas,

enrugamento e redução no tamanho dos espinhos. A não ocorrência de alterações tegumentares sugere uma possível resistência do espécime ao fármaco utilizado.

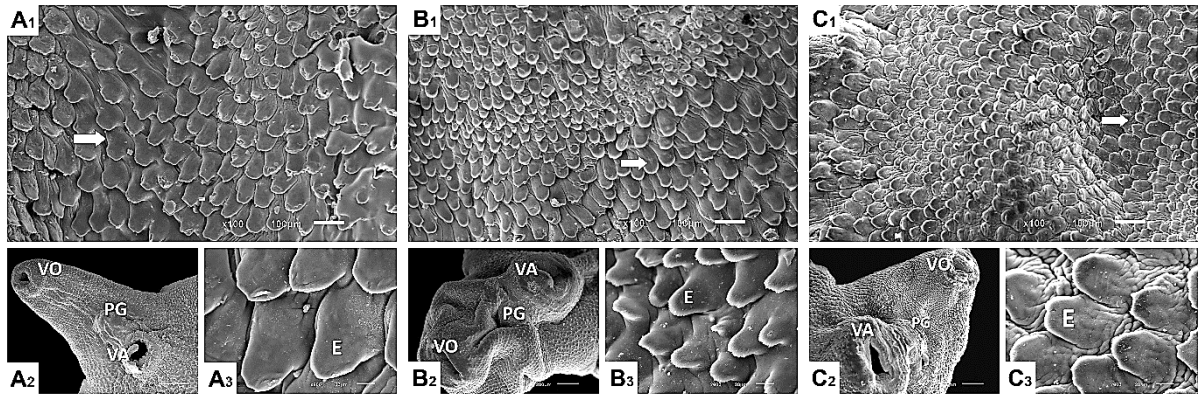


Figura 7 – Exemplar de *F. hepatica* não tratado (A₁, A₂, A₃); Exemplar de *F. hepatica* após 24 horas de incubação em controle negativo (B₁, B₂, B₃); Exemplar de *F. hepatica* exposto ao sulfóxido de albendazol a 0,5% (v v⁻¹) durante 24 horas (C₁, C₂, C₃). As estruturas assinaladas referem-se à ventosa oral (VO), poro genital (PG), ventosa acetabular (VA) e ao tegumento recoberto por espinhos (seta).

Diferentemente do que se verificou nos controles, os tratamentos apresentaram alterações tegumentares significativas. Em CAN 0,025% ocorreu ligeiro enrugamento (en) da superfície tegumentar em algumas regiões, e nas regiões com maior pregueamento os espinhos se apresentaram em menor tamanho (rt) quando em comparação ao controle (figura 8 – A₁, A₂, A₃). Em CAN 0,05% este enrugamento (en) foi mais pronunciado, resultando também na formação de sulcos (su) e retração dos espinhos (rt) (figura 8 – B₁, B₂, B₃). No espécime submetido ao tratamento CAN 0,1% houve completo desaparecimento dos espinhos, resultando em um aspecto descamado. Ocorreu intenso enrugamento (en) da superfície tegumentar, bem como a presença de cavidades (ca) onde antes havia espinhos, além da formação de sulcos (su) (figura 8 – C₁, C₂, C₃). Meaney et al. (2003) obtiveram resultados visualmente semelhantes após 72 horas do tratamento *in vivo* de *F. hepatica* com clorsulon, e descreveram estes achados como representando uma grave destruição do tegumento com exposição da lâmina basal. Sendo assim, a análise do tratamento CAN resultou em alterações tegumentares importantes, cuja severidade foi diretamente proporcional à dose aplicada, com destaque para a concentração de 0,1%, onde os danos demonstraram-se mais intensos.

Conforme demonstrado na figura 8 (D₁, D₂, D₃), em CRA 0,025% houve intensa descamação, com formação de sulcos (su) e demasiado enrugamento (en) da superfície tegumentar, que em maior magnificação revelou também a presença de bolhas (bo). O espécime analisado em CRA 0,05% não apresentou graves alterações

em seu tegumento, a não ser por alguns focos de descamação (de) e também a redução no tamanho aparente dos espinhos (rt), cujas bordas apresentavam-se irregulares (figura 8 – E₁, E₂, E₃). O exemplar analisado em CRA 0,1% (figura 8 – F₁, F₂, F₃), por sua vez, apresentou cavitações (ca) e sulcos (su), além de intenso enrugamento (en) da superfície, sugerindo a destruição do tegumento com exposição da lâmina basal (Meaney et al. 2003). A análise do tratamento CRA revelou maior severidade nas concentrações 0,025% e 0,1%.

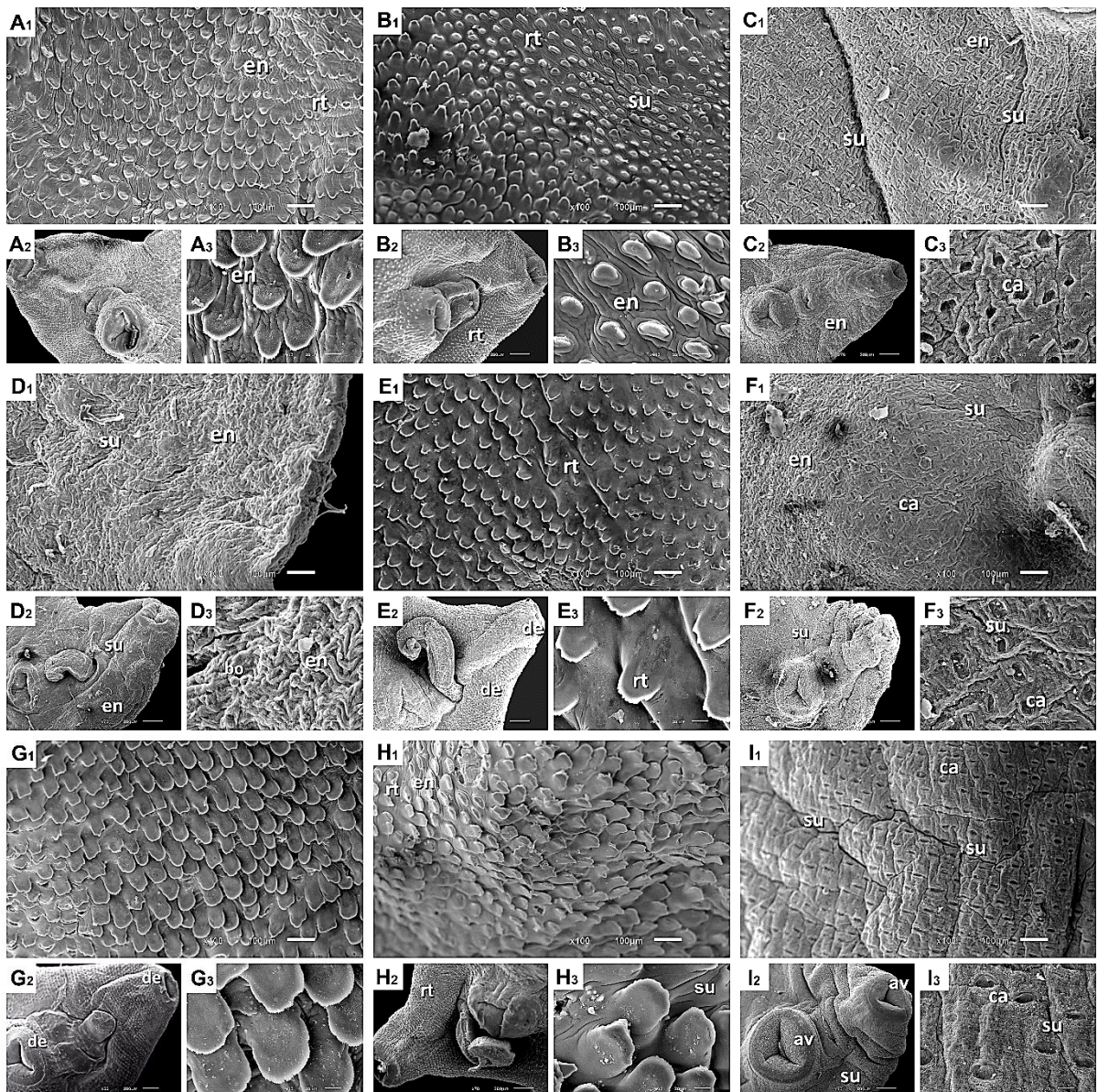


Figura 8 – Exemplares de *F. hepatica* expostos aos tratamentos CAN 0,025% ($m v^{-1}$) (A₁, A₂, A₃); CAN 0,05% ($m v^{-1}$) (B₁, B₂, B₃); CAN 0,1% ($m v^{-1}$) (C₁, C₂, C₃); CRA 0,025% ($m v^{-1}$) (D₁, D₂, D₃); CRA 0,05% ($m v^{-1}$) (E₁, E₂, E₃); CRA 0,1% ($m v^{-1}$) (F₁, F₂, F₃); EUG 0,025% ($m v^{-1}$) (G₁, G₂, G₃); EUG 0,05% ($m v^{-1}$) (H₁, H₂, H₃); e EUG 0,1% ($m v^{-1}$) (I₁, I₂, I₃) durante 24 horas. Nas imagens acima é possível visualizar aumento de volume (av), cavitações (ca), descamação (de), enrugamento (en), redução no tamanho dos espinhos (rt), sulcos (su), e uma pequena bolha (bo), além da notória ausência de tegumento registrada em C, F e I.

A análise do exemplar submetido ao tratamento com EUG 0,025%, revelou alguma descamação (de) do tegumento ao redor das ventosas oral e acetabular, entretanto o tamanho e a quantidade de espinhos não diferiram significativamente do controle negativo (figura 8 – G₁, G₂, G₃). Em EUG 0,05% verificou-se enrugamento (en) com redução de espinhos (rt) em algumas regiões (figura 8 – H₁, H₂, H₃). O espécime submetido ao tratamento com EUG 0,1% demonstrou intensa formação de cavidades (ca) nos locais onde antes havia espinhos, indicando destruição ou descamação do tegumento nesta região, tal como descrevem Saowakon et al. (2009) e Stitt e Fairweather (1993) após a exposição *in vitro* de *F. hepatica* ao triclabendazol. Além disso, houve intensa formação de sulcos (su) e aparente turgidez (av) das ventosas oral e acetabular com relação ao controle negativo (figura 8 – I₁, I₂, I₃). Os resultados obtidos com as imagens do tratamento EUG revelaram dano tegumentar pronunciado no tratamento de maior concentração, indicando relação da dose com as alterações verificadas. De maneira geral, os efeitos causados por este tratamento se assemelharam aos efeitos dos óleos essenciais que possuem EUG como componente majoritário (CAN e CRA).

O tratamento ORE 0,025% resultou em pronunciada irregularidade superficial (su), além de apresentar espinhos em menor tamanho (rt) e quantidade (rq) em comparação com o controle negativo figura (9 – A₁, A₂, A₃). O espécime submetido ao tratamento ORE 0,05%, por sua vez, apresentou intensa formação de fissuras (ru) e sulcos (su), cavidades (ca) e enrugamento (en), indicativos de destruição do tegumento e remoção dos espinhos com exposição da lâmina basal (Meaney et al. 2003) (figura 9 – B₁, B₂, B₃). Em ORE 0,1% as alterações demonstraram-se ainda mais severas, culminando em completa remoção dos espinhos (ca) e do tegumento na região visualizada. A lâmina basal exposta apresentava fissuras (su) que resultaram na ruptura (ru) do tecido em alguns pontos (figura 9 – C₁, C₂, C₃). Achados semelhantes foram encontrados nos estudos de Meaney et al. (2003) após 72 h do tratamento *in vivo* com clorsulon, e McKinstry et al. (2003) após 48 h do tratamento *in vivo* com nitroxinil. Sendo assim, é válido afirmar que o tratamento ORE resultou em alterações importantes no tegumento, sobretudo nas concentrações 0,05% e 0,1%, sugerindo que a superfície tegumentar tenha sido danificada em relação diretamente proporcional à dose utilizada e de maneira semelhante aos achados de estudos realizados com fármacos já existentes e com atividade fasciolicida comprovada.

O exemplar submetido ao tratamento com TOM 0,025% demonstrou visível redução no tamanho dos espinhos (rt) em relação ao controle negativo, além de sulcos (su) e fissuras que resultaram na ruptura (ru) do tegumento na região assinalada (figura 9 – D₁, D₂, D₃). TOM 0,05%, por sua vez, culminou em acentuada descamação (de) tegumentar revelando extensa remoção de espinhos (ca) e formação de sulcos (su), além da formação de bolhas (bo) na região ventral do cone cefálico, em torno do poro genital, caracterizadas por formações esféricas surgindo a partir da superfície tegumentar (figura 9 – E₁, E₂, E₃). O fragmento analisado em TOM 0,1% apresentou descamação severa que resultou em exposição da lâmina basal, a qual se apresentava intensamente desorganizada (en). Houve formação de sulcos (su) em toda a superfície, de onde os espinhos foram removidos, formando cavitações (ca). Em algumas regiões os sulcos profundos ocasionaram a ruptura (ru) tecidual (figura 9 – F₁, F₂, F₃). Os achados condizem com as descrições de Meaney et al. (2003) e McKinstry et al. (2003), que encontraram alterações semelhantes após o tratamento *in vivo* com clorsulon e nitroxinil. Os resultados obtidos com a análise dos espécimes tratados com TOM permitem sugerir que, assim como no tratamento ORE, as lesões se manifestaram de maneira dose-dependente, com maior severidade nos tratamentos de 0,05% e 0,1%.

O espécime analisado no tratamento CAR 0,025% apresentou intensa formação de sulcos (su) e extensa remoção de espinhos (ca), conferindo o aspecto descamado a toda a superfície analisada. A exposição da membrana basal resultou no aspecto desorganizado da superfície, caracterizado por enrugamento (en) (figura 9 – G₁, G₂, G₃). A concentração CAR 0,05% demonstrou as mesmas alterações, porém de maneira mais pronunciada (figura 9 – H₁, H₂, H₃). O espécime submetido CAR 0,1% revelou dano extremo em sua superfície, com total perda dos espinhos (ca) e da conformação tegumentar (en). Houve intensa formação de sulcos (su), muitos culminando com a ruptura tecidual (ru) (figura 9 – I₁, I₂, I₃). McKinstry et al. (2003) descreveram esta alteração como uma remoção completa da membrana apical com posterior exposição do sincício tegumentar e, a partir de tais observações, acredita-se que assim como em ORE e TOM, a severidade das alterações encontradas se deu de forma dose-dependente. Além disso, os achados se assemelharam grandemente nestes três tratamentos, indicando uma possível relação da presença do componente CAR atuando como principal agente de dano ao tegumento de *F. hepatica*, visto que este é o composto majoritário tanto de ORE quanto de TOM.

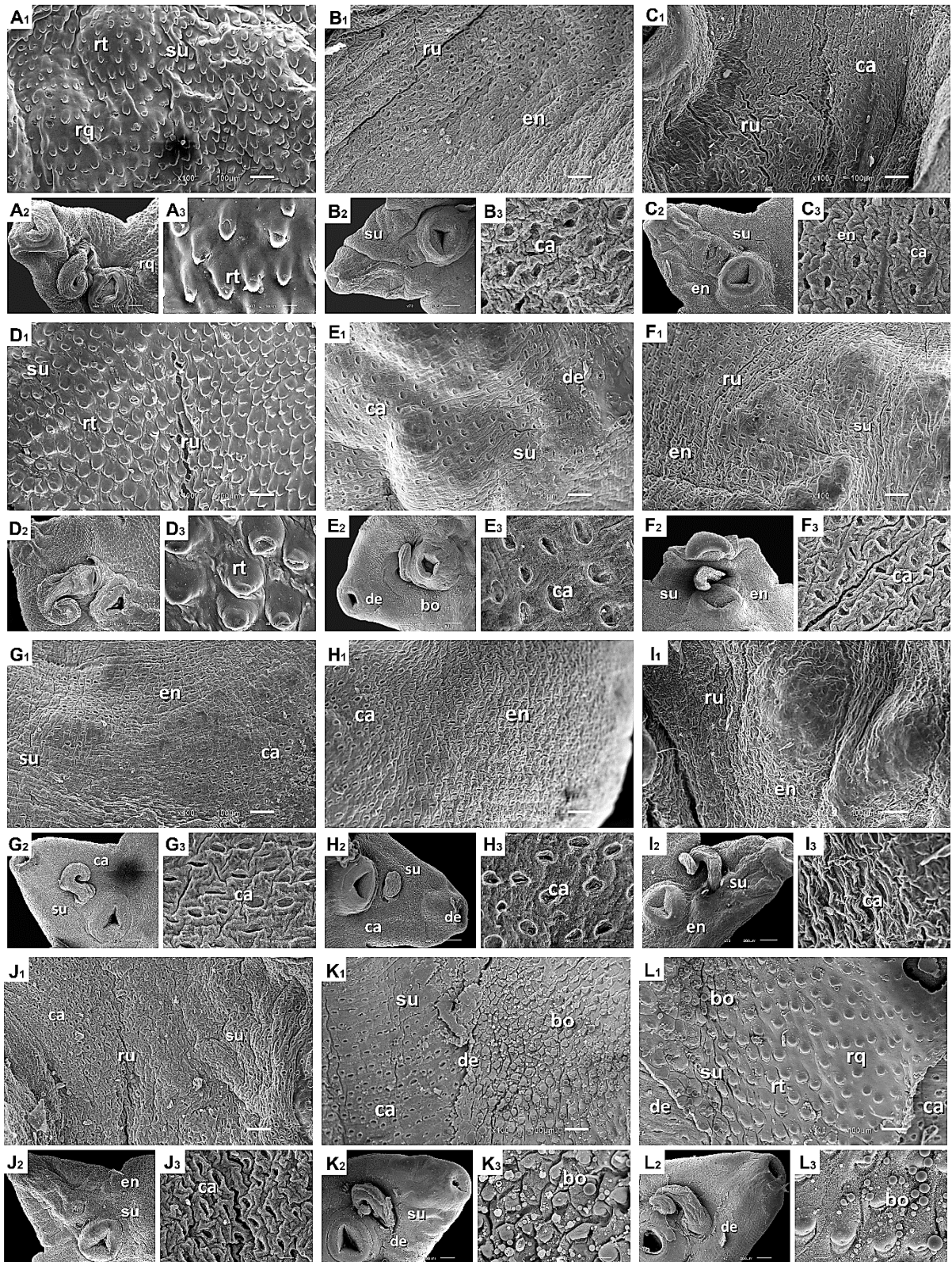


Figura 9 – Exemplos de *F. hepatica* expostos aos tratamentos ORE 0,025% (m v⁻¹) (A₁, A₂, A₃); ORE 0,05% (m v⁻¹) (B₁, B₂, B₃); ORE 0,1% (m v⁻¹) (C₁, C₂, C₃); TOM 0,025% (m v⁻¹) (D₁, D₂, D₃); TOM 0,05% (m v⁻¹) (E₁, E₂, E₃); TOM 0,1% (m v⁻¹) (F₁, F₂, F₃); CAR 0,025% (m v⁻¹) (G₁, G₂, G₃); CAR 0,05% (m v⁻¹) (H₁, H₂, H₃); CAR 0,1% (m v⁻¹) (I₁, I₂, I₃); TIM 0,025% (m v⁻¹) (J₁, J₂, J₃); TIM 0,05% (m v⁻¹) (K₁, K₂, K₃); e TIM 0,1% (m v⁻¹) (L₁, L₂, L₃) durante 24 horas. Nas imagens acima é possível visualizar cavitações (ca), descamação (de), enrugamento (en), redução no tamanho (rt) e quantidade (rq) aparente dos espinhos, sulcos (su), rupturas (ru) bolhas (bo), além da extensiva ausência de tegumento registrada em B, C, E, F, G, H, I e J.

O tratamento TIM 0,025% resultou em dano severo ao tegumento do espécime analisado, promovendo enrugamento (en), remoção de espinhos (ca), formação de sulcos (su), fissuras (su) e rupturas teciduais (ru) (figura 9 – J₁, J₂, J₃). O descolamento extensivo do tegumento resultou na exposição do sincício tegumentar. Em TIM 0,05% o fragmento analisado revelou perda substancial da conformação tegumentar, a qual apresentava aspecto plano ao invés de espinhoso, ondulado ou perfurado. Algumas regiões apresentavam cavidades (ca) em locais previamente ocupados por espinhos. Neste espécime foi possível verificar grande formação de sulcos culminando com intensa ruptura tecidual. O tegumento apresentava diversas regiões de descolamento (de) tegumentar e, onde este ainda não havia se desprendido, notou-se intensa formação de bolhas (bo) (figura 9 – K₁, K₂, K₃). O tratamento com TIM 0,1% se assemelhou grandemente ao anteriormente descrito, demonstrando intensa descamação e formação de bolhas, alternando entre regiões totalmente planas, regiões com ausência de espinhos (ca) e locais com a presença de espinhos com tamanho reduzido (rt) (figura 9 – L₁, L₂, L₃). Nas regiões com maior formação de bolhas, os sulcos formados condizem com turgidez tegumentar, semelhantemente ao que foi encontrado por Meaney et al. (2003). Diferentemente de ORE, TOM e CAR, a severidade das lesões encontradas nos tratamentos com TIM não seguiram padrão dose-dependente, no entanto, todas as concentrações testadas resultaram em severo dano à superfície tegumentar de *F. hepatica*, lesões estas que se assemelham às descritas por McKinstry et al. (2003), Meaney et al. (2003), Buchanan et al. (2003) e Halferty et al. (2009) ao observarem os efeitos *in vitro* e *in vivo* de nitroxinil, clorsulon, albendazol e triclabendazol sobre *F. hepatica*.

Após a análise das imagens obtidas com o MEV foi composta uma tabela a fim de quantificar as lesões encontradas, na qual estão contidas todas as alterações observadas nas imagens bem como sua respectiva presença nos produtos e concentrações testados (tabela 5).

TABELA 5 – Alterações observadas nos espécimes de *F. hepatica* analisados após 24 horas de exposição aos tratamentos com óleos essenciais e componentes majoritários nas concentrações de 0,025% (m v⁻¹), 0,05% (m v⁻¹) e 0,1% (m v⁻¹).

Tratamento	Concentração	Alteração								
		av	bo	ca	de	en	su	rq	rt	ru
CAN	0,025*					+			+	
	0,05*					+	+		+	
	0,1*			+	+	+	+			
CRA	0,025*		+	+	+	+	+			
	0,05*								+	
	0,1*			+	+	+	+			
EUG	0,025*				+					
	0,05*					+			+	
	0,1*	+		+	+		+			
ORE	0,025*						+	+	+	
	0,05*			+	+	+	+			
	0,1*			+	+	+	+			+
TOM	0,025*						+		+	+
	0,05*		+	+	+		+			
	0,1*			+	+	+	+			+
CAR	0,025*			+	+	+	+			+
	0,05*			+	+	+	+			
	0,1*			+	+	+	+			+
TIM	0,025*			+	+	+	+			+
	0,05*		+	+	+		+			+
	0,1*		+	+	+		+	+	+	

(*) – concentrações expressas em % (m v⁻¹). (+) – alteração presente; CAN – óleo essencial de *Cinnamomum verum*; CRA – óleo essencial de *Syzygium aromaticum*; EUG – eugenol; ORE – óleo essencial de *Origanum vulgare*; TOM – óleo essencial de *Thymus vulgaris*; CAR – carvacrol; TIM – timol; av – aumento de volume; bo – bolhas; ca – cavitação; de – descamação; en – enrugamento; su – sulco; rq – redução na quantidade visível de espinhos; rt – redução no tamanho visível dos espinhos; ru – ruptura.

Dentre as alterações verificadas, algumas se destacaram pela severidade que representam, cuja presença pode ser considerada um indicativo de lesão tegumentar.

A formação de bolhas, verificada com maior intensidade nos espécimes submetidos aos tratamentos TOM e TIM, é um importante indicativo de lesão no tegumento. Barros et al. (2003) afirmam que em células danificadas a presença de

bolhas correlaciona-se com morte celular iminente, embora sua função biológica ainda não tenha sido completamente elucidada. Esta afirmação é corroborada por Charras (2008), Fackler e Grosse (2008) e Wickman et al. (2013), os quais afirmam que processos de apoptose e necrose estão intimamente ligados à formação de bolhas na superfície celular.

Autores como Saowakon et al. (2009) e Stitt e Fairweather (1993) observaram a formação de bolhas nos tegumentos de exemplares de *F. hepatica* submetidos à incubação *in vitro* com triclabendazol. Semelhantemente, Meaney et al. (2003) observaram a ocorrência deste fenômeno na superfície tegumentar de espécimes de *F. hepatica* recuperados de ratos tratados com uma dose oral de clorsulon, enquanto Mckinstry et al. (2003) obtiveram os mesmos resultados, porém após o tratamento com nitroxinil. Conforme Buchanan et al. (2003) o fenômeno de formação de bolhas foi observado em estudos com outros helmintos e acredita-se que seja uma tentativa do parasito de substituir a membrana da superfície danificada pela ação de um fármaco.

Uma vez que os espinhos auxiliam a fixação do parasito ao ducto biliar, além de promoverem uma importante função protetora, locomotora e de nutrição (FAIRWEATHER; THREADGOLD; HANNA, 1999), a redução ou perda destas estruturas poderia culminar com a morte do parasito. Diversos autores verificaram a perda de espinhos em *F. hepatica* tratados *in vitro* e *in vivo* com anti-helmínticos fasciolíctas como triclabendazol, (SAOWAKON et al., 2009; TONER et al., 2010), nitroxinil (MCKINSTRY et al., 2003) e clorsulon (MEANEY et al., 2003), reforçando a premissa de que os compostos testados tiveram ação semelhante à dos fármacos citados.

Segundo McKinstry et al. (2003) e Toner et al. (2010), a presença de espaços vazios onde antes se localizavam os espinhos, descritas neste trabalho como cavitações, indicam a destruição ou o descolamento do sincício tegumental, resultando na remoção conjunta dos espinhos e, por vezes, exposição da lâmina basal. Este descolamento ou descamação, relatado por diversos autores ao observarem os efeitos *in vitro* e *in vivo* de anti-helmínticos, também caracteriza uma importante alteração, cuja presença poderia causar morte ao parasito. Neste estudo as alterações classificadas como enrugamento, aliadas à ausência do tegumento, correspondem ao que os autores caracterizam como exposição da membrana basal e indicam a completa destruição do tegumento na região lesionada.

Sendo assim, os achados da literatura sugerem que os tratamentos onde houve maior presença das lesões bolhas (bo), cavitações (ca), descamação (de) e enrugamento (en) tenham provocado as lesões tegumentares mais severas dentre as demais. A tabela 5 demonstra que o maior número de lesões, sendo estas também mais severas, ocorreu na concentração de 0,1%. No entanto, quando avaliados os tratamentos separadamente, é possível concluir que os tratamentos ORE, TOM, CAR e TIM resultaram em alterações severas também em menores concentrações, permitindo afirmar que estes compostos tiveram maior ação sobre o tegumento dos parasitos em comparação com os controles e demais tratamentos e também sugerir que os compostos majoritários tenham sido os principais responsáveis por causar as lesões observadas.

Além disso, semelhança entre os achados de MEV obtidos neste estudo e os achados de outros autores após submeterem exemplares de *Fasciola* spp. ao tratamento *in vitro* com anti-helmínticos fasciolícticas permite cogitar uma possível atividade anti-helmíntica dos compostos testados sobre *F. hepatica*.

Apesar dos excelentes resultados obtidos com o teste *in vitro*, cabe ressaltar que são necessários novos estudos a fim de comprovar o potencial anti-helmíntico destes produtos, bem como a sua ação e possível utilização no controle da fasciolose hepática.

5. CONCLUSÕES

Com base nos achados deste estudo, conclui-se que os óleos essenciais e componentes majoritários apresentaram efeito dose-dependente sobre a motilidade de *F. hepatica*, sendo que os óleos essenciais de *O. vulgare* e *T. vulgaris* e os componentes carvacrol e timol apresentaram melhores efeitos em menor tempo e concentração, sendo a concentração de 0,1% (m v⁻¹) considerada a melhor independente do tratamento. A MEV demonstrou que o maior número de lesões, sendo estas também mais severas, ocorreu na concentração de 0,1% (m v⁻¹) em todos os tratamentos, no entanto os óleos essenciais de *O. vulgare* e *T. vulgaris*, assim como os componentes carvacrol e timol produziram danos severos em concentrações menores, indicando maior ação sobre a superfície tegumentar de *F. hepatica* quando em comparação com os demais tratamentos.

Quando analisados em conjunto, os achados permitem afirmar que os componentes majoritários tenham sido os principais responsáveis pela ação dos óleos essenciais testados.

6. REFERÊNCIAS

- ADAMS, R.P. **Identification of essential oil components by gas chromatography / mass spectroscopy**. 4. ed. Illinois: Allured, 2007, 804p.
- AKONO, P. N. et al. Chemical composition and Insecticidal activity of essential oils of *Cinnamomum zeylanicum*, *Citrus grandis*, *Citrus medica* and *Citrus sinensis* leaves from Cameroon on *Anopheles gambiae* Giles, 1902. **Journal of Entomology and Zoology Studies**, v. 4, n. 6, p. 17-23, nov. 2016.
- AL-SHUNEIGAT, J. et al. Chemical composition and antimicrobial activity of the essential oil of wild *Thymus vulgaris* grown in South Jordan. **IOSR Journal of Pharmacy and Biological Sciences**, v. 9, n. 5, p. 78-82, 2014.
- ÁLVAREZ-SÁNCHEZ, M. A. et al. Resistance of *Fasciola hepatica* to triclabendazole and albendazole in sheep in Spain. **Veterinary Record**, v. 159, n. 13, p. 424, 2006.
- ALVES, D. P; MARTINS, I. V. F. Atualizações no controle parasitário da fasciolíase em bovinos. **ENCICLOPÉDIA BIOSFERA**, Goiânia, v.9, n.16, p.323, 2013.
- AL-YAHYAI, R. A.; LUPTON, D. Thyme. In: AMBROSE, D. C. P. (Ed.). **Leafy Medicinal Herbs: Botany, Chemistry, Postharvest Technology and Uses**. 1. ed. Boston: CABI, 2016. cap. 23, p. 268. v. 1.
- BARROS, C. M.; DI STASI, L. C. **Farmacologia veterinária**. 1. ed. Barueri, SP: Manole, 2012. 580 p.
- BARROS, L. F. et al. Apoptotic and necrotic blebs in epithelial cells display similar neck diameters but different kinase dependency. **Cell death and differentiation**, v. 10, n. 6, p. 687, 2003.
- BASCH, E. et al. Thyme (*Thymus vulgaris* L.), thymol. **Journal of herbal pharmacotherapy**, v. 4, n. 1, p. 49-67, 2004.
- BAŞER, K. H. C.; ARSLAN, N. Oregano. In: AMBROSE, D. C. P. (Ed.). **Leafy Medicinal Herbs: Botany, Chemistry, Postharvest Technology and Uses**. 1. ed. Boston: CABI, 2016. cap. 15, p. 170-188. v. 1.
- BECK, A. A. H. Fasciolose. In: CHARLES, T. P.; FURLONG, J. **Doenças parasitárias dos bovinos de leite**. EMBRAPA-CNPGL, p. 111-129. 1992.
- BENNEMA, S. C. et al. *Fasciola hepatica* in bovines in Brazil: data availability and spatial distribution. **Revista do Instituto de Medicina Tropical de São Paulo**. São Paulo, v. 56, n. 1, p.35-41, jan./fev. 2014.
- BERNARDO, C.C. et al. Prevalence of liver condemnation due to bovine fasciolosis in Southern Espírito Santo: temporal distribution and economic losses. **Revista Brasileira de Parasitologia Veterinária**. Jaboticabal, v.20, n.1, p.49-53, jan./mar. 2011.

BOWMAN, D. D. **Georgis' Parasitology for Veterinarians**. 10. ed. St Louis: Elsevier Health Sciences, 2014. 477 p.

BUCHANAN, J. F. et al. *Fasciola hepatica*: surface and internal tegumental changes induced by treatment *in vitro* with the sulfoxide metabolite of albendazole ('Valbazen'). **Parasitology**, v. 126, n. 2, p. 141-153, 2003.

BUCKLE, J. Clinical aromatherapy: Essential oils in practice. 2. ed. Elsevier Health Sciences, 2003.

CAMINADE, C. et al. Modelling recent and future climatic suitability for fasciolosis in Europe. **Geospat Health**, v. 2, n. 9, p. 301-308, 2015.

CANEVARI, J. et al. Testing albendazole resistance in *Fasciola hepatica*: validation of an egg hatch test with isolates from South America and the United Kingdom. **Journal of helminthology**, v. 88, n. 3, p. 286-292, 2014.

CHANG, A. C. G.; FLORES, M. J. C. Tegumental Studies of Adult *Fasciola gigantica* (Giant liver fluke) from Philippine Carabaos (*Bubalus bubalis*) Using Scanning Electron Microscopy for Lead Bio-Indicator Analysis. **Manila Journal of Science**. n. 9. p. 1-7. 2016.

CHARRAS, G. T. A short history of blebbing. **Journal of microscopy**, v. 231, n. 3, p. 466-478, 2008.

CORRÊA, R. M. et al. Características anatômicas foliares de plantas de orégano (*Origanum vulgare* L.) submetidas a diferentes fontes e níveis de adubação orgânica. **Acta Scientiarum**, v. 31, n. 3, p. 439-444, jul./set. 2009.

CORTÉS-ROJAS, D. F.; SOUZA, C. R. F.; OLIVEIRA, W. P. Clove (*Syzygium aromaticum*): a precious spice. **Asian Pacific journal of tropical biomedicine**, v. 4, n. 2, p. 90-96, fev. 2014.

DHANRAJ, K. M.; VEERAKUMARI, L. *In vitro* effect of *Syzygium aromaticum* on the motility and acetylcholinesterase of *Cotylophoron cotylophorum*. **Indian Journal of Veterinary and Animal Sciences Research**, v. 43, n. 3, p. 187-194, mai./jun. 2014.

ELLIOTT, T. P. et al. High prevalence of fasciolosis and evaluation of drug efficacy against *Fasciola hepatica* in dairy cattle in the Maffra and Bairnsdale districts of Gippsland, Victoria, Australia. **Veterinary parasitology**, v. 209, n. 1, p. 117-124, 2015.

ELLSE, L.; WALL, R. The use of essential oils in veterinary ectoparasite control: a review. **Medical and veterinary entomology**, v. 28, n. 3, p. 233-243, set. 2014.

FACKLER, O. T.; GROSSE, R. Cell motility through plasma membrane blebbing. **The Journal of cell biology**, v. 181, n. 6, p. 879-884, 2008.

FAIRWEATHER, I. Triclabendazole: new skills to unravel an old(ish) enigma. **Journal of Helminthology**, v. 79, p. 227-234, 2005.

FAIRWEATHER, I.; BORAY, J. C. Fasciolicides: efficacy, actions, resistance and its management. **The Veterinary Journal**, v. 158, n. 2, p. 81-112, 1999.

FAIRWEATHER, I.; HOLMES, S. D.; THREADGOLD, L. T. *Fasciola hepatica*: motility response to fasciolicides *in vitro*. **Experimental parasitology**, v. 57, n. 3, p. 209-224, 1984.

FAIRWEATHER, I.; THREADGOLD, L. T.; HANNA, R. E. B. Development of *Fasciola hepatica* in the mammalian host. **Fasciolosis. CAB International, Wallingford**, p. 47-111, 1999.

FAYEMIWO, K. A. et al. Larvicidal efficacies and chemical composition of essential oils of *Pinus sylvestris* and *Syzygium aromaticum* against mosquitoes. **Asian Pacific Journal of Tropical Biomedicine**, v. 4, n. 1, p. 30-34, jan. 2014.

FERREIRA, F. M. **Atividade acaricida do eugenol, do óleo essencial e do hidrolato de *Syzygium aromaticum* (Myrtaceae) frente a espécie *Rhipicephalus (Boophilus) microplus* (Acari: Ixodidae)**. 2016. 73 f. Dissertação (Mestrado em Ciências Farmacêuticas) – Universidade Federal de Juiz de Fora (UFJF), Juiz de Fora, 2016.

FERREIRA, P.V. **Estatística experimental aplicada à agronomia**. Maceió, EDUFAL, 1991. 440p.

FICHI, G. et al. Efficacy of an essential oil of *Eugenia caryophyllata* against *Psoroptes cuniculi*. **Experimental parasitology**, v. 115, n. 2, p. 168-172, 2007.

FORTES, E. **Parasitologia veterinária**. 3. ed. São Paulo: Ícone, 1997. 686p.

FREITAS, D. F. et al. Bioclimatic distribution and prevalence maps for *Fasciola hepatica* in Espírito Santo State, Brazil. **Journal of Venomous Animals and Toxins including Tropical Diseases**, v. 20, n. 1, p. 1, 2014.

FROYD, G. Fascioliasis. **Outlook on Agriculture**, v. 6, n. 2, p. 76-81, 1969.

FURTADO, L. F. V.; BELLO, A. C. P. P.; RABELO, E.M.L. Benzimidazole resistance in helminths: From problem to diagnosis. **Acta Tropica**, v. 162, p. 95-102, 2016.

GAASENBEEK, C. P. H. et al. An experimental study on triclabendazole resistance of *Fasciola hepatica* in sheep. **Veterinary parasitology**, v. 95, n. 1, p. 37-43, 2001.

GARCÍA, A. A.; CARRIL, E. P. C. Metabolismo secundário de plantas. **REDUCA**, v. 2, n. 3, p. 119-145, 2009.

GORDON, D. K. et al. On farm evaluation of the coproantigen ELISA and coproantigen reduction test in Scottish sheep naturally infected with *Fasciola hepatica*. **Veterinary parasitology**, v. 187, n. 3, p. 436-444, 2012.

GOVINDARAJAN, M. et al. Larvicidal potential of carvacrol and terpinen-4-ol from the essential oil of *Origanum vulgare* (Lamiaceae) against *Anopheles stephensi*, *Anopheles subpictus*, *Culex quinquefasciatus* and *Culex tritaeniorhynchus* (Diptera: Culicidae). **Research in Veterinary Science**, v. 104, p. 77-82, fev. 2016.

GRUENWALD, J.; FREDER, J.; ARMBRUESTER, N. Cinnamon and health. **Critical reviews in food science and nutrition**, v. 50, n. 9, p. 822-834, 2010.

HALFERTY, L. et al. Relative activity of triclabendazole metabolites against the liver fluke, *Fasciola hepatica*. **Veterinary parasitology**, v. 159, n. 2, p. 126-138, 2009.

HANNA, R. *Fasciola hepatica*: histology of the reproductive organs and differential effects of triclabendazole on drug-sensitive and drug-resistant fluke isolates and on flukes from selected field cases. **Pathogens**, v. 4, n. 3, p. 431-456, set. 2015.

HANNA, R. E. B. et al. *Fasciola hepatica*: a comparative survey of adult fluke resistance to triclabendazole, nitroxynil and closantel on selected upland and lowland sheep farms in Northern Ireland using faecal egg counting, coproantigen ELISA testing and fluke histology. **Veterinary parasitology**, v. 207, n. 1, p. 34-43, 2015.

HRCKOVA, G.; VELEBNY, S. **Pharmacological potential of selected natural compounds in the control of parasitic diseases**. Springer Science & Business Media, 2012. 125 p.

IBARRA-MORENO, S.; IBARRA-VELARDE, F.; ÁVILA-ACEVEDO, J. G. *In vitro* evaluation of fasciolicide activity with hexane, methanol and ethyl acetate with extracts processed and obtained from some Mexican plants used in traditional medicine based on ethno botanical studies. **American Journal of Plant Sciences**, v. 3, n. 04, p. 506-511, abr. 2012.

IBARRA-VELARDE, F. et al. Efficacy of combined chemotherapy against gastrointestinal nematodes and *Fasciola hepatica* in cattle. **Veterinary parasitology**, v. 99, n. 3, p. 199-204, 2001.

IEZZI, S. et al. Closantel plasma and milk disposition in dairy goats: assessment of drug residues in cheese and ricotta. **Journal of veterinary pharmacology and therapeutics**, v. 37, n. 6, p. 589-594, 2014.

JACOBS, D. et al. Platyhelminthes ('flatworms'). In: JACOBS, D. et al. **Principles of Veterinary Parasitology**. 1. ed. Oxford, UK: Wiley-Blackwell, 2015. cap. 5, p. 285-356. v. 1.

JAKIEMIU E. A. R. et al. Estudo da composição e do rendimento do óleo essencial de tomilho (*Thymus vulgaris* L.). **Semina: Ciências Agrárias**, v. 31, n. 3, p. 683-688, jul./set. 2010.

JEUNG, E. B.; CHOI, I.G. Antifungal activities of the essential oils in *Syzygium aromaticum* (L.) Merr. Et Perry and *Leptospermum petersonii* Bailey and their constituents against various dermatophytes. **The Journal of Microbiology**, v. 45, n. 5, p. 460-465, out. 2007.

JEYATHILAKAN, N. et al. Anthelmintic activity of essential oils of *Cymbopogon nardus* and *Azadirachta indica* on *Fasciola gigantica*. **Tamilnadu Journal of Veterinary & Animal Sciences**, v. 6, n. 5, p. 204-209, set./out. 2010.

JEYATHILAKAN, N. et al. *In vitro* evaluation of anthelmintic property of ethno-veterinary plant extracts against the liver fluke *Fasciola gigantica*. **Journal of Parasitic Diseases**, v. 36, n. 1, p. 26-30, 2011.

JORDAN, E. L.; VERMA, P. S. *Fasciola hepatica*. In: JORDAN, E. L.; VERMA, P. S. Invertebrate zoology. 25. ed. New Delhi: S.Chand & Company, 2001. cap. 41, p. 338-352. v. 1.

KASAI, H.; SHIRAO, M.; IKEGAMI-KAWAI, M. Analysis of volatile compounds of clove (*Syzygium aromaticum*) buds as influenced by growth phase and investigation of antioxidant activity of clove extracts. **Flavour and fragrance journal**, v. 31, n. 2, p. 178-184, mar. 2016.

KEISER, J.; MORSON, G. *Fasciola hepatica*: tegumental alterations in adult flukes following *in vitro* and *in vivo* administration of artesunate and artemether. **Experimental Parasitology**, v. 118, n. 2, p. 228-237, 2008.

KELLEY, J. M. et al. Current threat of triclabendazole resistance in *Fasciola hepatica*. **Trends in parasitology**, v. 32, n. 6, p. 458-469, 2016.

KRISHNAMOORTHY, B.; REMA, J. End Uses of Cinnamon and Cassia. In: RAVINDRAN, P. N.; BABU, K. N.; SHYLAJA, M. (Ed.). **Cinnamon and Cassia: The Genus Cinnamomum (Medicinal and Aromatic Plants - Industrial Profiles)**. 1. ed. Boca Raton: CRC Press, 2003. cap. 13, p. 311-326. v. 36.

KUMAR, D. et al. Observations on the musculature and isolated muscle fibres of the liver fluke, *Fasciola hepatica*. **Parasitology**, v. 127, n. 5, p. 457-473, 2003.

KUMAR, P.; SINGH, D. K. *In vitro* anthelmintic activity of *Allium sativum*, *Ferula asafoetida*, *Syzygium aromaticum* and their active components against *Fasciola gigantica*. **Journal of Biology and Earth Sciences**, v. 4, n. 1, p. 57-65, 2014.

LAWLESS, J. The Encyclopedia of essential oils: the complete guide to the use of aromatic oils in aromatherapy, herbalism, health, and well being. 1. ed. San Francisco: Conari Press, 2013. 256 p.

LAWRENCE, B. M.; TUCKER, A. O. The genus *Thymus* as a source of commercial products. In: STAHL-BISKUP, E.; SAEZ, F. (Ed.). **Thyme: The Genus Thymus (Medicinal and Aromatic Plants – Industrial Profiles)**. 1. ed. Boca Raton: CRC Press, 2002. cap. 9, p. 252-262. v. 1.

LEÃO, A. G. C. et al. Eficácia do albendazole, sulfóxido de albendazole e do clorsulon no controle da fasciolose em bovinos leiteiros. **Rev. Bras. Med. Vet**, v. 34, n. 1, p. 11-14, 2012.

LI, Y. et al. Quality Evaluation for Essential Oil of *Cinnamomum verum* Leaves at Different Growth Stages Based on GC–MS, FTIR and Microscopy. **Food Analytical Methods**, v. 9, n. 1, p. 202-212, jan. 2016.

LORENZI, H.; MATOS, F. J. **Plantas medicinais no Brasil nativas e exóticas**, Instituto Plantarum de Estudos da Flora LTDA: São Paulo, 2002. 576 p.

LUBECK, A.J.; SUTTON, D.L. Kovats retention indices of selected hydrocarbons through C10 on bonded phase fused silica capillaries. **Journal of High Resolution Chromatography & Chromatography Communications**, Weinheim, v.6, n.6, p.328-332, jun, 1983.

LUQUE, J. L. Classe Trematoda. In: MONTEIRO, S. G. (Org.). **Parasitologia na Medicina Veterinária**. 2. ed. Roca, 2014. cap. 19, p. 181-190. v. 1.

MACEDO, I. T. F. et al. Atividade ovicida e larvicida *in vitro* do óleo essencial de *Eucalyptus globulus* sobre *Haemonchus contortus*. **Revista Brasileira de Parasitologia Veterinária**, v. 18, n. 3, p. 62-66, 2009.

MAES, L. et al. Comparative efficacy of closantel and triclabendazole against *Fasciola hepatica* in experimentally infected sheep. **The Veterinary record**, v. 127, n. 18, p. 450-452, 1990.

MALONE, J. B.; RAMSEY, R. T.; LOYACANO, A. F. Efficacy of clorsulon for treatment of mature naturally acquired and 8-week-old experimentally induced *Fasciola hepatica* infections in cattle. **American journal of veterinary research**, v. 45, n. 5, p. 851-854, 1984.

MALONE, J. B. et al. A geographic information system on the potential distribution and abundance of *Fasciola hepatica* and *F. gigantica* in east Africa based on Food and Agriculture Organization databases. **Veterinary parasitology**, v. 78, n. 2, p. 87-101, 1998.

MANCINI, E. et al. Studies on Chemical Composition, Antimicrobial and Antioxidant Activities of Five *Thymus vulgaris* L. Essential Oils. **Molecules**, v. 20, n. 1, p. 1420-3049, jan. 2015.

MARTINO, L. de et al. Chemical Composition and Antimicrobial Activity of the Essential Oils from Three Chemotypes of *Origanum vulgare* L. ssp. *hirtum* (Link) Letswaart Growing Wild in Campania (Southern Italy). **Molecules**, v. 14, n. 8, p. 2735-2746, ago. 2009.

MARTINS, I. V. F.; PEREIRA, B. J.; LIMA, V. R. **Caderno de parasitologia veterinária**. Universidade Federal do Espírito Santo, Centro de Ciências Agrárias. Vitória: Edufes, 2007. 114 p.

MASSOUD, A. M. et al. Effects of Mirazid® and myrrh volatile oil on adult *Fasciola gigantica* under laboratory conditions. **Asian Pacific journal of tropical biomedicine**, v. 2, n. 11, p. 875-884, 2012.

MASTRO, G. De et al. Essential oil diversity of *Origanum vulgare* L. populations from Southern Italy. **Food Chemistry**, v. 235, p. 1-6, mai. 2017.

MCKINSTRY, B. et al. *Fasciola hepatica*: tegumental surface alterations following treatment *in vivo* and *in vitro* with nitroxylin (Trolox). **Parasitology Research**, v. 91, n. 3, p. 251-263, 2003.

MEANEY, M. et al. *Fasciola hepatica*: effects of the fasciolicide clorsulon *in vitro* and *in vivo* on the tegumental surface, and a comparison of the effects on young-and old-mature flukes. **Parasitology Research**, v. 91, n. 3, p. 238-250, 2003.

MEENAKSHI, V. et al. Activity of extracts of *Syzygium aromaticum* against microbes of veterinary importance. **Indian Journal of Animal Sciences**, v. 80, n. 4, p. 284-288, 2010.

MORAIS, L. A. S. Óleos essenciais no controle fitossanitário. In: MORANDI, M. A. B.; BETTIOL, W. **Biocontrole de Doenças de Plantas: Usos e Perspectivas**. 2009. p. 139-152.

NABAVI, S. M. et al. Plants belonging to the genus *Thymus* as antibacterial agents: From farm to pharmacy. **Food chemistry**, v. 173, p. 339-347, abr. 2015.

NAKHARE, S.; GARG, S. C. Anthelmintic activity of the essential oil of *Artemisia pallens* wall. **Ancient science of life**, v. 10, n. 3, p. 185, 1991.

NEMATI, Z. et al. Chemical composition and antioxidant activity of Shirazi *Thymus vulgaris* essential oil. **Advanced Herbal Medicine**, v. 3, n. 2, p. 26-32, 2017.

NIKOLIĆ, M. et al. Chemical composition, antimicrobial, antioxidant and antitumor activity of *Thymus serpyllum* L., *Thymus algeriensis* Boiss. & Reut and *Thymus vulgaris* L. essential oils. **Industrial Crops and Products**, v. 52, p. 183-190, jan. 2014.

NOVOBILSKÝ, A. et al. Assessment of flukicide efficacy against *Fasciola hepatica* in sheep in Sweden in the absence of a standardised test. **International Journal for Parasitology: Drugs and Drug Resistance**, v. 6, n. 3, p. 141-147, 2016.

NURZYŃSKA-WIERDAK, R. et al. Herb yield and chemical composition of common oregano (*Origanum vulgare* L.) essential oil according to the plant's developmental stage. **Herba Polonica**, v. 55, n. 3, p. 55-62, 2009.

OLAECHEA, F. et al. Resistance of *Fasciola hepatica* against triclabendazole in cattle in Patagonia (Argentina). **Veterinary parasitology**, v. 178, n. 3, p. 364-366, 2011.

OLIVEIRA, A. A. et al. Estudo da prevalência e fatores associados à fasciolose no Município de Canutama, Estado do Amazonas, Brasil. **Epidemiologia e serviços de saúde**, v. 16, n. 4, p. 251-259, 2007.

OLIVEIRA, D. R. et al. Triclabendazole resistance involving *Fasciola hepatica* in sheep and goats during an outbreak in Almirante Tamandare, Parana, Brazil. **Revista Brasileira de Parasitologia Veterinária**, v. 17, n. 1, p. 149-153, 2008.

ORTIZ, P. et al. Resistance of *Fasciola hepatica* against triclabendazole in cattle in Cajamarca (Peru): a clinical trial and an *in vivo* efficacy test in sheep. **Veterinary parasitology**, v. 195, p. 118-121, 2013.

OZCAN, M.; CHALCHAT, J. C. Aroma profile of *Thymus vulgaris* L. growing wild in Turkey. **Bulgarian Journal of Plant Physiology**, v. 30, n. p. 68–73, 2004.

PANDA, H. *Thymus vulgaris*. In: PANDA, H. **Compendium of Herbal Plants**. 1. ed. New Delhi: Asia Pacific Business Inc., 2006. cap. 128, p. 286-287. v. 1.

PENSEL, P. E. et al. Efficacy of essential oils of *Thymus vulgaris* and *Origanum vulgare* on *Echinococcus granulosus*. **Interdisciplinary perspectives on infectious diseases**, v. 2014, p. 1-12, ago. 2014.

PEREIRA, M. C. S.; PINHEIRO, R. S. B. Alternativas sustentáveis na produção de ovinos. **Periódico Eletrônico Fórum Ambiental da Alta Paulista**, v. 9, n. 7, p. 1-13, 2013.

PINHEIRO, P. F. et al. Phytotoxicity and cytotoxicity of essential oil from leaves of *Plectranthus amboinicus*, carvacrol, and thymol in plant bioassays. **Journal of agricultural and food chemistry**, v. 63, n. 41, p. 8981-8990, out. 2015.

PUBCHEM Compound Database. **National Center for Biotechnology Information**. Disponível em: <<https://pubchem.ncbi.nlm.nih.gov>>. Acesso em: 2 dez. 2017.

QUEIROZ, V. S. et al. *Fasciola hepatica* (Trematoda, Fasciolidae): estudo epidemiológico nos municípios de Bocaiúva do Sul e Tunas do Paraná (Brasil). **Acta Biológica Paranaense**, v. 31, p. 99-111, 2002.

R Core Team (2016). R: A language and environment for statistical computing. R Foundation for Statistical Computing, Vienna, Austria. Disponível em: <<https://www.R-project.org/>>.

RADOSTITS, O. M. et al. **Clínica veterinária: um tratado de doenças dos bovinos, ovinos, suínos, caprinos e eqüinos**. 9. ed. Rio de Janeiro: Guanabara Koogan, 2002.

RAZAFIMAMONJISON, G. et al. Bud, leaf and stem essential oil composition of *Syzygium aromaticum* from Madagascar, Indonesia and Zanzibar. **International Journal of Basic and Applied Sciences**, v. 3, n. 3, p. 224-233, jun. 2014.

RICHARDS, R. J. et al. The efficacy of triclabendazole and other anthelmintics against *Fasciola hepatica* in controlled studies in cattle. **The Veterinary Record**, v. 126, n. 9, p. 213-216, 1990.

ROBERTS, J. A; COPEMAN, D.B. Biological control of *Fasciola gigantica* with *Echinostoma revolutum*. **Veterinary parasitology**, v. 140, n. 1, p. 166-170, 2006.

RUSENOVA, N.; PARVANOV, P. Antimicrobial activities of twelve essential oils against microorganisms of veterinary importance. *Trakia Journal of sciences*, v. 7, n. 1, 2009.

SASIDHARAN, S. et al. Extraction, isolation and characterization of bioactive compounds from plants' extracts. **African Journal of Traditional, Complementary and Alternative Medicines**. v. 8, n. 1, 2011.

SAOWAKON, N. et al. *Fasciola gigantica*: Anthelmintic effect of the aqueous extract of *Artocarpus lakoocha*. **Experimental parasitology**, v. 122, n. 4, p. 289-298, 2009.

SCHMIDT, E. et al. Composition and antioxidant activities of the essential oil of cinnamon (*Cinnamomum zeylanicum* Blume) leaves from Sri Lanka. **Journal of essential oil bearing plants**, v. 9, n. 2, p. 170-182, mar. 2006.

SHALABY, H. A. Anthelmintics resistance; how to overcome it?. **Iranian journal of parasitology**, v. 8, n. 1, p. 18, 2013.

SILVEIRA, J. C. et al. Levantamento e análise de métodos de extração de óleos essenciais. **Enciclopédia Biosfera**. v. 8, n. 15, p. 2038-2052. 2012.

SIMÕES, A. N. et al. Validity of a commercial kit for detection of antibodies in bovine serum in an endemic area for fasciolosis. **Revista Brasileira de Parasitologia Veterinária**. 2017, v.26, n.3, p. 372-374. jul./set., 2017.

SIMÕES, C. M. O.; SPITZER, V. In: SIMÕES, C. M. O. **Farmacognosia: da planta ao medicamento**. 6. ed. UFRGS; Florianópolis: UFSC, 2001. p. 467-495.

SINDAN. Compêndio de produtos veterinários. Disponível em: <<http://www.cpv.com.br/cpv/pesquisar.aspx>>. Acesso em: 1 out. 2017.

SINGH, G. et al. A comparison of chemical, antioxidant and antimicrobial studies of cinnamon leaf and bark volatile oils, oleoresins and their constituents. **Food and chemical toxicology**, v. 45, n. 9, p. 1650-1661, set. 2007.

SINGH, T. U. et al. Inhibitory effect of essential oils of *Allium sativum* and *Piper longum* on spontaneous muscular activity of liver fluke, *Fasciola gigantica*. **Experimental parasitology**, v. 123, n. 4, p. 302-308, 2009.

SIVROPOULOU, A. et al. Antimicrobial and cytotoxic activities of Origanum essential oils. **Journal of agricultural and Food Chemistry**, v. 44, n. 5, p. 1202-1205, 1996.

SMIDERLE, O. J.; SOUZA, A. G. Production and quality of *Cinnamomum zeylanicum* Blume seedlings cultivated in nutrient solution. **Revista Brasileira de Ciências Agrárias**, Recife/PE, v. 11, n. 2, p. 104-110, abr. 2016.

STITT, A. W.; FAIRWEATHER, I. *Fasciola hepatica*: tegumental surface changes in adult and juvenile flukes following treatment *in vitro* with the sulphoxide metabolite of triclabendazole (Fasinex). **Parasitology Research**, v. 79, n. 7, p. 529-536, 1993.

SZCZEPANIK, M. et al. Chemical composition, antimicrobial and insecticidal activity against the lesser mealworm *Alphitobius diaperinus* (Panzer) (Coleoptera: Tenebrionidae) of *Origanum vulgare* L. ssp. *hirtum* (Link) and *Artemisia dracunculus* L. essential oils. **Journal of the Science of Food and Agriculture**, v. 97, n. 9, jul. 2017.

TAHIR, H. U. et al. Chemical Composition and Anti-Diabetic Activity of Essential Oils Obtained from Two Spices (*Syzygium aromaticum* and *Cuminum Cyminum*). **International Journal of Food Properties**, v. 19, n. 10, p. 2156-2164, nov. 2015.

TAYLOR, M. A.; COOP, R. L.; WALL, R. L. **Veterinary Parasitology**. 4. ed. Oxford, UK: Wiley-Blackwell, 2016. 1032 p. v. 1.

TEIXEIRA, B. et al. Chemical composition and bioactivity of different oregano (*Origanum vulgare*) extracts and essential oil. **Journal of the Science of Food and Agriculture**, v. 93, n. 11, p. 2707-2714, 2013.

TISSERAND, R.; YOUNG, R. **Essential oil safety: a guide for health care professionals**. Elsevier Health Sciences, 2013. 780 p.

TONER, E. et al. Tegumental surface changes in adult *Fasciola hepatica* in response to treatment *in vivo* with triclabendazole in the sheep host. **Veterinary parasitology**, v. 172, n. 3, p. 238-248, 2010.

TRAVASSOS, L. Trematoda. In: TRAVASSOS, Lauro. **Introdução ao Estudo da Helmintologia**. 1. ed. 1950. cap. 8, p. 86-108.

TUNHOLI, V. M. et al. Molluscicidal potential of *Heterorhabditis baujardi* (Rhabditida: Heterorhabditidae), strain LPP7, on *Lymnaea columella* (Gastropoda: Pulmonata): An alternative for biological control of fasciolosis. **Acta tropica**, v. 173, p. 23-29, 2017.

URQUHART, G. M. **Parasitologia veterinária**. 2. ed. Rio de Janeiro: Guanabara Koogan, 1998. 273 p.

VIEIRA, N. P. et al. Condenação de fígados bovinos na região sul do estado do Espírito Santo. **Arquivo Brasileiro de Medicina Veterinária e Zootecnia**. Belo Horizonte, v. 63, n. 6, p. 1605-1608, dez. 2011.

WICKMAN, G. R. et al. Blebs produced by actin–myosin contraction during apoptosis release damage-associated molecular pattern proteins before secondary necrosis occurs. **Cell death and differentiation**, v. 20, n. 10, p. 1293, 2013.

WILLIAMS, A. R. et al. Anthelmintic activity of trans-cinnamaldehyde and A-and B-type proanthocyanidins derived from cinnamon (*Cinnamomum verum*). **Scientific reports**, v. 5, p. 1-12 set. 2015.

WOOD, I. B. et al. World Association for the Advancement of Veterinary Parasitology (WAAVP) of guidelines for evaluating the efficacy of anthelmintics in ruminants (bovine, ovine, caprine). **Veterinary parasitology**. v. 58, n. 3, p. 181-213, 1995.

APÊNDICE

APÊNDICE A – Médias de ausência de motilidade de *F. hepatica* em diferentes concentrações e tempo de exposição, obtidas a partir do teste Tukey para o desdobramento de cada produto e concentração dentro de cada nível de tempo.

Tratamento	3 h			12 h			15 h			24 h		
	0,025*	0,05*	0,1*	0,025*	0,05*	0,1*	0,025*	0,05*	0,1*	0,025*	0,05*	0,1*
CN	1,0 c	1,0 c	1,0 c	1,0 c	1,0 c	1,0 c	1,0 b	1,0 b	1,0 b	1,0 cd	1,0 cd	1,0 cd
CP	1,5 bc	1,5 bc	1,5 bc	1,2 c	1,2 c	1,2 c	1,2 b	1,2 b	1,2 b	1,3 bc	1,3 bc	1,3 bc
CAN	1,0 c	1,0 c	1,0 c	1,0 c	1,0 c	2,0 a	1,0 b	1,0 b	2,0 a	1,1 cd	1,0 d	2,0 a
CAR	1,7 ab	2,0 a	2,0 a	1,7 ab	2,0 a	2,0 a	2,0 a	2,0 a	2,0 a	2,0 a	2,0 a	2,0 a
CRA	1,0 c	1,0 c	2,0 a	1,0 c	1,0 c	2,0 a	1,0 b	1,1 b	2,0 a	2,0 a	1,7 ab	2,0 a
EUG	1,0 c	1,0 c	2,0 a	1,0 c	1,0 c	2,0 a	1,0 b	1,0 b	2,0 a	1,2 bcd	2,0 a	2,0 a
ORE	2,0 a	2,0 a	2,0 a	1,5 bc	2,0 a	2,0 a	1,9 a	2,0 a	2,0 a	2,0 a	2,0 a	2,0 a
TIM	1,9 a	1,9 a	2,0 a	2,0 a	2,0 a	2,0 a	2,0 a	2,0 a	2,0 a	2,0 a	2,0 a	2,0 a
TOM	1,7 ab	2,0 a	2,0 a	1,7 ab	2,0 a	2,0 a	1,9 a	2,0 a	2,0 a	2,0 a	2,0 a	2,0 a

Médias seguidas da mesma letra na coluna não diferem entre si pelo teste de Tukey ($p \leq 0,05$). (*) concentração expressa em % (m v⁻¹); CN – controle negativo; CP – controle positivo; CAN – óleo essencial de *Cinnamomum verum*; CAR – carvacrol; CRA – óleo essencial de *Syzygium aromaticum*; EUG – eugenol; ORE – óleo essencial de *Origanum Vulgare*; TIM – timol; TOM – óleo essencial de *Thymus vulgaris*.